Galati Antonello

Local Texture Map

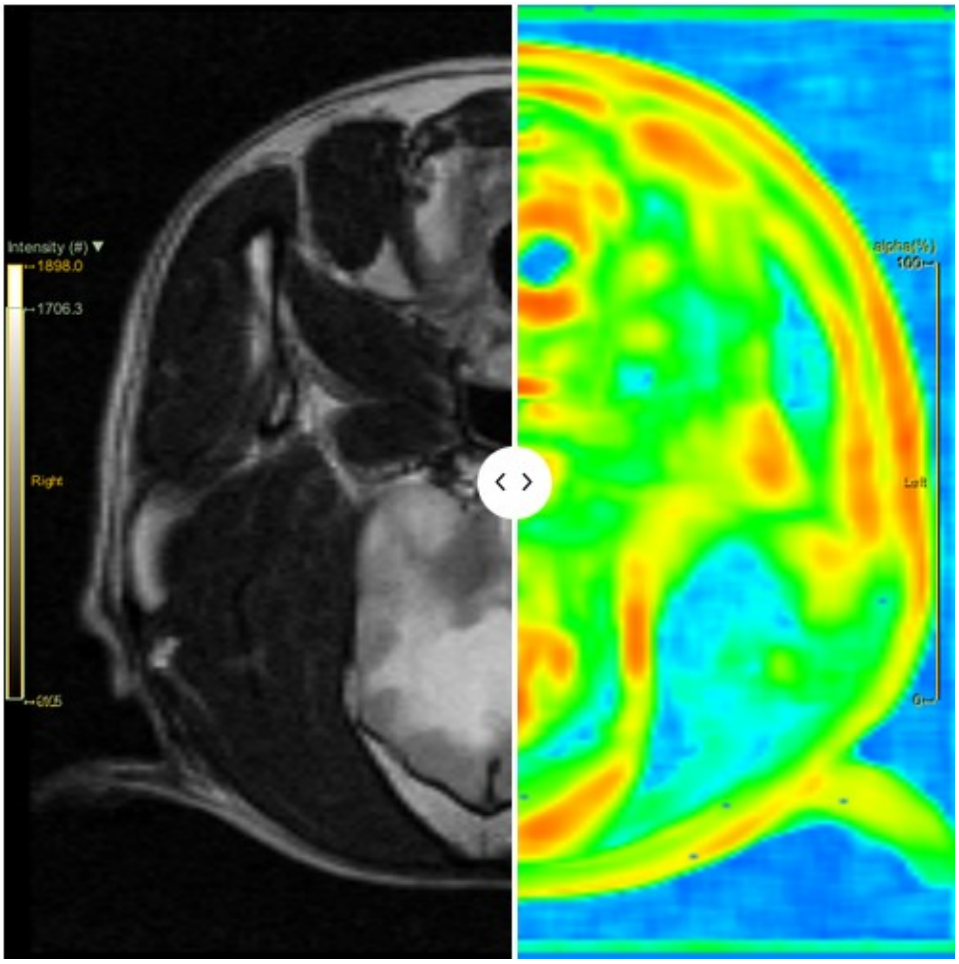

To Radiomics and Beyond!

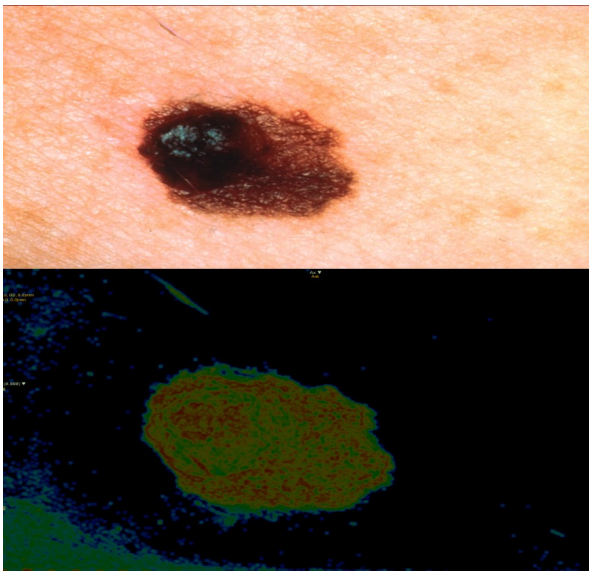



Prefazione:

Questo libro non è altro che una raccolta di articoli già pubblicati sul mio blog (https://antonellogalati.com) a riguardo dell'argomento Local Texture Map per lo studio della disomogeneità delle immagini radiologiche e non. Lo studio della disomogeneità di una lesione (di solito tumorale) in ambito radiologico cade sotto una sottodisciplina chiamata radiomica che, mediante l'uso di algoritmi di Intelligenza Artificiale (IA) analizza la gran quantità di dati estrabili dalle immagini per giungere infine ad un giudizio diagnostico.
La disomogeneità è esprimibile mediante decine di diversi indicatori, impossibili da analizzare tutti assieme mediante i classici metodi statistici a causa del problema dei confronti multipli; per ovviare a questo problema è possibile utilizzare appunto le IA, che tuttavia agiscono come "scatole nere" dando un risultato ma non spiegando come questo viene raggiunto (cosa esprime ogni indicatore di preciso? A quali caratteristiche qualitative delle immagini questi numeri corrispondono?) .Un'altra metodica che consente lo studio della disomogeneità delle immagini è la creazione di mappe locali della disomogeneità prendendo come riferimento ogni pixel/voxel e considerando per ognuno di questi una Regione di Interesse (ROI) comprendente tutti i punti entro una certa distanza (kernel). Le mappe degli indicatori di texture possono quindi essere analizzate visivamente sia per escludere "a vista" gli indicatori inadatti a studiare il tipo di immagini scelte (ad esempio perché presentano basso rapporto segnale/fondo o non variano fra i campioni studiati) sia quelli autocorrelanti (nel caso due indicatori dicano la stessa cosa o siano uno opposto all'altro è possibile sceglierne arbitrariamente uno solo). L'analisi delle mappe offre quindi una metodica per limitare grandemente il problema dei confronti multipli.. ma se applicata ad immagini anche non radiologiche (la matematica è sempre la stessa) consente anche di rilevare eventuali correlazioni "visive" fra un aspetto delle texture e le variazioni degli indicatori, e quindi di comprenderne il "reale" significato! Per tali motivi (e perché non mi è stato più possibile utilizzare immagini radiologiche per molto tempo non lavorando più in medicina nucleare) ho deciso di avviare gli "esperimenti" illustrati in questo libro, ove ho portato con i fini descritti sopra la metodica dello studio delle mappe fuori dall'ambito radiologico...con risultati a mio avviso MOLTO interessanti! Non sono di certo stato la prima persona a fare questa cosa, ma conto con questo testo di invogliare altri a seguire queste orme!
In questi articoli mi sono limitato essenzialmente ad un'analisi visiva delle mappe dato che i lavori qui proposti sono stati pubblicati in un blog personale e non in una rivista scientifica, voglio infatti essere solo di spunto a chiunque voglia cimentarsi con questi metodi per effettuare studi approfonditi da pubblicare su riviste peer rewieved...e dato che io non posso pubblicare al momento nulla su nessuna fonte "ufficiale" ho ritenuto poco sensato dare ai miei lettori subito la "pappa pronta"! :D

Negli "spunti" qui proposti ho calcolato solo alcune mappe della matrice GLCM in quanto tali mappe sono facilmente calcolabili utilizzando il software LIFEx (https://www.lifexsoft.org/), ovviamente chi ha tempo e conoscenze informatiche può anche cimentarsi nel calcolo di altri indicatori mediante altri software o MATLAB.

Questo testo è fruibile, scaricabile, modificabile, utilizzabile anche a fini commerciali e traducibile in altre lingue gratuitamente da parte di chiunque a patto di citarmi, nei termini della Licenza Creative Commons – Attribuzione v. 4.0

Galati Antonello

Vero o falso? Si può usare la radiomica per riconoscere i deepfake?



La radiomica è una metodica di analisi delle immagini mediche volta a rilevare caratteristiche di queste immagini non evidenti alla loro semplice analisi visiva. Di solito queste metodiche sono implementate estraendo dalle immagini stesse degli indicatori quantitativi che vengono poi confrontati tramite sistemi automatici basati sull'Intelligenza Artificiale con l'obbiettivo di trovare correlazioni fra questa variabili e la clinica/prognosi dei pazienti. Come già anticipato in un articolo di alcuni mesi fa il problema principale dell'utilizzo di queste IA è che spesso i risultati da queste fornite sono pubblicati in modo acritico dai ricercatori.

Gli esperimenti condotti sull'argomento spesso utilizzano un approccio induttivo invece che

deduttivo (come vorrebbe il metodo scientifico); questo approccio, combinato con una scelta dei pazienti spesso mal fatta ed una numerosità dei campioni spesso molto bassa, porta inevitabilmente a trovare fra i risultati correlazioni “spurie”, che se non adeguatamente spiegate razionalmente da una mente umana portano gli esperimenti a conclusioni errate, che si scoprono errate quando questi modelli decisionali sono impiegati in ambito clinico. (correlazione non sempre significa causalità!).

Un altro modo di studiare i descrittori quantitativi estratti dalle immagini tramite la “texture analisys” è mediante il “radiomic mapping”, procedura che sostanzialmente consiste nel costruire un immagine parametrica dove per ogni punto è calcolato il valore del descrittore scelto calcolato includendo nell’analisi i pixel/voxel entro un determinato diametro detto “kernel”. Questo approccio, molto meno utilizzato, permette quindi di vedere ad occhio nudo, anche con un analisi puramente visiva, come i descrittori sono distribuiti nelle immagini… tuttavia l’osservazione critica di queste mappe richiede cervello, motivo per cui quasi nessuno segue questo aproccio in ricerca clinica.

Dato che uno dei miei obbiettivi in questo campo è sempre stato cercare di capire cosa vedono le IA tramite le loro inesplorabili “black box”, ho pensato fin da subito di seguire questo secondo approccio, purtroppo al momento però non dispongo più di immagini cliniche per i motivi che ho già spiegato, di conseguenza dovevo inventarmi qualcosa… ho provato a vedere se le stesse metodiche che per anni ho impiegato sui pazienti potessero avere un’utilità anche in altri campi. In letteratura ho trovato diversi altri usi di queste tecniche nello studio dei materiali, dei beni culturali ed anche ad esempio per il riconoscimento di dipinti o banconote false. Quando ho sentito parlare dei deepfake e della difficoltà nel loro riconoscimento ho quindi pensato di provare a fare qualcosa in questo campo, anche perchè non ho trovato nulla a riguardo in letteratura.

Dato che un video deepfake altro non è che il volto di una persona sovrapposto sul video di un altra in ogni fotogramma, la prima cosa che ho pensato è che la texture della cute del volto nei video fake doveva essere diversa rispetto a quelle di altre aree di cute ma non alterate dal software (come ad esempio il collo). Ho quindi rispolverato il vecchio programma che utilizzavo per creare queste mappe (LIFEx) e gli ho dato in pasto 2 fotogrammi: uno preso dal deepfake di Matteo Renzi creato da Striscia la Notizia e l’altro in cui è raffigurato l’attore reale a cui è stata scambiata la faccia.

Per creare velocemente le 2 mappe ho scomposto i 2 fotogrammi nei 3 colori RGB, quindi per ogni colore ho creato 2 ROI (Regioni di Interesse) includenti solo i 2 volti in modo da dare meno pixel possibili da elaborare al software (in modo da accorciare i tempi). L’elaborazione successiva è stata condotta impostando 64 valori di grigio per la matrice GLCM (l’unica di cui LifeX è in grado di creare mappe) fra 0 e 256 (dimensione del bin pari a 4). L’elaborazione a 64 valori di grigio è la più simile a quella utilizzata in clinica e con un range di valori da 0 a 256 sono sicuro di includere tutti i valori di grigio dell’immagine. E’ stato usato un diametro del kernel pari a 7 pixel (il massimo consentito da LifeX) in quanto il segnale che cerchiamo è molto debole ma al contempo la foto presenta una risoluzione spaziale molto più alta delle immagini di medicina nucleare, che quindi può essere agevolmente sacrificata senza dare troppi problemi

L’immagine che vedete in cima all’articolo raffronta le 2 immagini con le rispoettive mappe della

GLCM entropia così calcolate per il rosso (il colore che ho trovato funzionare meglio). Ho osservato per ore senza successo queste ed altre immagini, ottenute anche con altri fotogrammi presi da altri video ed elaborati in modo differente, nel tentativo di trovare differenze fra la cute del volto fake e quella del corrispondente attore reale o fra la cute del volto e quella del collo, fintanto che ho smesso di soffermarmi sulla cute e ho portato il mio sguardo alla bocca:

-

Solo dopo un bel po' mi sono accorto in questo ed altri frame che nella mappa della GLCM entropia, ricavata con le impostazioni descritte sopra, le **LABBRA** nei video fake sono molto meno intense che nelle controparti autentiche! Ho provato a soffermarmi quindi sulla bocca di un altra decina di confronti analoghi fra deepfake e reale, notando praticamente SEMPRE questo particolare! … con solo 2 eccezioni:

-un volto con una barba molto folta

-un deepfake di Barak Obama

Ma ho presto capito che questi due casi probabilmente sono un’eccezione a questa regola generale; nel primo caso infatti la folta barba presenta un elevata GLCM entropia vicino alle labbra (in quanto è una texture molto disomogenea), rendendo difficile l’analisi, mentre nel secondo caso l’attore ha la pelle nera (in tutti gli altri casi ho studiato attori bianchi) quindi probabilmente in tali casi la metodica va modificata.

In alcuni casi inoltre sono presenti oggetti fra le labbra e la telecamera, come il microfono in questo fotogramma fake, che possono ingannare chi non fa attenzione, lo stesso vale per la bocca aperta (il cavo orale ha GLCM entropia sempre elevata e non va confuso con le labbra). In tali casi aiuta molto sovrapporre la mappa all’immagine originale (la stessa cosa che si fa in PET quando si sovrappone l’immagine funzionale alla TC coregistrata per localizzare gli accumuli di radiofarmaco), facendo attenzione a non farsi ingannare dallo smoothing nelle mappe dato da un kernel troppo ampio in caso di immagini a bassa risoluzione.

STRISCIA





-



In altri casi l’intensità delle labbra non sempre è così bassa da renderle indistinguibili dal fondo dell’immagine, ma è comunque ridotta rispetto al fotogramma reale, ad esempio in questo deepfake di Putin confrontato con un sui video reale:

•



In tali casi le labbra appaiono oltre che meno intense anche meno definite, in modo simile a quanto avviene ai nuclei della base nella SPECT con FP-CIT anormale (i nuclei della base nella foto sotto sono le strutture gialle a forma di virgola, a sx un’immagine normale, a destra una patologica, fonte: Wikipedia):

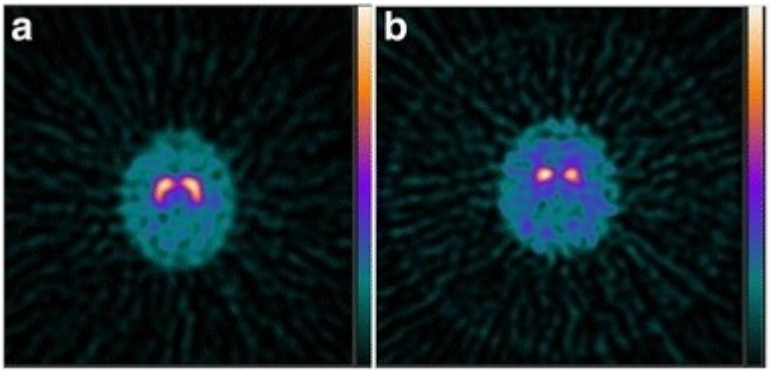

Per aiutare nel decidere in questi casi dubbi potrebbe essere una buona idea effettuare come si fa con queste SPECT un’analisi semiquantitativa creando delle ROI sulle labbra ed altre ROI per la stima del fondo dell’immagine ad esempio sulla fronte. Il rapporto della GLCM entropia fre queste 2 aree potrebbe poi essere utilizzato come parametro decisionale. Lo studio semiquantitativo delle immagini così come lo studio di un maggior numero di fotogrammi e di differenti video sarà necessario per validare questa metodica e verificare che effettivamente funzioni (magari i risultati che finora ho ottenuto su solo una decina di fotogrammi sono venuti per caso), tuttavia quanto mostrato potrebbe essere un buon metodo di studio sia in questo campo sia in altri in cui si utilizzano immagini (compresa la clinica). Fatemi sapere nei commenti cosa ve ne pare.

Applicazione del texture mapping sulle immagini astronomiche: La stella Betelgeuse

Le immagini astronomiche rappresentano un database enorme e gratuito su cui testare il texture mapping. Dopo aver letto un po’ di tempo fa alcuni articoli che descrivevano un calo di luminosità della stella Betelgeuse (che fa parte della costellazione di Orione) ho provato quindi a creare con il software LifeX le mappe degli indicatori della matrice GLCM per le tre componenti RGB delle foto scattate dal Very Large Telescope alla stella prima e dopo il calo di luminosità .





Foto scattate dal Very Large Telescope alla stella Betelgeuse prima (Gennaio 2019) e dopo il calo di luminosità (Dicembre 2019)

Nell'elaborazione ho utilizzato un numero di livelli di grigio pari a 64 ed un range assoluto comprendente tutti i livelli di colore da 0 al massimo dell'immagine (ricavato medinte una ROI disegnata sulla stella per ogni colore di ogni immagine). Data l'alta risoluzione spaziale delle immagini ho utilizzato un kernel con un diametro di 7 pixel in modo da avere il miglior rapporto segnale/rumore possibile.

Le teorie che puntano a spiegare il calo di luminosità imputano questo fenomeno ad una nube di polveri emessa dalla stella stessa (che ne ha oscurato parte del disco) oppure alla presenza di macchie stellari, simili alle macchie solari ma più estese.

Queste sono alcune delle immagini che ho ottenuto con la metodica descritta. Purtroppo non ho le competenze per interpretarle, dato non sono un’astronomo. Sarebbe bello se qualcuno che ne capisce qualcosa potrebbe spiegarmi cosa vedo… magari queste tecniche, se mostrano dati che hanno un senso, si potrebbero utilizzare per studiare anche altre immagini! (se necessitate delle altre immagini che ho elaborato per gli altri indicatori e gli altri colori o se volete i file NIFTI con i dati grezzi posso passarveli).

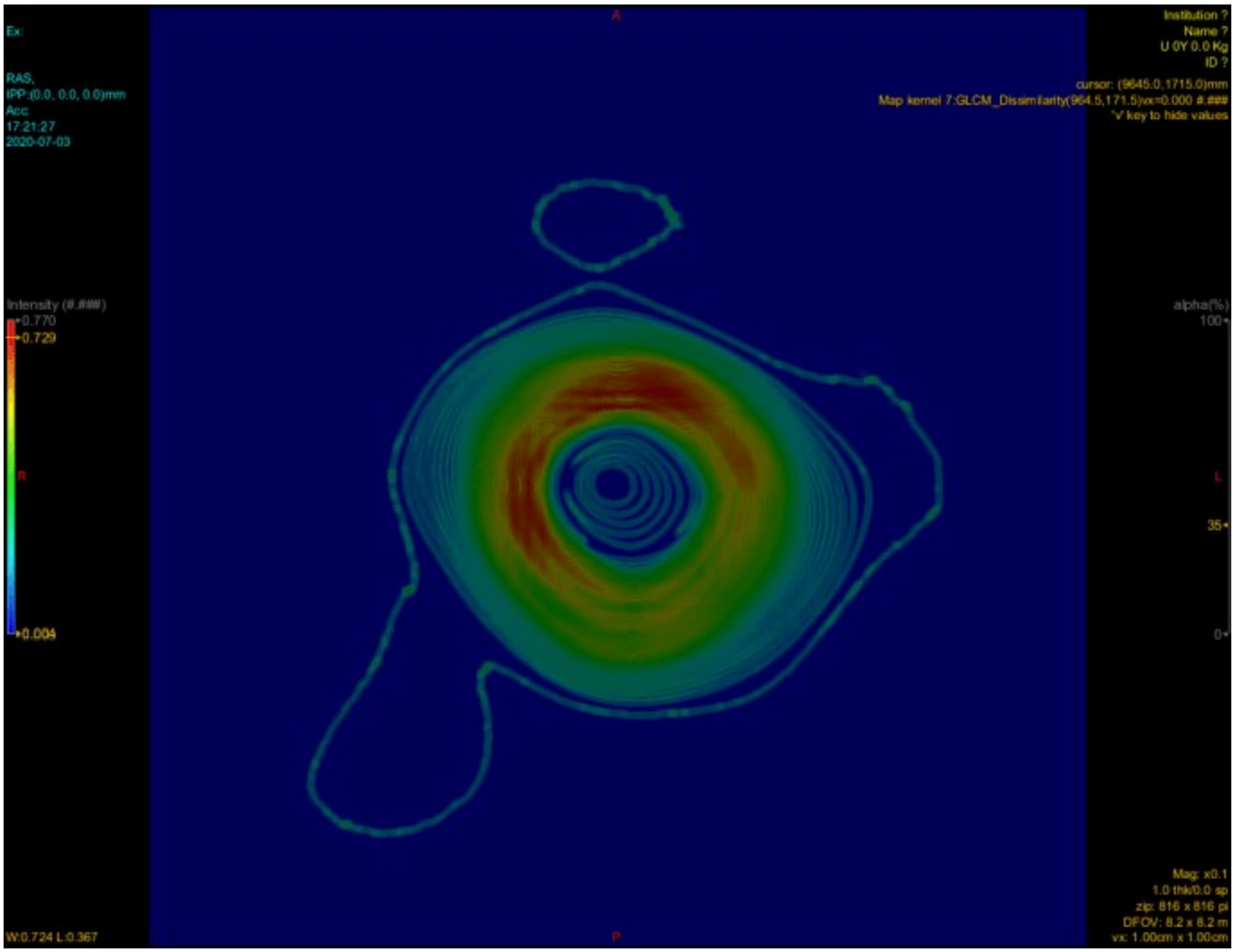

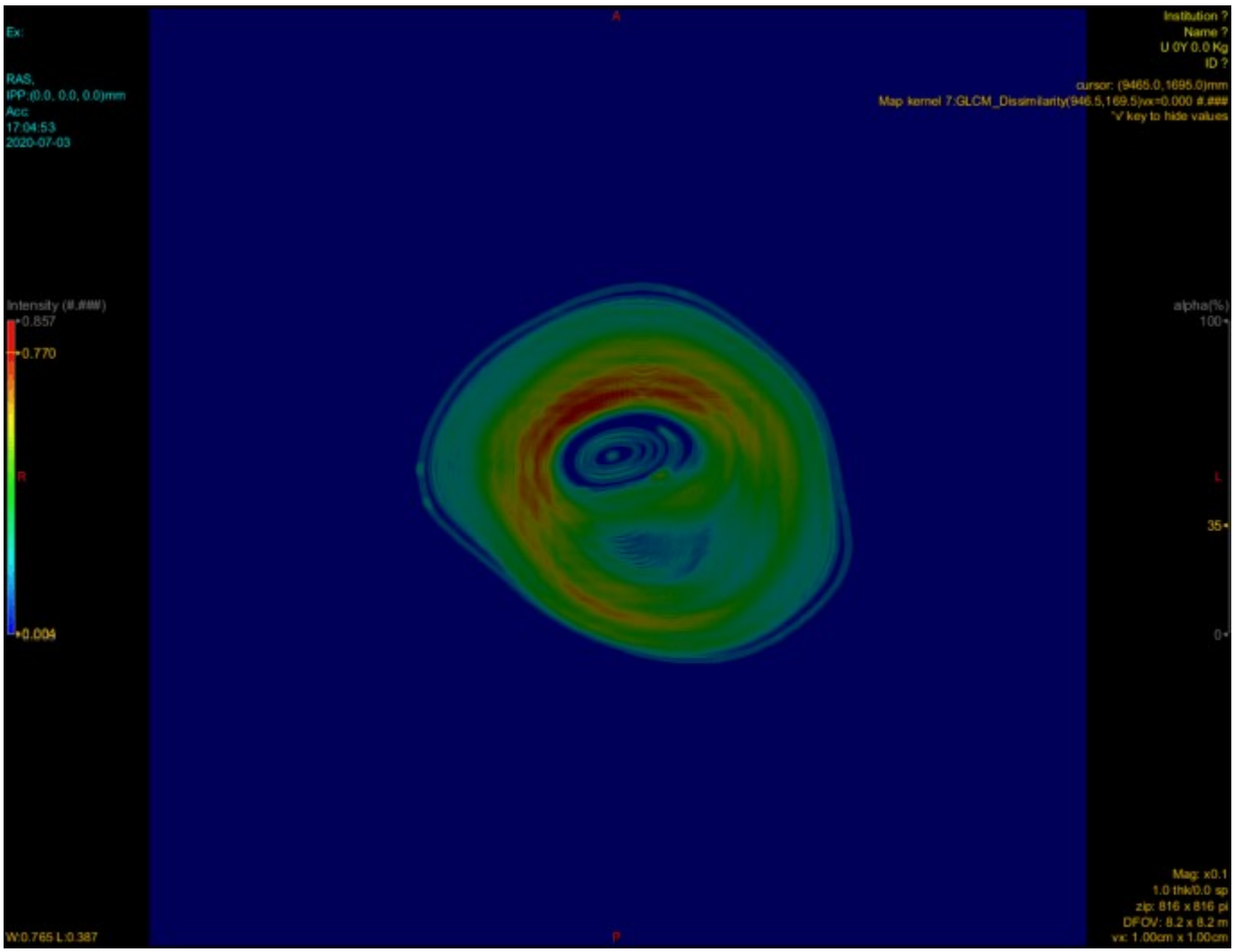

Confronto fra le mappe della GLCM dissimilarità della luce rossa

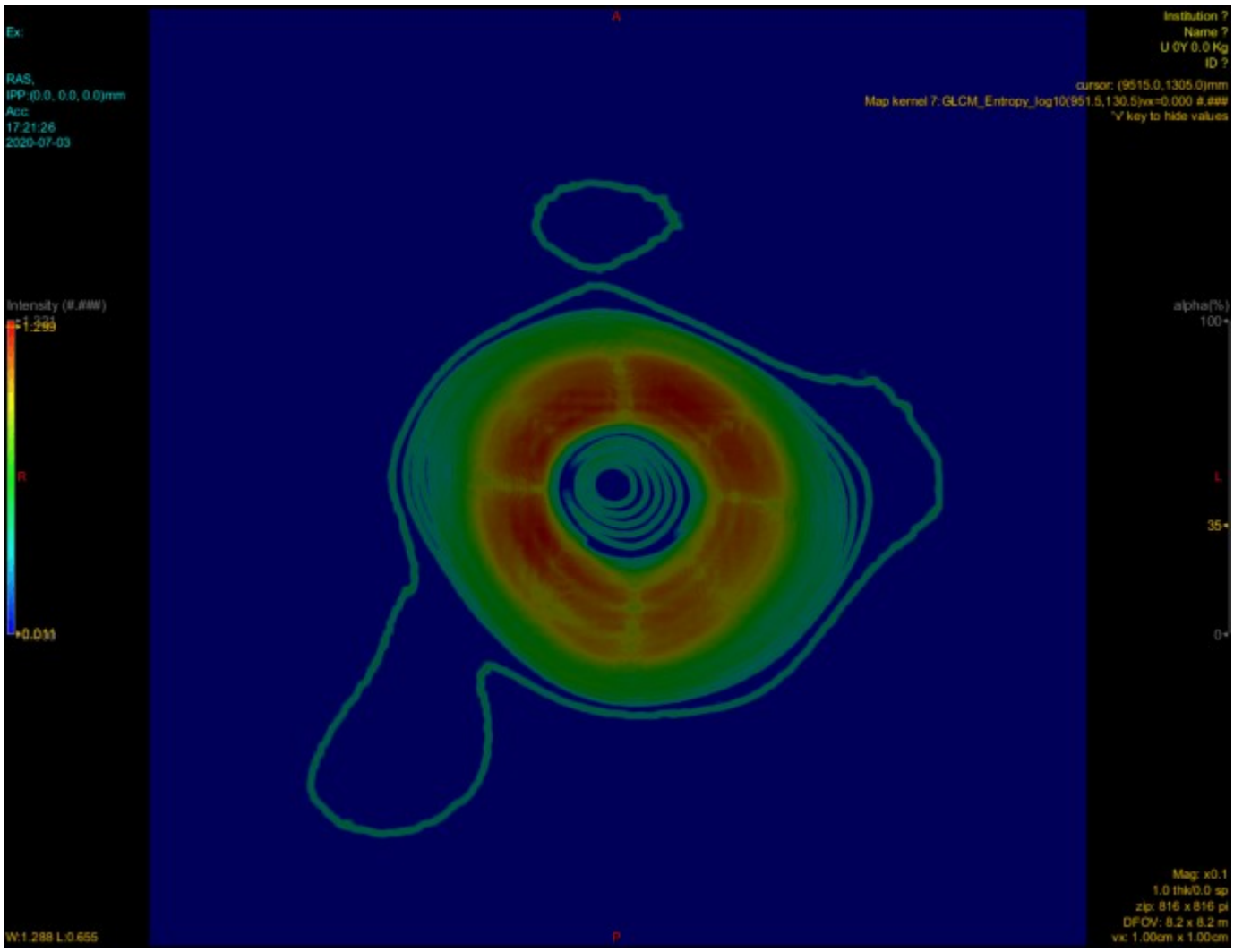
Ex:
RAS,
IPP:(0.0, 0.0, 0.0)mm
Acc
17:21:26
2020-07-03
A
Institution ?
Name ?
U 0Y 0.0 Kg
ID ?
cursor: (9515.0,1305.0)mm
Map kernel 7: GLCM_Entropy_log10(951.5,130.5)vx=0.000 #.###
'v' key to hide values
Intensity (#.###)
alpha(%)
100
R
L
35
0
Mag: x0.1
1.0 thk/0.0 sp
zip: 816 x 816 pi
DFOV: 8.2 x 8.2 m
vx: 1.00cm x 1.00cm
W:1.288 L:0.655
P

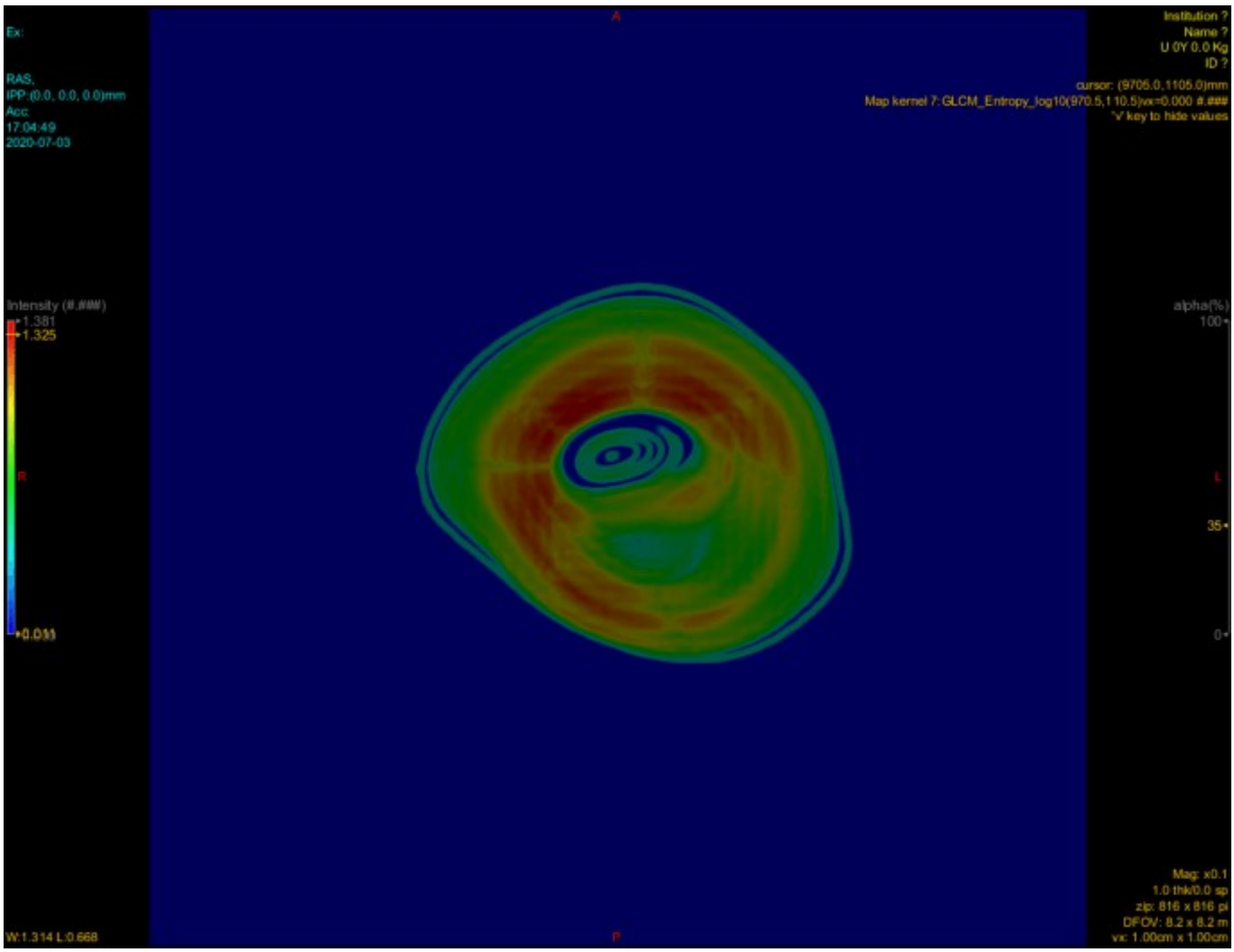

Confronto fra le mappe della GLCM entropia della luce rossa

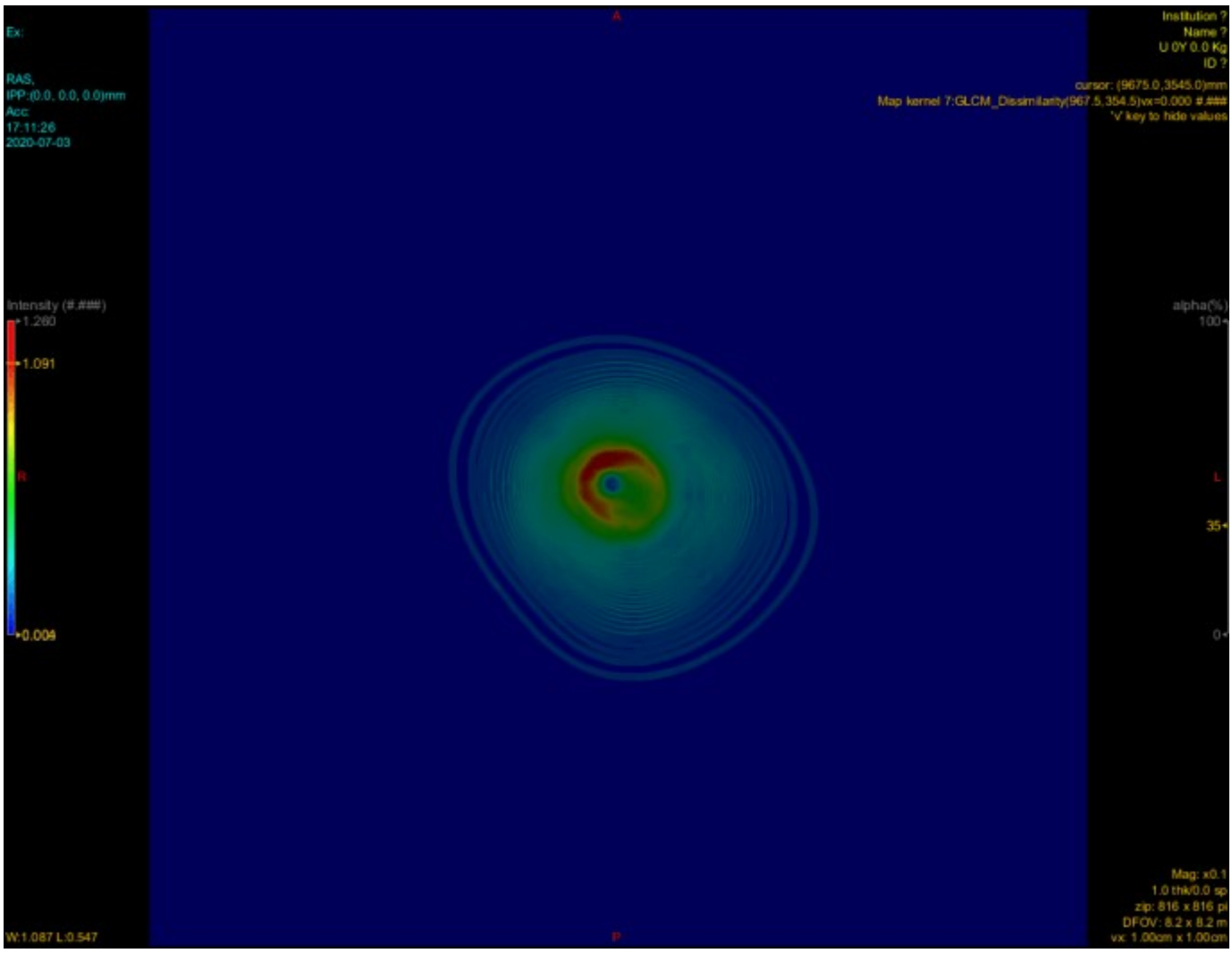
Ex:
RAS,
IPP:(0.0, 0.0, 0.0)mm
Acc:
17:11:26
2020-07-03
A
Institution ?
Name ?
U 0Y 0.0 Kg
ID ?
cursor: (9675.0,3545.0)mm
Map kernel 7:GLCM_Dissimilarity(967.5,354.5)vx=0.000 #.###
'v' key to hide values
Intensity (#.###)
1.260
1.091
R
0.009
alpha(%)
100
L
35
0
W:1.087 L:0.547
P
Mag: x0.1
1.0 thk/0.0 sp
zip: 816 x 816 pi
DFOV: 8.2 x 8.2 m
vx: 1.00cm x 1.00cm

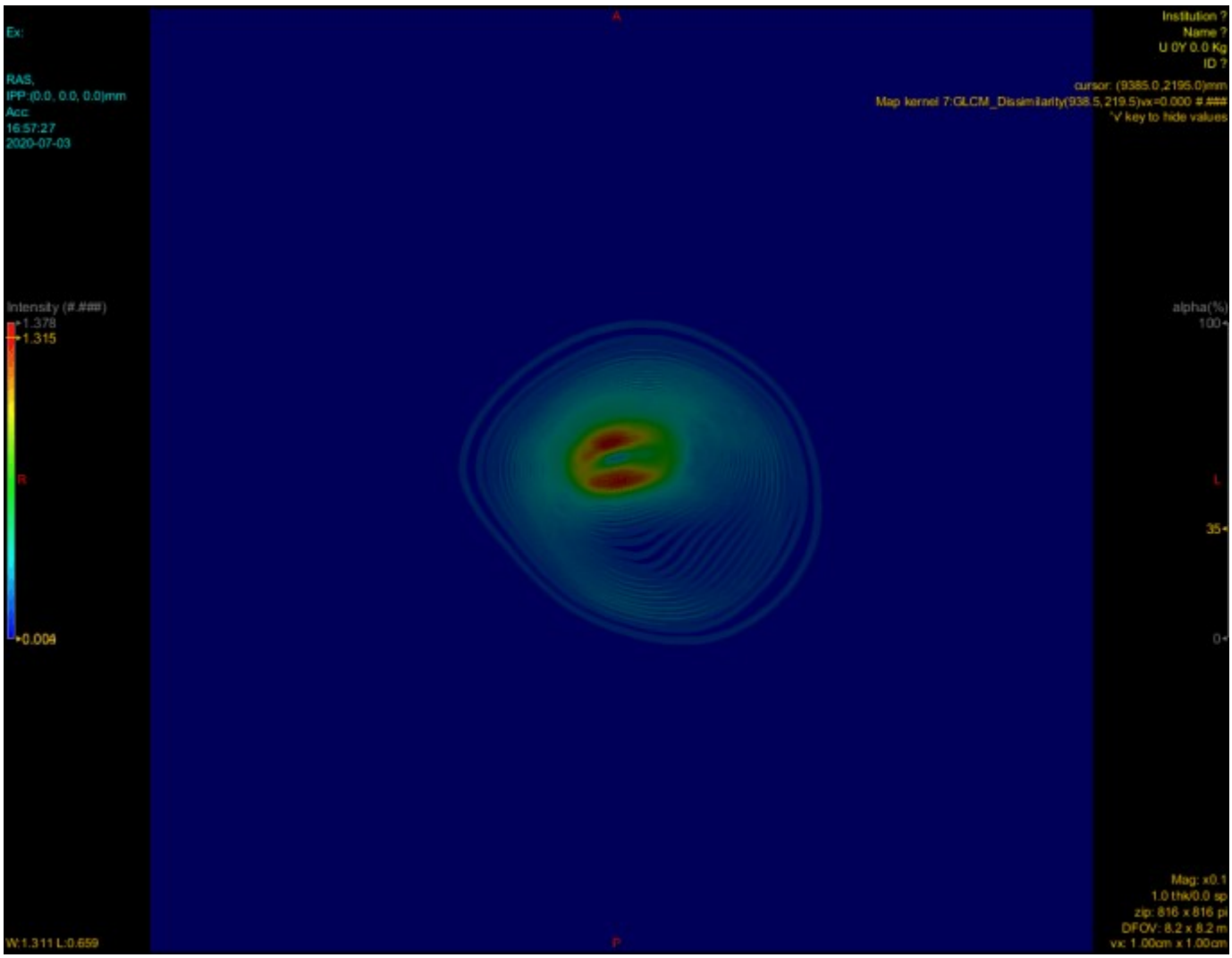

Confronto fra le mappe della GLCM dissimilarità della luce blu

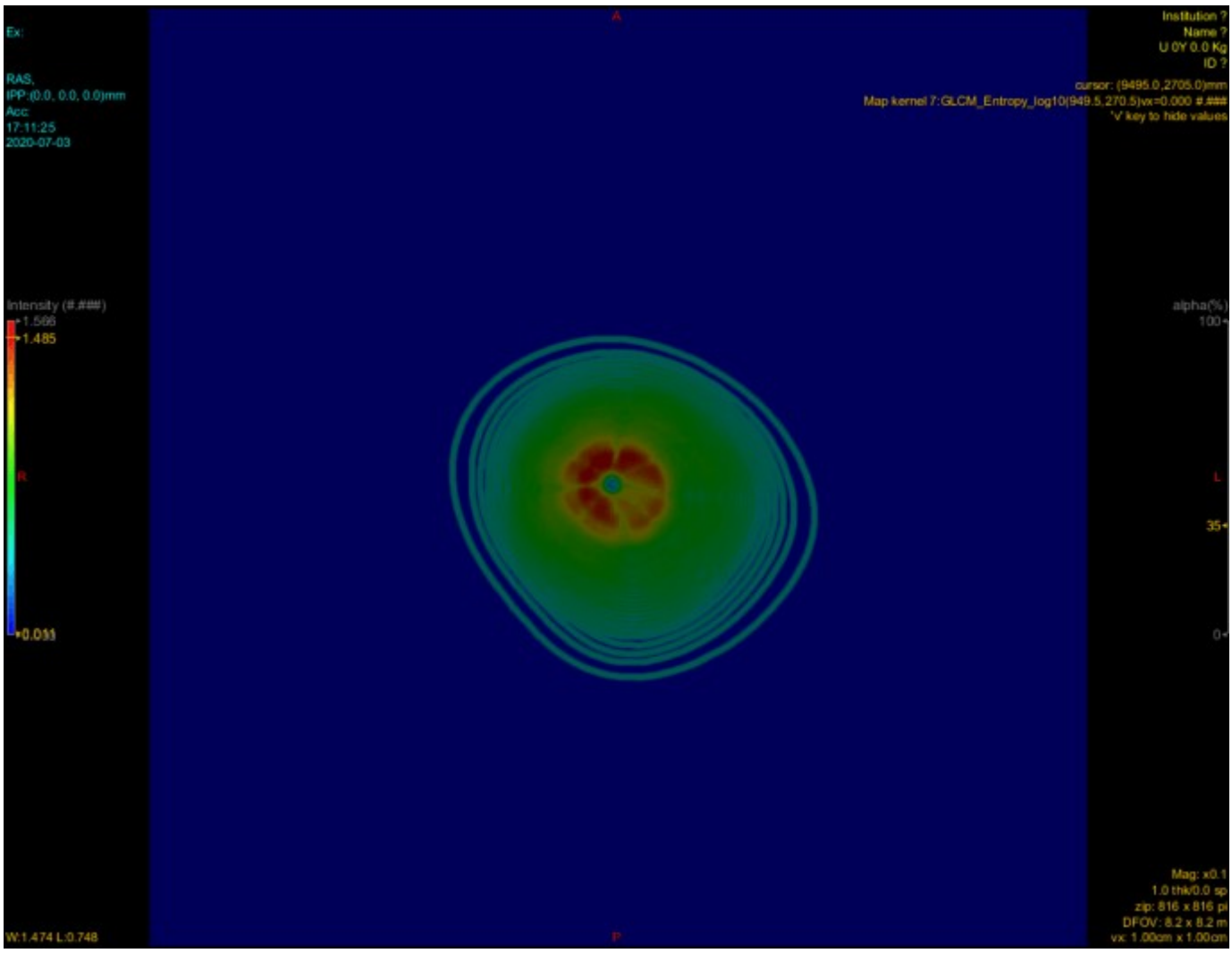
Ex:
RAS,
IPP:(0.0, 0.0, 0.0)mm
Acc:
17:11:25
2020-07-03
A
Institution ?
Name ?
U 0Y 0.0 Kg
ID ?
cursor: (9495.0,2705.0)mm
Map kernel 7:GLCM_Entropy_log10(949.5,270.5)vx=0.000 #.###
'v' key to hide values
Intensity (#.###)
1.566
1.485
R
0.033
alpha(%)
100
L
35
0
Mag: x0.1
1.0 thk/0.0 sp
zip: 816 x 816 pi
DFOV: 8.2 x 8.2 m
vx: 1.00cm x 1.00cm
W:1.474 L:0.748
P

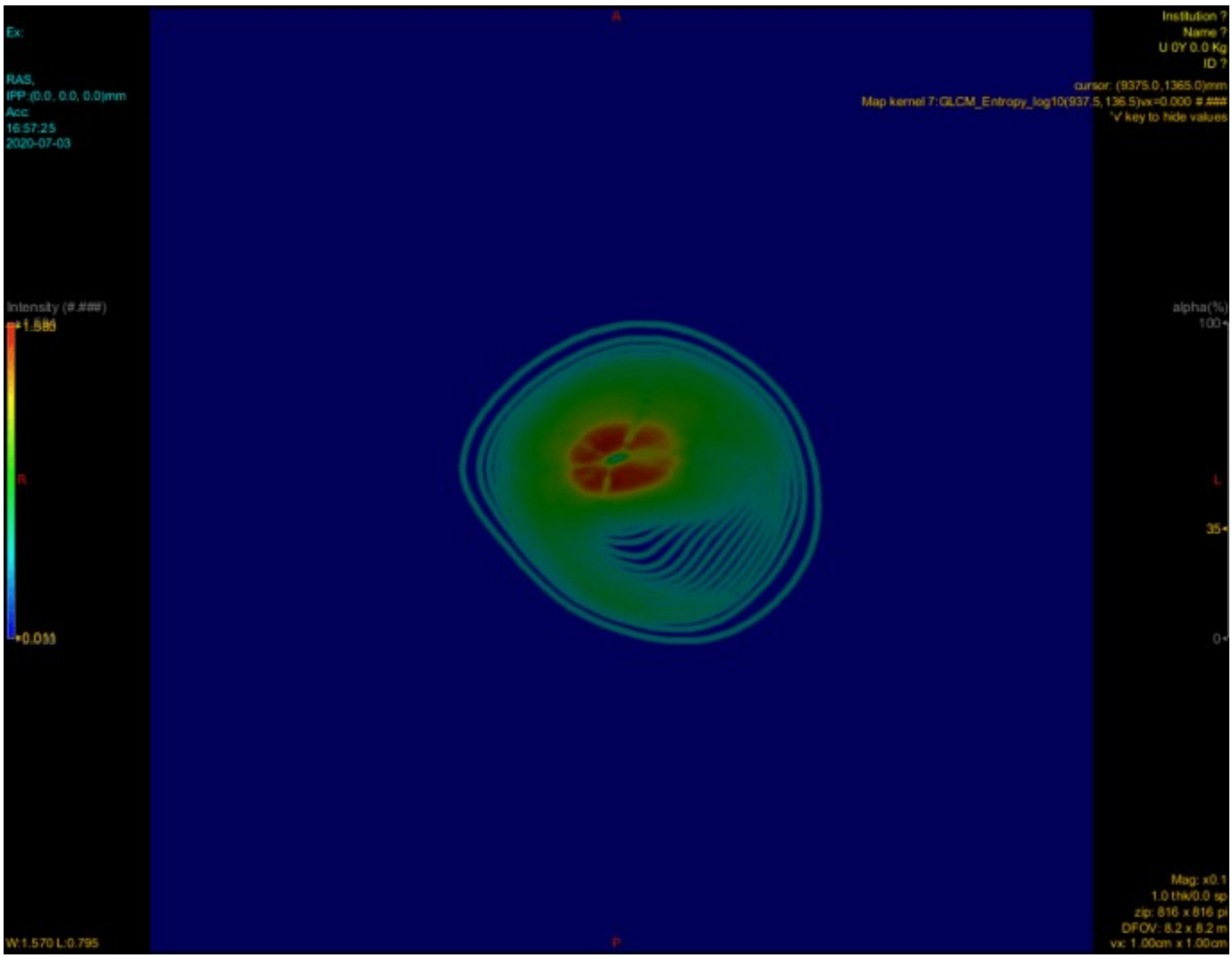

Confronto fra le mappe della GLCM entropia della luce blu

Da “profano” ho notato che la luce blu permette di ottenere mappe migliori del punto caldo, mentre la rossa del resto della stella. Dalle mappe mi sembra inoltre di intuire come sia la zona che appare meno brillante sia il punto caldo si modificano nel tempo (forse qualche iniziale modifica premonitrice si nota già a Gennaio 2019?) E’ possibile che esista una correlazione fra le modifiche di queste due strutture?

Texture Mapping: Carcinoma Squamoso del polmone (dati preliminari)

Ho recentemente iniziato a fare dei test con il texture mapping applicato alle immagini istologiche. Queste sono immagini mediche come quelle radiologiche ma sono più facilmente gestibili con hardware datato e più facili da trovare rispetto ai file DICOM (quelle utilizzate per questo articolo preliminare le ho prese da Wikimedia Commons).

In questo primo report di test (a cui farò seguire il resto del lavoro nei prossimi giorni) presento un confronto fra 2 vetrini di bronchioli terminali normali e 3 vetrini di carcinoma squamoso, tutti colorati con ematossilina/eosina. I parametri per ricavare le mappe sono gli stessi delle altre volte (range da 0 a 256, 64 livelli di grigio, size of bin pari a 4). Tutte le immagini sono state scomposte nei 3 colori prima dell'elaborazione utilizzando lo script per MATLAB sotto riportato e ogni colore è stato poi elaborato indipendentemente.

```
x=imread('file.jpg');

r=x(:,:,1);
g=x(:,:,2);
b=x(:,:,3);

imwrite(r,'r.tiff');
imwrite(g,'g.tiff');
imwrite(b,'b.tiff');
```

Riporterò negli esempi sottostanti solo le mappe della GLCM entropia in quanto sono quelle che ho trovato più utili per discriminare il normale dal patologico e solo quelle relative al colore blu, in quanto per ora non ho trovato differenze significative fra i differenti colori di cui sono composte le immagini (nel caso necessitiate degli altri dati posso fornirverli).

Bronchiolo normale:

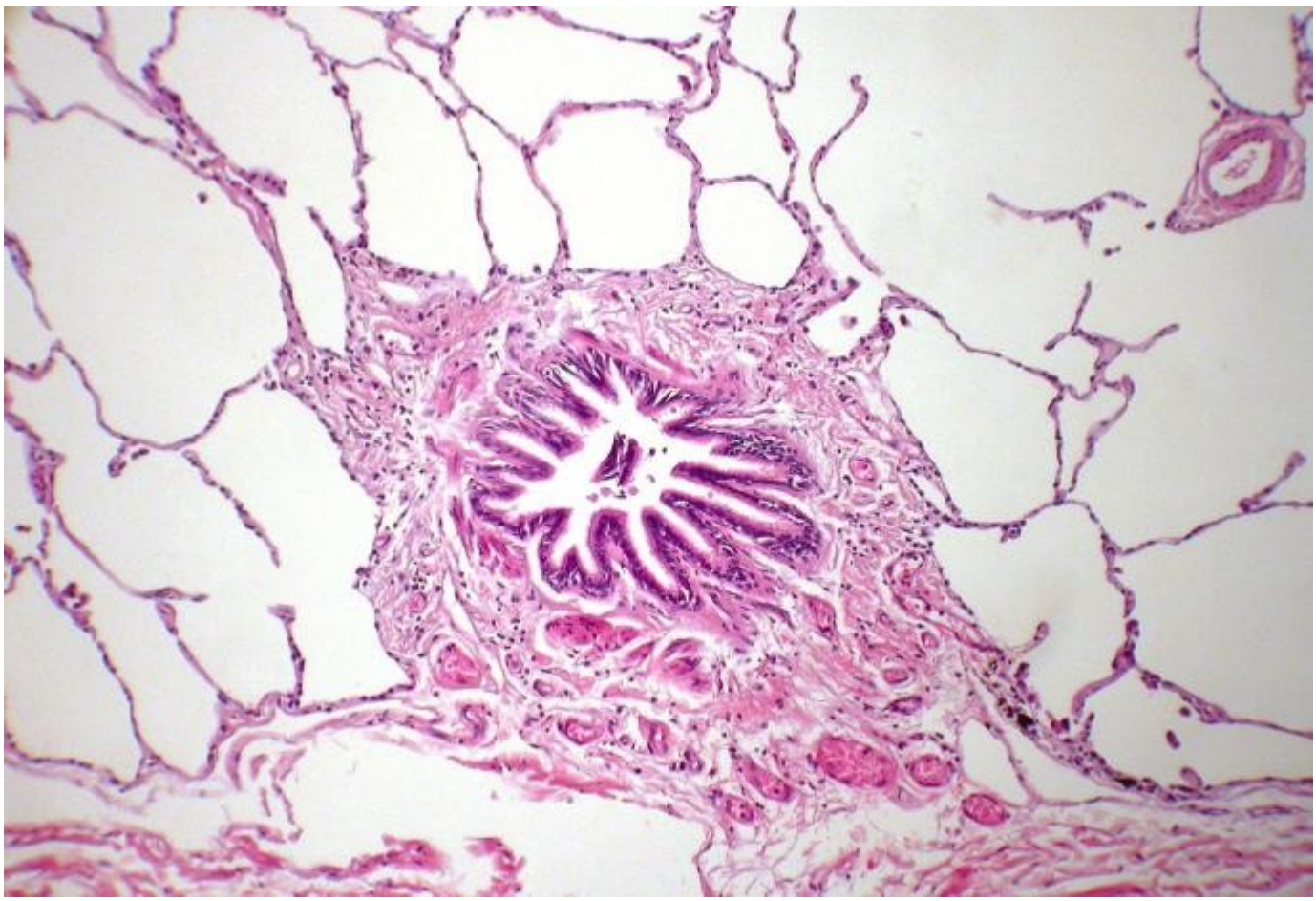

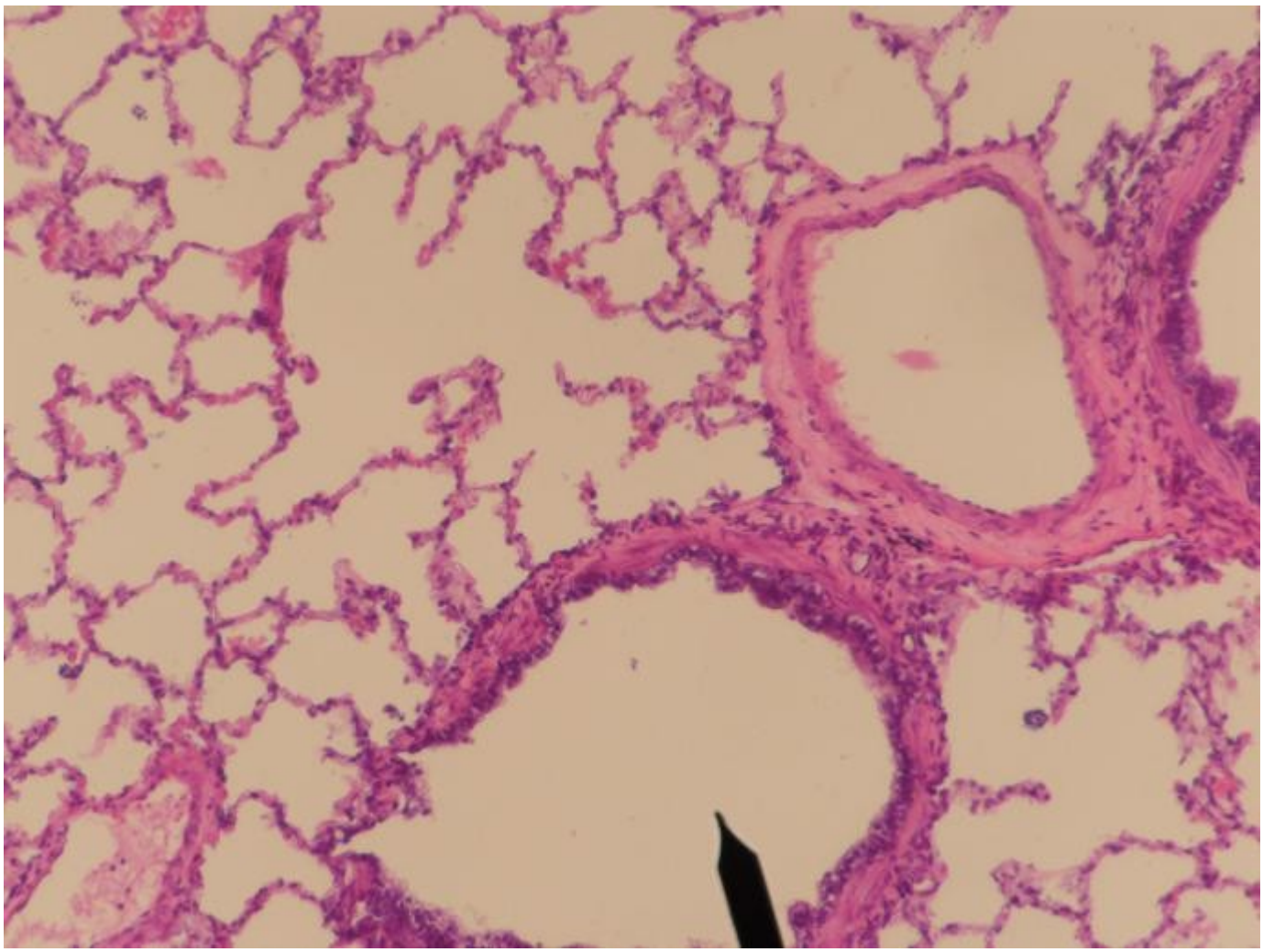

Nella mappa della GLCM entropia le cellule epiteliali mostrano valori dell’indicatore molto più elevati rispetto al fondo:

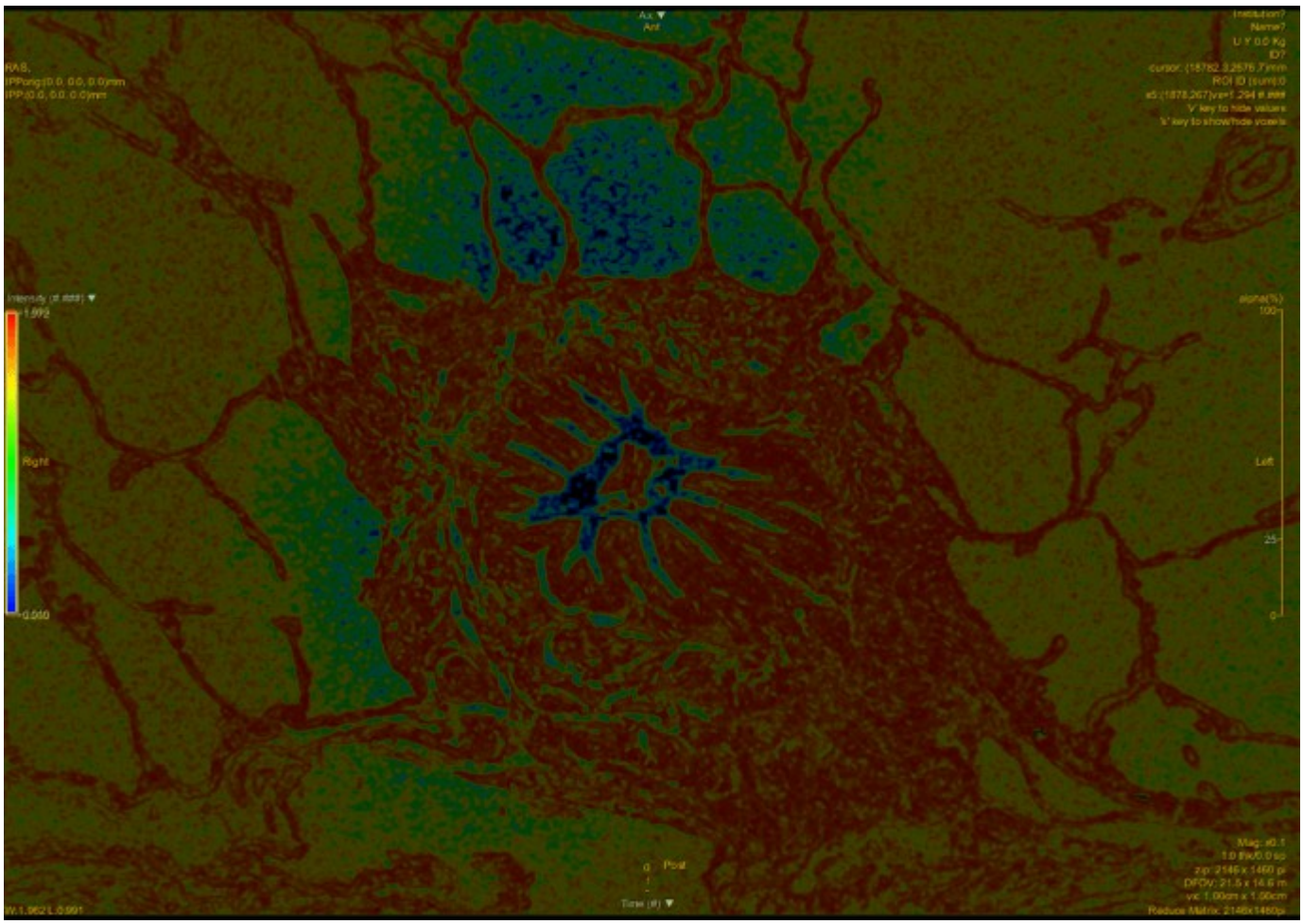
Ax
Ant
Right
Left
Post

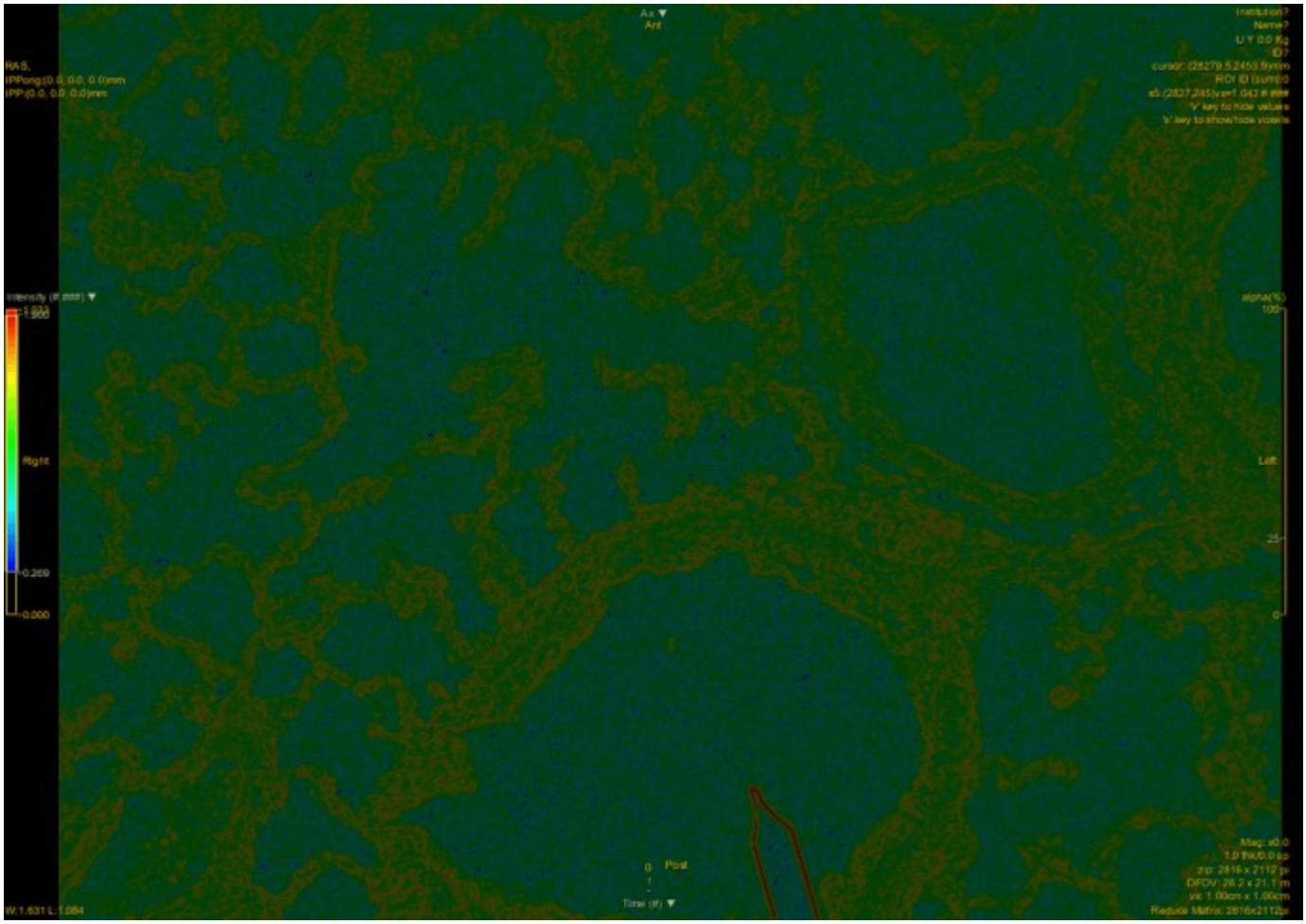

Vetrini patologici:

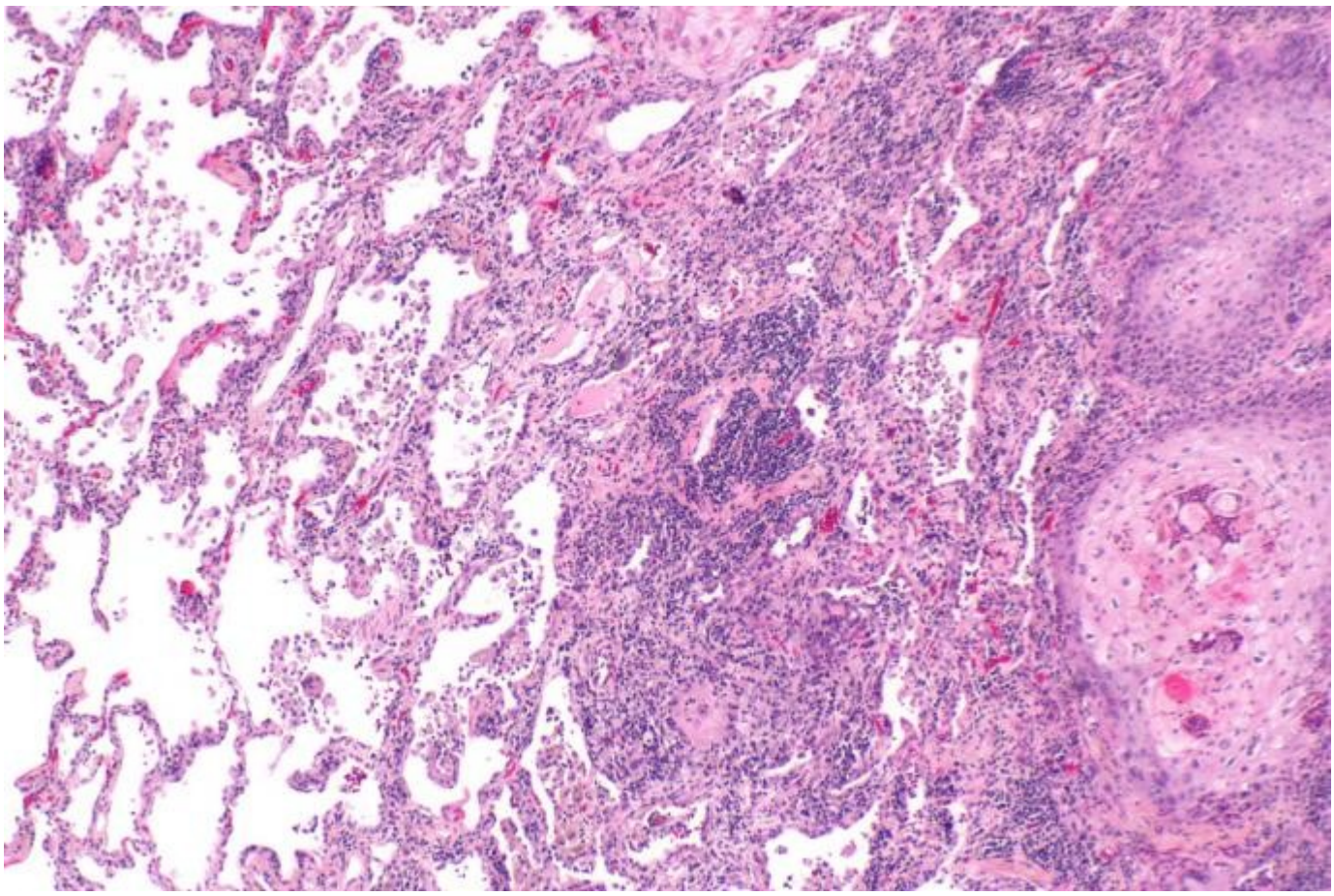

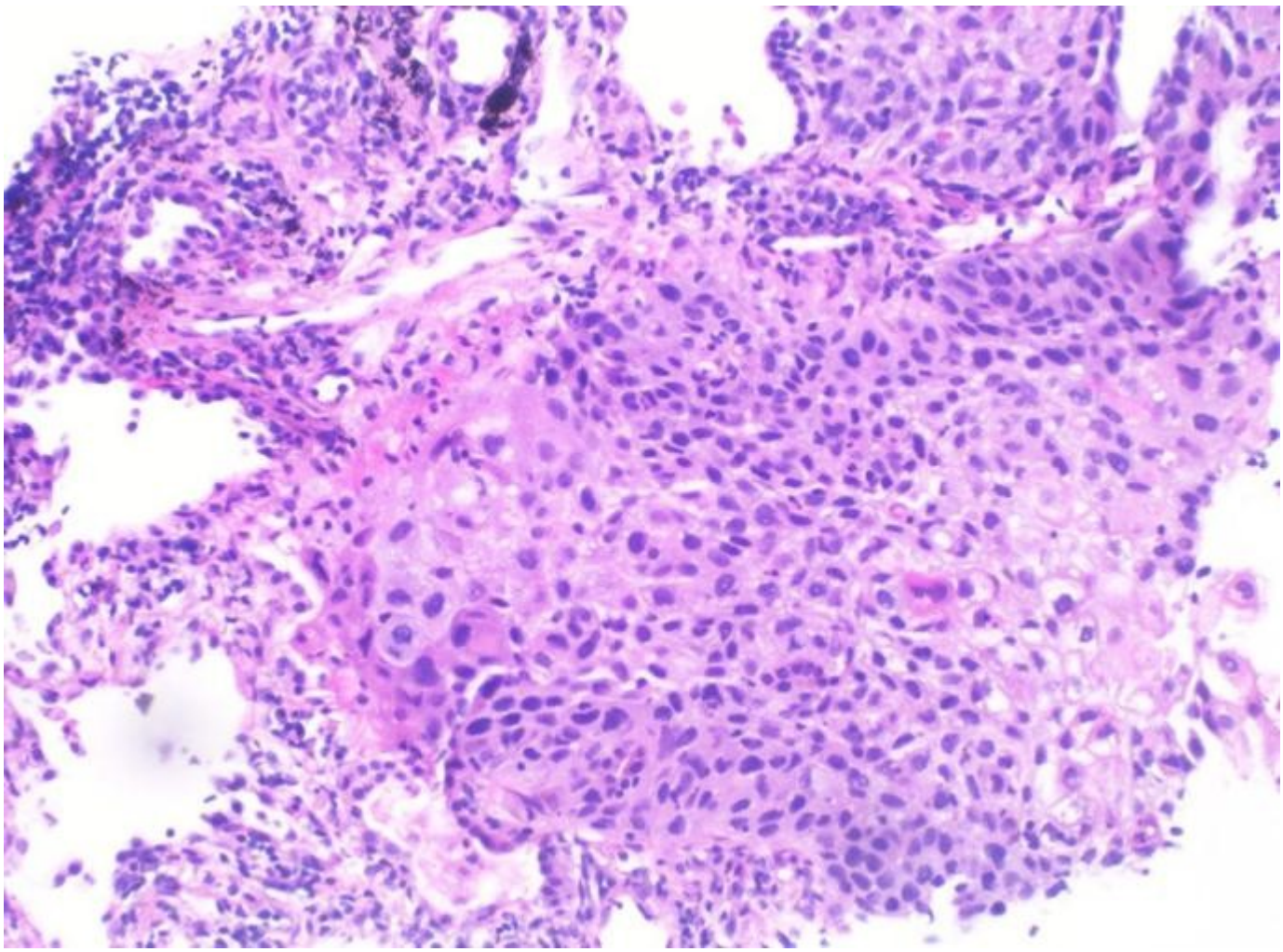

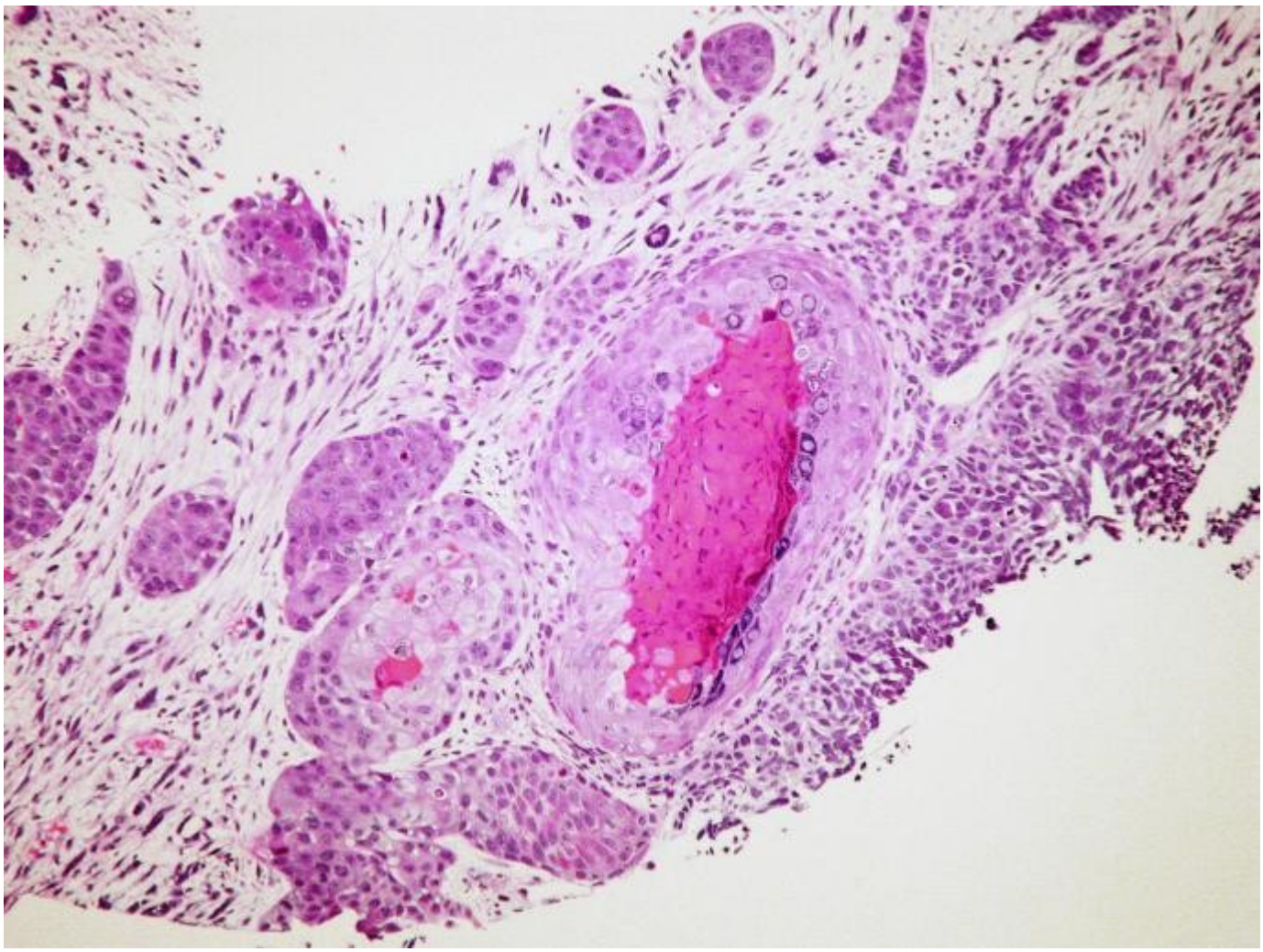

(quest’ultimo vetrino ha una porzione di carcinoma a piccole cellule nella parte più a destra)

Nei primi vetrini di Carcinoma squamoso che ho analizzato finora le cellule presentano in generale valori di GLCM entropia minori dell’epitelio normale (appaiono gialle anzichè rosse rispetto alla prima immagine normale che è di migliore qualità ed in generale il rapporto segnale/fondo per le cellule maligne sembra minore). Le uniche porzioni delle cellule maligne in rosso sono i bordi del nucleo e la membrana. Le uniche cellule a presentare una elevata entropia fra quelle maligne sono quelle con molta cheratina e quindi ipereosinofile, come anche quelle di carcinoma a piccole cellule evidenti nell’ultimo vetrino (istotipo che studierò in dettaglio più avanti). Qui sotto le tre mappe mostrate nello stesso ordine dei vetrini:

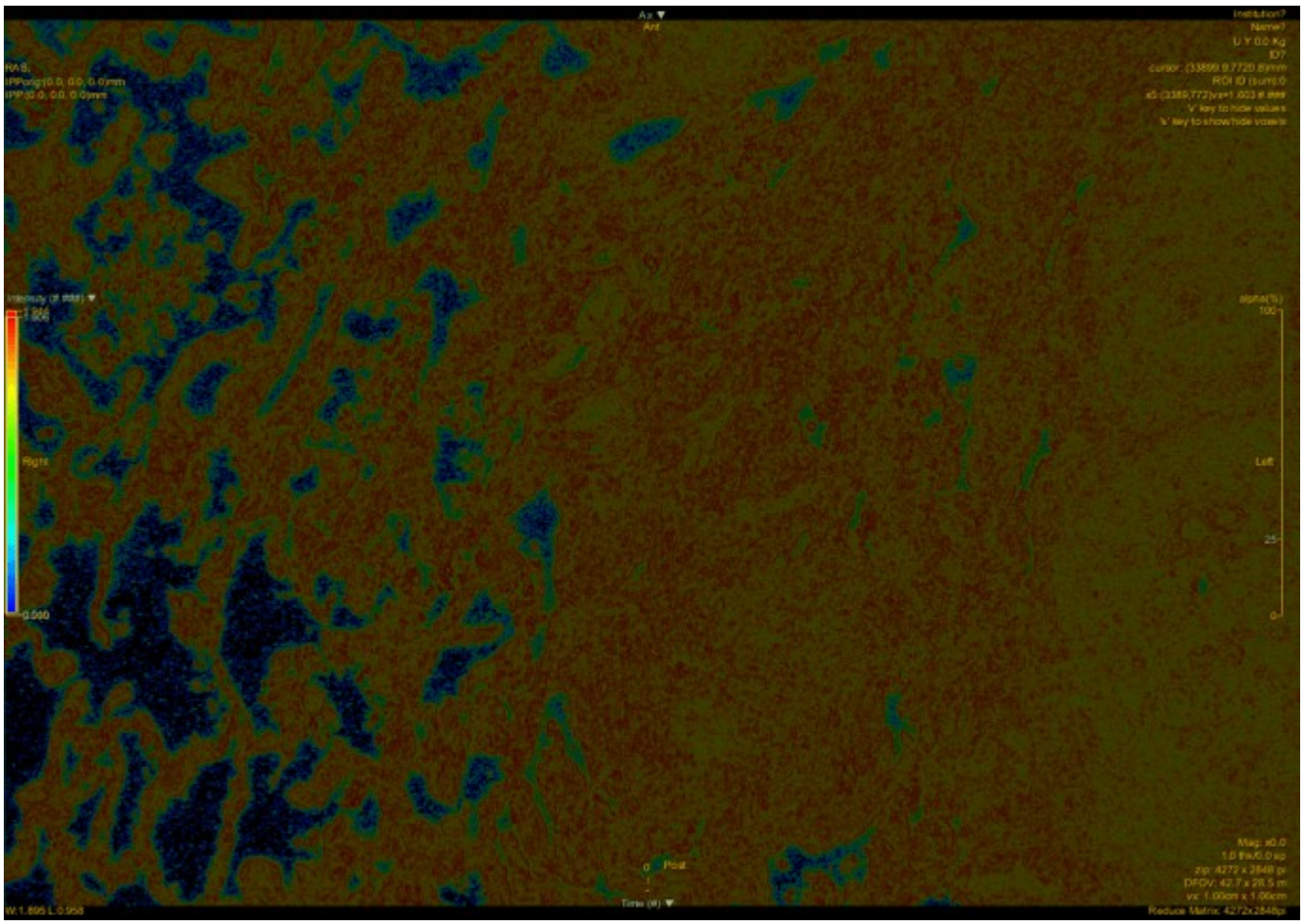
Ax
Ant
Right
Left
Post
Reduce Matrix: 4272x2848p



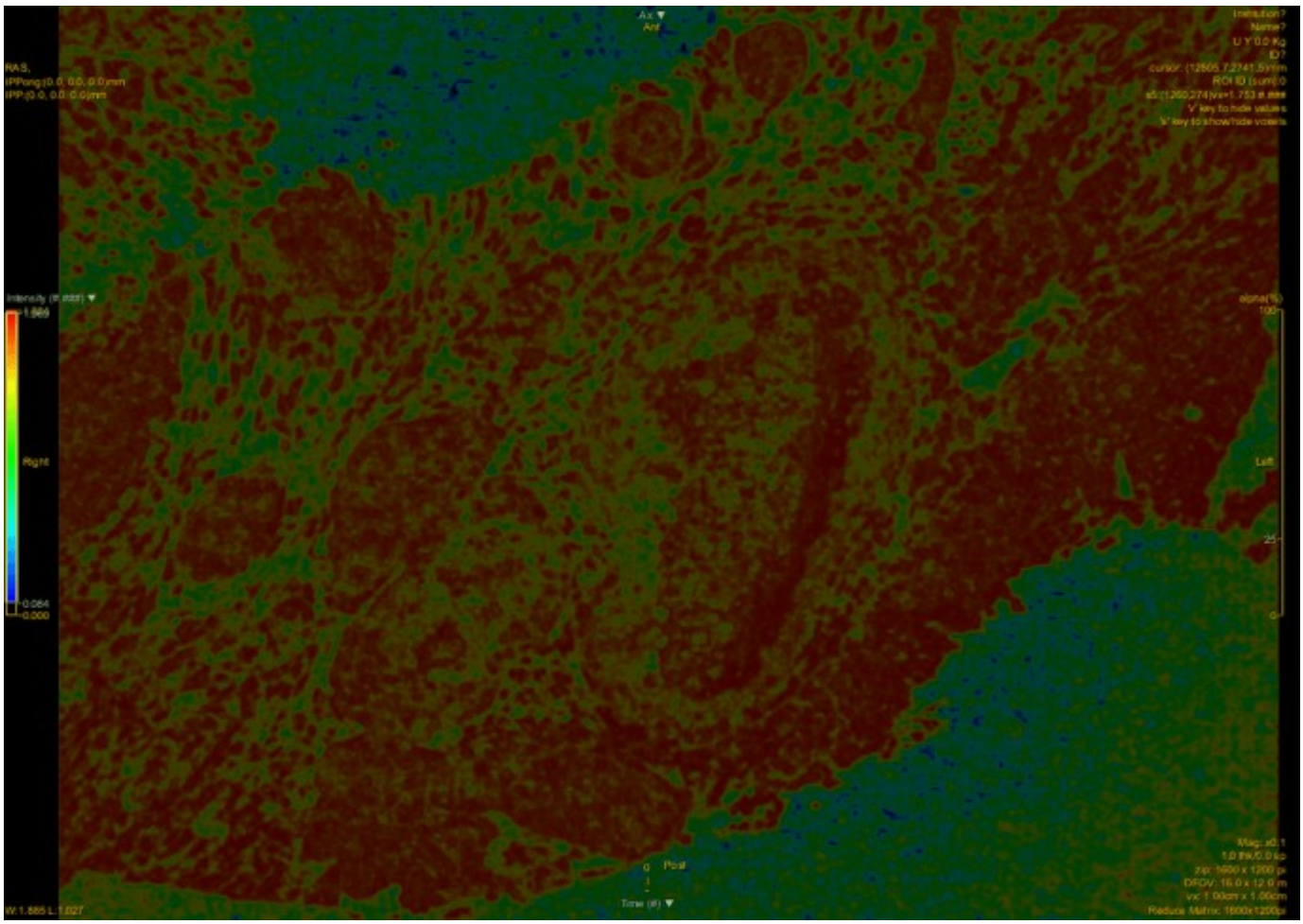

Questi dati devono ovviamente essere confermati aumentandone la numerosità, tuttavia forse potrebbero indicare un ruolo che la GLCM entropia potrebbe avere nello studiare questo determinato istotipo. (se possibile mi servirebbero dei vetrini di buona qualità di bronchioli terminali normali)

Texture mapping e COVID-19

Questo lavoro lo avevo iniziato mesi fa con l'idea di provare a passare poi dalle immagini JPEG a quelle DICOM (senza mai riuscire nell'intento per vari motivi). Il mio obbiettivo è provare a vedere se riuscivo ad identificare quali parametri usano le IA per fare diagnosi di polmonite COVID-19 correlata con la radiomica (l'ultimo studio ben fatto a riguardo che ho trovato è quello di Chen Jin et al del 21/3/2020, studio condotto in Cina che ha utilizzato un campione molto grande di immagini) Ad ogni modo avevo provato ad elaborare con LifeX alcune immagini JPEG (normali foto facilmente reperibili in rete) di TC di pazienti COVID-19 con polmonite per vedere se un'eventuale studio fatto sui DICOM potesse avere senso, trovando risultati a mio parere interessanti e che per questo natale ho il piacere di mostrarvi in questo blog, nella speranza che qualcuno in ascolto possa replicare il mio piccolo esperimento usando le immagini in formato DICOM.

Considerazioni introduttive e limiti del lavoro:

Il formato JPEG è molto diverso dal DICOM sia perchè è 2D invece che 3D e ha solo 256 valori di grigio contro i 2000 della scala HU e sia perchè gli screenshot che ho usato sono foto fatte ricostruendo le immagini probabilmente con differenti algoritmi ed utilizzando la scala di grigi della finestra del polmone anzichè la HU completa, tuttavia nel ricavare gli indicatori della matrice GLCM la scala HU viene di norma limitata ai valori più interessanti per la finestra polmonare e riscalata con bin comprendenti più valori della scala HU, per tali motivi i risultati che ho ottenuto non dovrebbero differire molto da quelli ricavabili dai DICOM (una mappa simile alla mia, di cui non è descritto l'indicatore impiegato, è presente nell'articolo citato sopra). Altra prova dell'affidabilità del metodo è la similarità dei risultati fra immagini COVID prese dal database di Radiopedia e da quello della Società Italiana di Radiologia Medica (SIRM) utilizzati in queste prove.

Materiali e metodi:

Tutte le immagini sono state elaborate selezionando solo il parenchima polmonare mediante una ROI (Region of Interest) disegnata a mano su entrambi i polmoni (per ridurre la potenza di calcolo necessaria). E' stato usato un range di grigi da 0 a 256 (tutti quelli del formato jpeg) che è stato riscalato a 64 livelli (size of bin pari a 4) prima di ricavare le matrici GLCM locali (kernel di diametro pari a 7 pixel) da cui estrarre gli indicatori.

Le immagini TC di polmoniti COVID-19 provengono dal database di radiopedia e da quello dedicato della SIRM (ne ho elaborate decine, solo alcune di queste sono ovviamente mostrate in questo elaborato). I risultati ottenuti sono stati utilizzati per descrivere l'aspetto degli indicatori in questa patologia e come questi potrebbero essere utilizzati a scopo diagnostico, prognostico e di diagnosi differenziale con altre patologie polmonari (immagini disponibili nel database di radiopedia).

Risultati:

Aspetto degli indicatori della matrice GLCM nella polmonite COVID-19 correlata:

In questi pazienti gli addensamenti polmonari tipici di questa malattia presentano alti valori di GLCM dissimilarità, contrasto ed entropia (indicatori di disordine), mentre appaiono quasi indistinguibili dal parenchima alla GLCM energia ed ipointensi alla GLCM omogeneità.

NOTA: stutture dense come gli assi vascolari (pieni di mezzo di contrasto) e la parete toracica mostrano elevati livelli di energia ed entropia a causa di un artefatto dovuto al rescaling dell'immagine nella finestra del polmone (oltre una certa soglia di HU i valori di grigio sono tutti identici)

Esempio preso da Radiopedia: https://radiopaedia.org/cases/covid-19-pneumonia-7

- 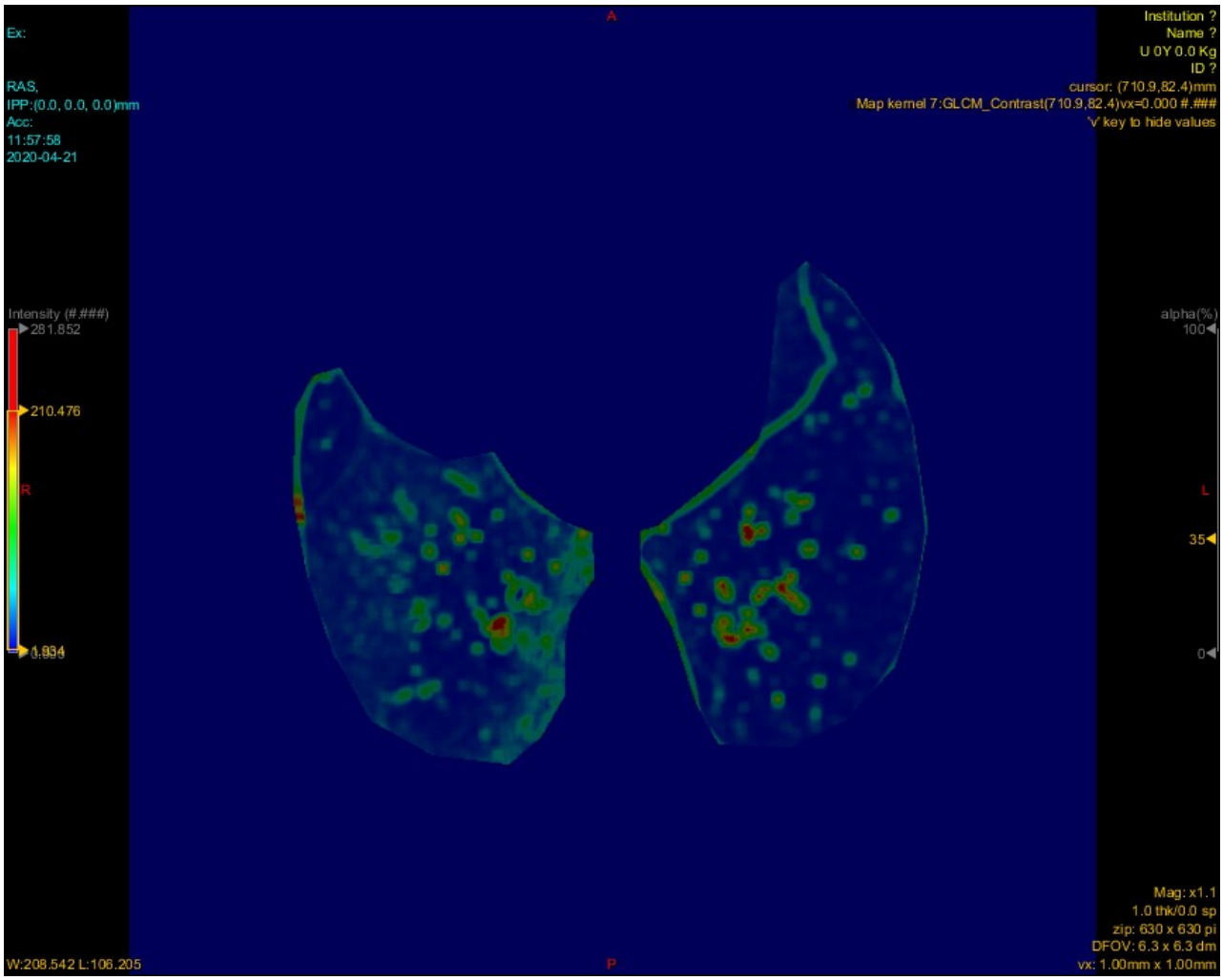

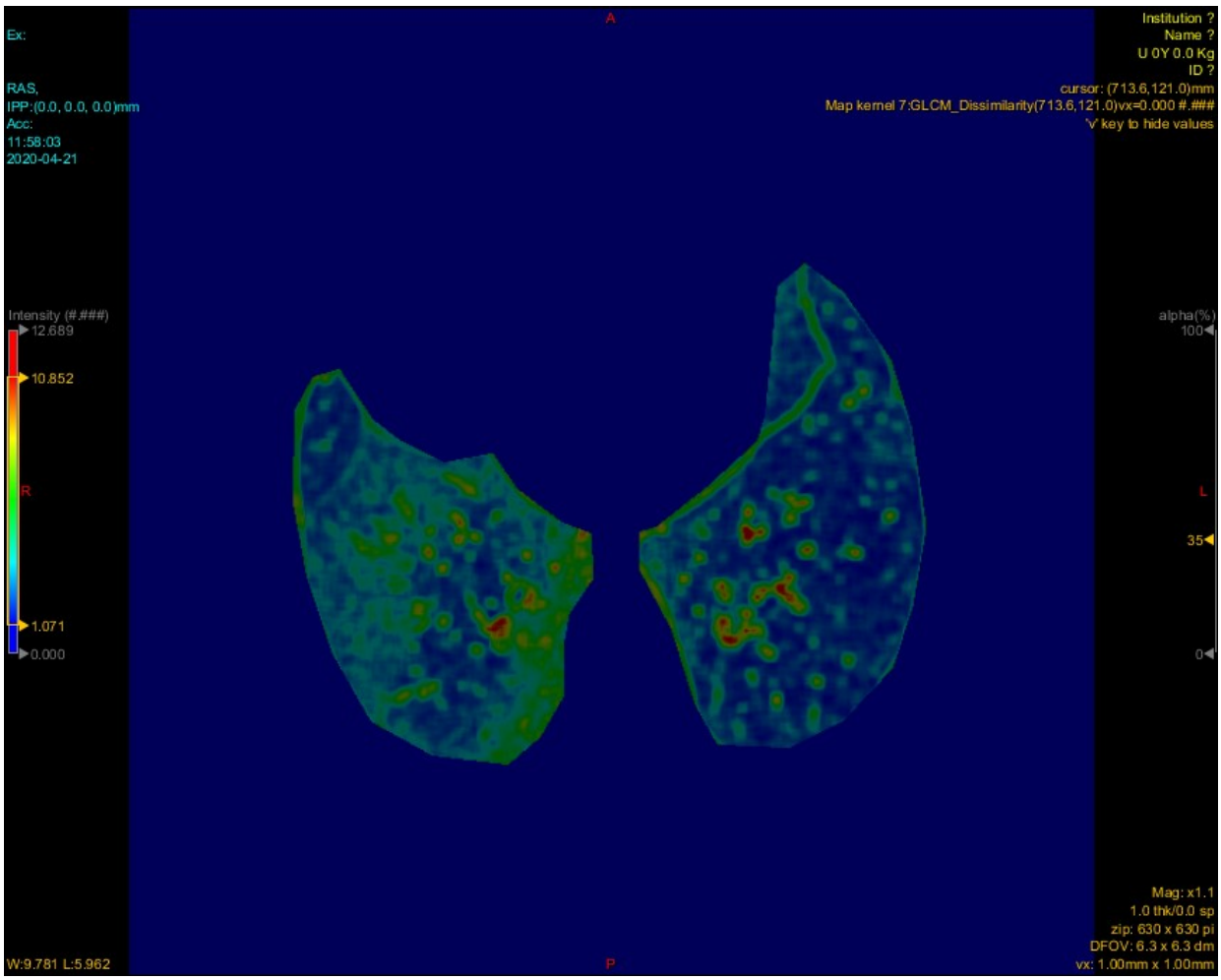
A
Ex:
RAS,
IPP:(0.0, 0.0, 0.0)mm
Acc:
11:58:03
2020-04-21
Institution ?
Name ?
U 0Y 0.0 Kg
ID ?
cursor: (713.6,121.0)mm
Map kernel 7:GLCM_Dissimilarity(713.6,121.0)vx=0.000 #.###
'v' key to hide values
Intensity (#.###)
12.689
10.852
R
1.071
0.000
alpha(%)
100
L
35
0
Mag: x1.1
1.0 thk/0.0 sp
zip: 630 x 630 pi
DFOV: 6.3 x 6.3 dm
vx: 1.00mm x 1.00mm
W:9.781 L:5.962
P

•

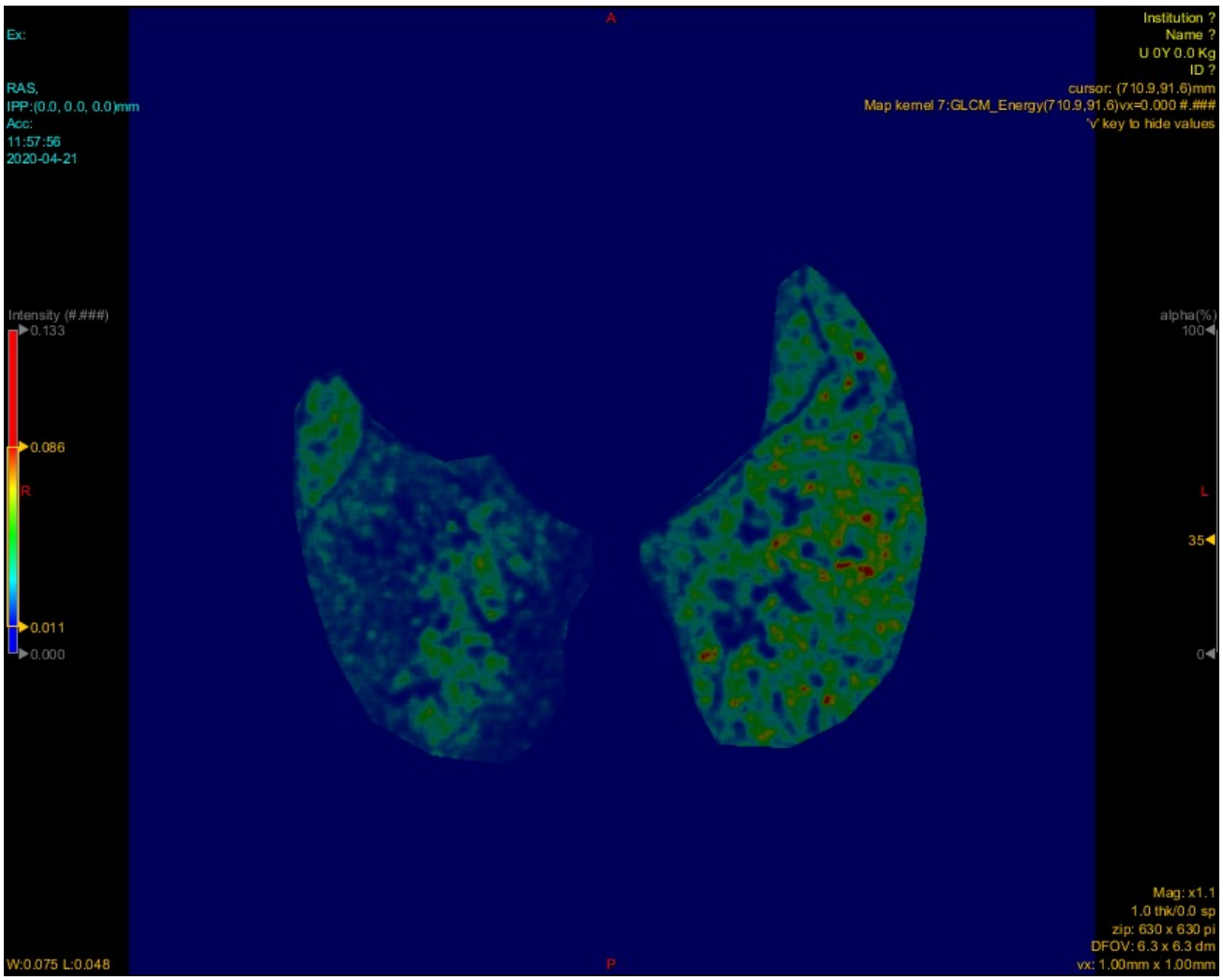
A
Ex:
RAS,
IPP:(0.0, 0.0, 0.0)mm
Acc:
11:57:56
2020-04-21
Institution ?
Name ?
U 0Y 0.0 Kg
ID ?
cursor: (710.9,91.6)mm
Map kernel 7:GLCM_Energy(710.9,91.6)vx=0.000 #.###
'v' key to hide values
Intensity (#.###)
0.133
0.086
R
0.011
0.000
alpha(%)
100
L
35
0
Mag: x1.1
1.0 thk/0.0 sp
zip: 630 x 630 pi
DFOV: 6.3 x 6.3 dm
vx: 1.00mm x 1.00mm
W:0.075 L:0.048
P

•

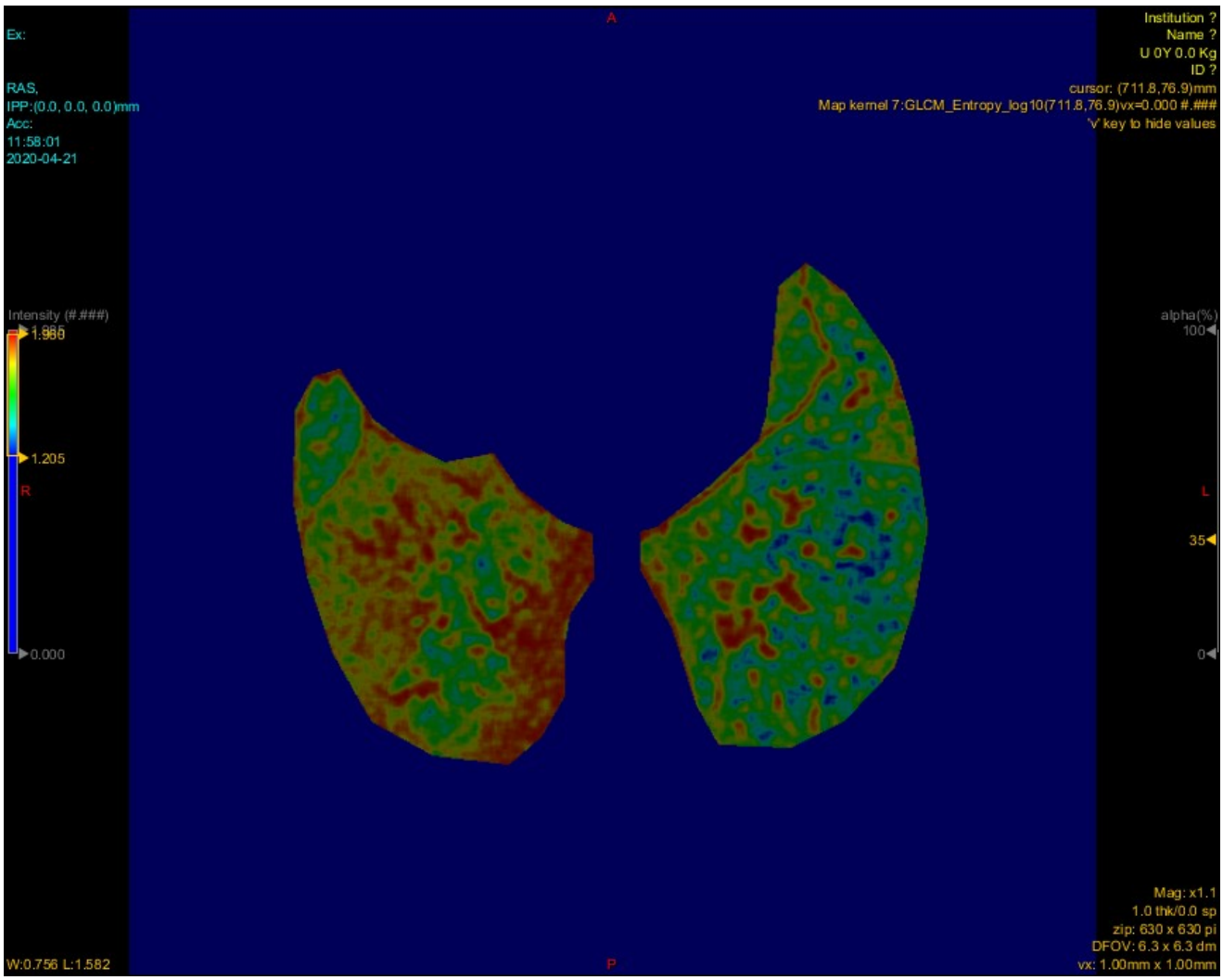
A
Ex:
RAS,
IPP:(0.0, 0.0, 0.0)mm
Acc:
11:58:01
2020-04-21
Institution ?
Name ?
U 0Y 0.0 Kg
ID ?
cursor: (711.8,76.9)mm
Map kernel 7:GLCM_Entropy_log10(711.8,76.9)vx=0.000 #.###
'v' key to hide values
Intensity (#.###)
1.988
1.205
R
0.000
alpha(%)
100
L
35
0
Mag: x1.1
1.0 thk/0.0 sp
zip: 630 x 630 pi
DFOV: 6.3 x 6.3 dm
vx: 1.00mm x 1.00mm
W:0.756 L:1.582
P

•

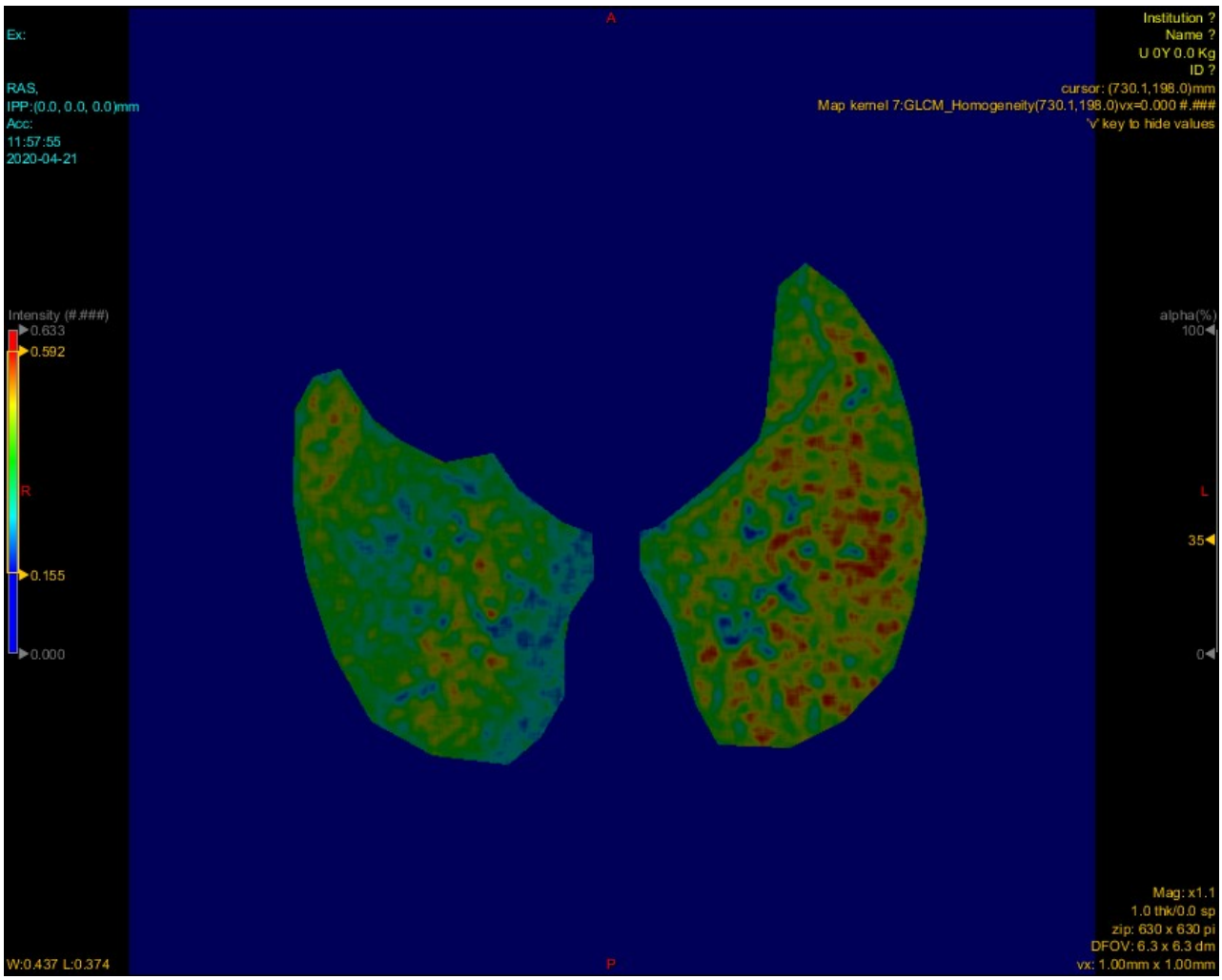
A
Ex:
RAS,
IPP:(0.0, 0.0, 0.0)mm
Acc:
11:57:55
2020-04-21
Institution ?
Name ?
U 0Y 0.0 Kg
ID ?
cursor: (730.1,198.0)mm
Map kernel 7:GLCM_Homogeneity(730.1,198.0)vx=0.000 #.###
'v' key to hide values
Intensity (#.###)
0.633
0.592
R
0.155
0.000
alpha(%)
100
L
35
0
Mag: x1.1
1.0 thk/0.0 sp
zip: 630 x 630 pi
DFOV: 6.3 x 6.3 dm
vx: 1.00mm x 1.00mm
W:0.437 L:0.374
P

•

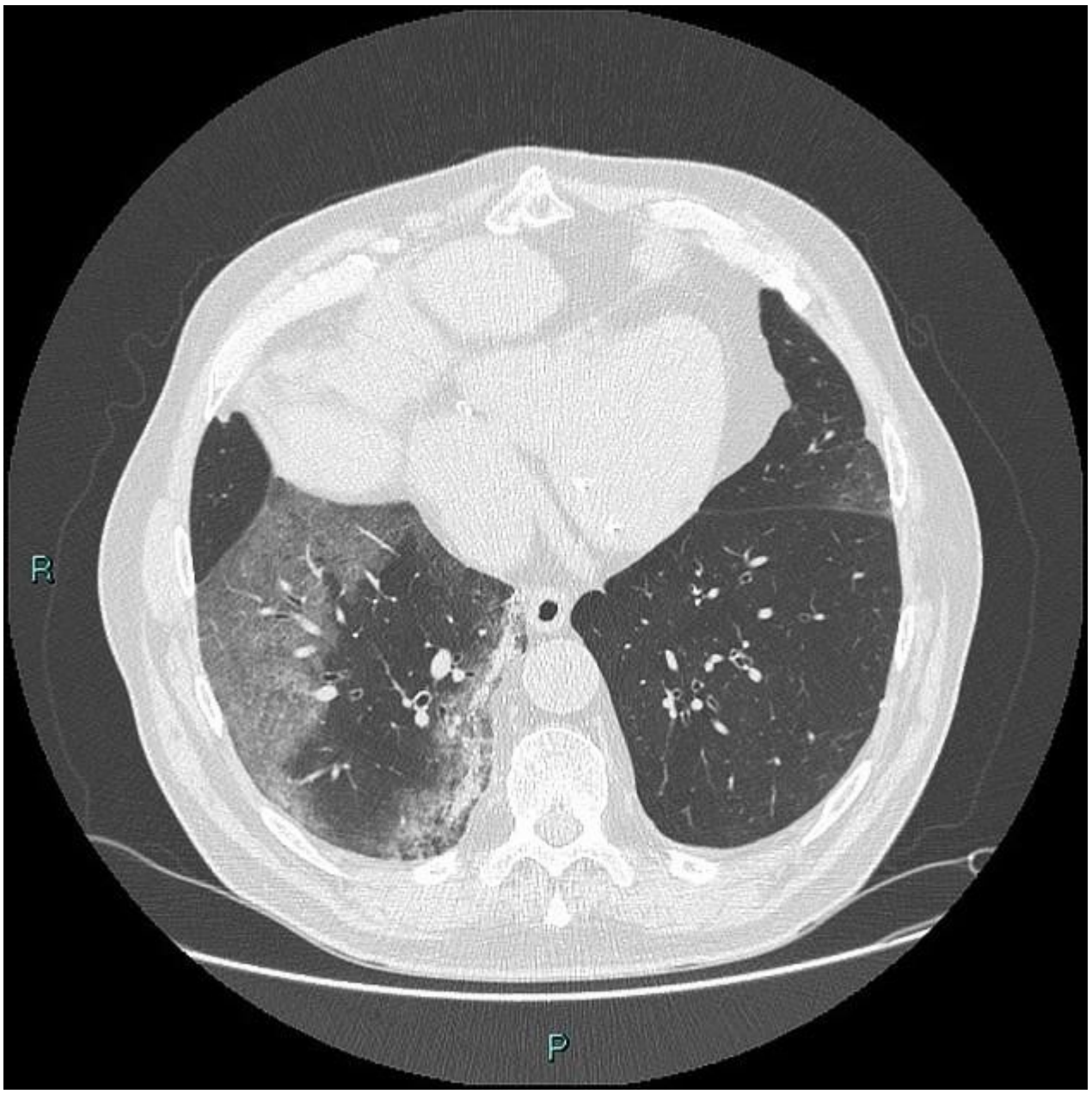

Valutazione prognostica:

Ho confrontato le foto dei pazienti COVID prese da Radiopedia con quelle pubblicate nel database SIRM non notando comportamenti diversi fra le immagini prese dai due siti (questo dovrebbe essere confortante per quanto riguarda l'affidabilità dei risultati), in aggiunta il database SIRM include alcuni casi sottoposti a follow up con differente esito. In particolare riporto qui i dati relativi al caso 34 (prognosi buona) ed al caso 33 (prognosi diversa su diverse lesioni a 3 successivi controlli TC). E' possibile notare come lesioni radiologicamente tendenti a diventare più dense abbiano per quanto ho capito prognosi migliore e che a tale fenomeno si associa una diminuzione

del valore degli indicatori di disordine (dissimilarità, entropia e contrasto) mentre il contrario avviene se il paziente localmente peggiora. Tali dati tuttavia andrebbero confermati con una casistica più vasta.

Caso 34 alla diagnosi:

- 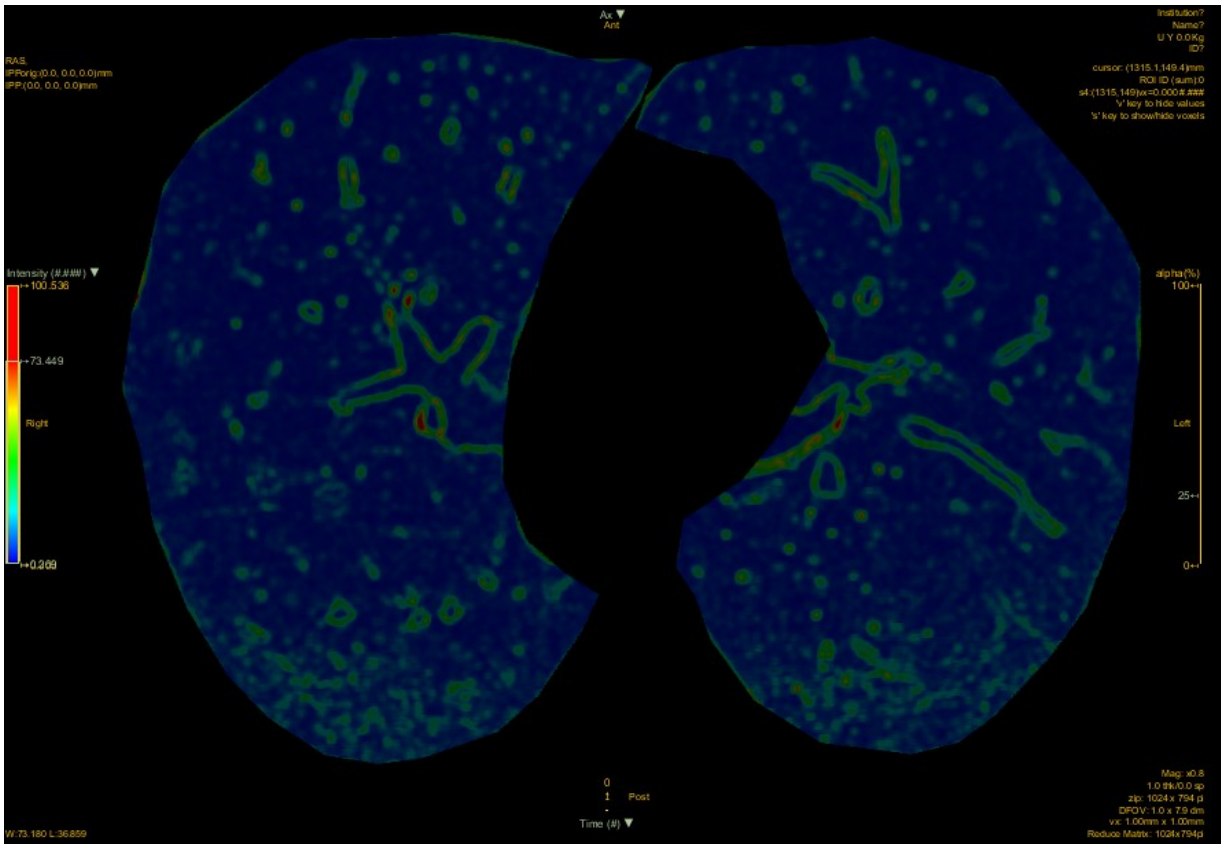

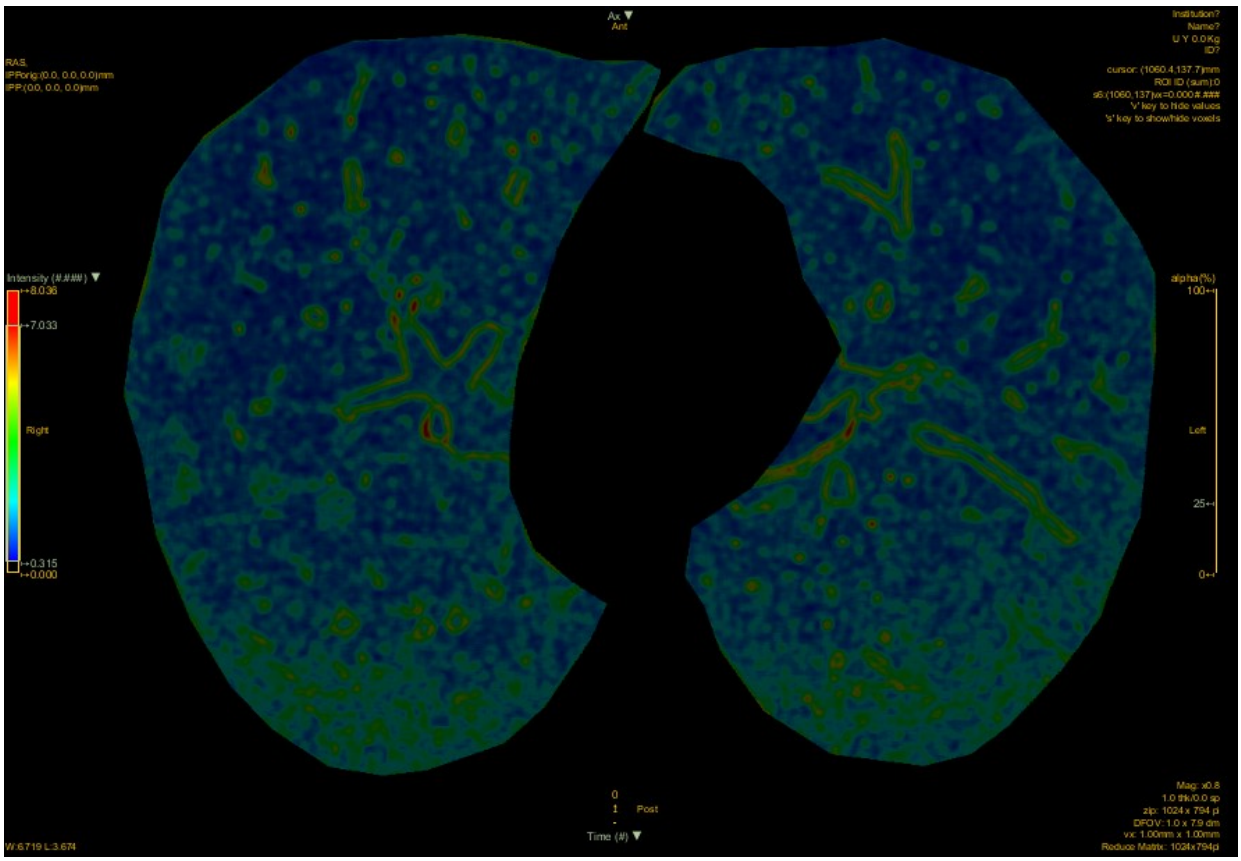
Ax
Ant
RAS.
IPPorig:(0.0, 0.0, 0.0)mm
IPP:(0.0, 0.0, 0.0)mm
Institution?
Name?
U Y 0.0Kg
ID?
cursor: (1060.4,137.7)mm
ROI ID (sum):0
s6:(1060,137)vx=0.000#.###
'v' key to hide values
's' key to show/hide voxels
Intensity (#.###)
8.036
7.033
Right
0.315
0.000
alpha(%)
100
Left
25
0
0
1
Post
Time (#)
W:6719 L:3.674
Mag: x0.8
1.0 thk/0.0 sp
zip: 1024 x 794 p
DFOV: 1.0 x 7.9 cm
vx: 1.00mm x 1.00mm
Reduce Matrix: 1024x794p

•

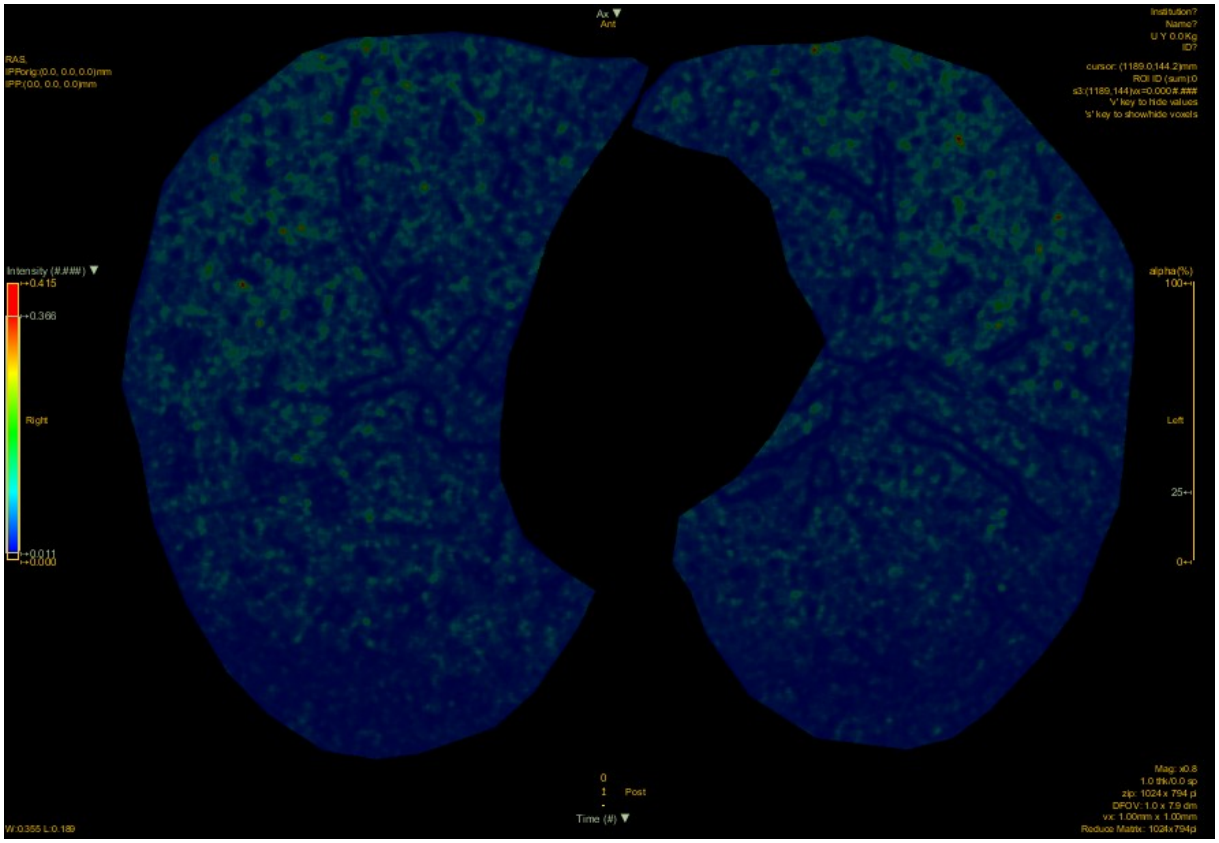
Ax
Ant
RAS.
IPPorig:(0.0, 0.0, 0.0)mm
IPP:(0.0, 0.0, 0.0)mm
Institution?
Name?
U Y 0.0Kg
ID?
cursor: (1189.0,144.2)mm
ROI ID (sum):0
s3:(1189,144)vx=0.000#.###
'v' key to hide values
's' key to show/hide voxels
Intensity (#.###)
0.415
0.366
Right
0.011
0.000
alpha(%)
100
Left
25
0
0
1
Post
Time (#)
W:0.355 L:0.189
Mag: x0.8
1.0 thk/0.0 sp
zip: 1024 x 794 p
DFOV: 1.0 x 7.9 cm
vx: 1.00mm x 1.00mm
Reduce Matrix: 1024x794p

- 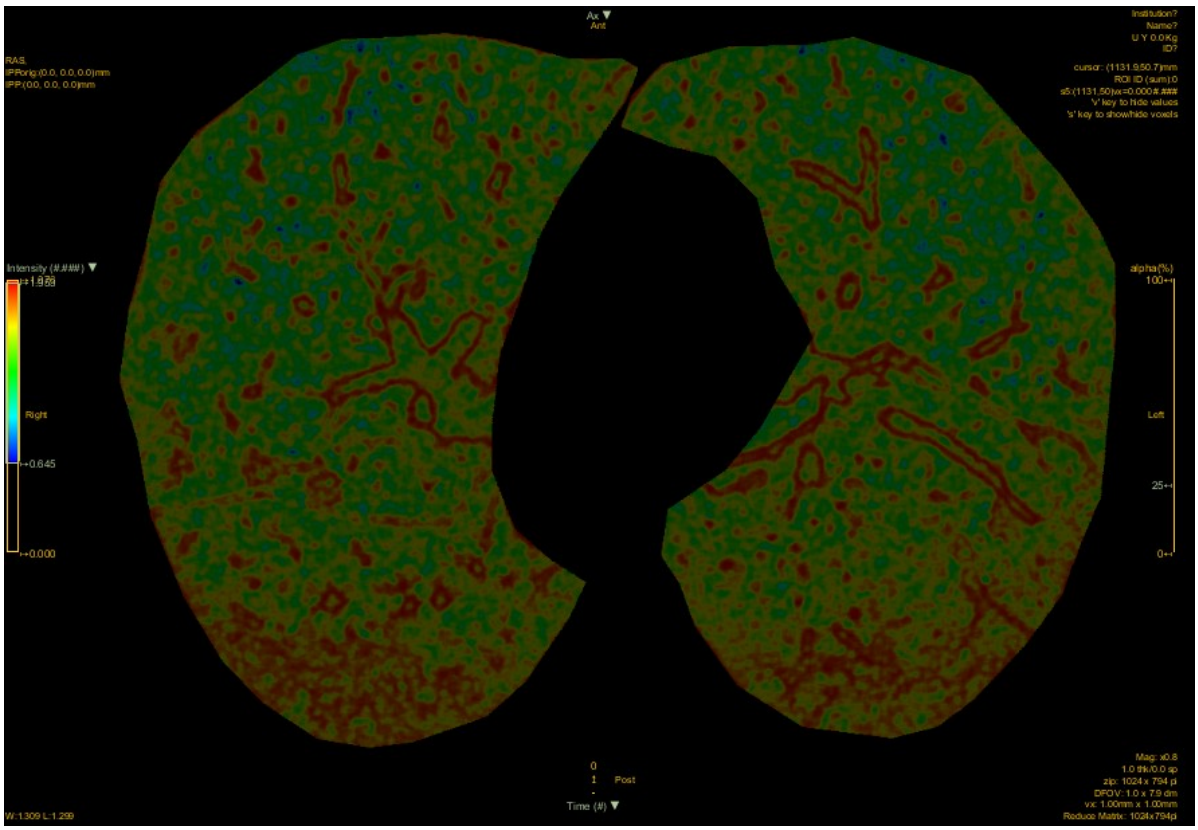
Ax
Ant
RAS.
IPPorig:(0.0, 0.0, 0.0)mm
IPP:(0.0, 0.0, 0.0)mm
Institution?
Name?
U Y 0.0 Kg
ID?
cursor: (1131.9,50.7)mm
ROI ID (sum):0
s5:(1131.50)sx=0.000 # ###
'v' key to hide values
's' key to show/hide voxels
Intensity (#.###)
1.309
Right
0.645
0.000
alpha(%)
100
Left
25
0
0
1
Post
Time (#)
W:1.309 L:1.299
Mag: x0.8
1.0 thk/0.0 sp
zip: 1024 x 794 p
DFOV: 1.0 x 7.9 cm
vx: 1.00mm x 1.00mm
Reduce Matrix: 1024x794p
-
- 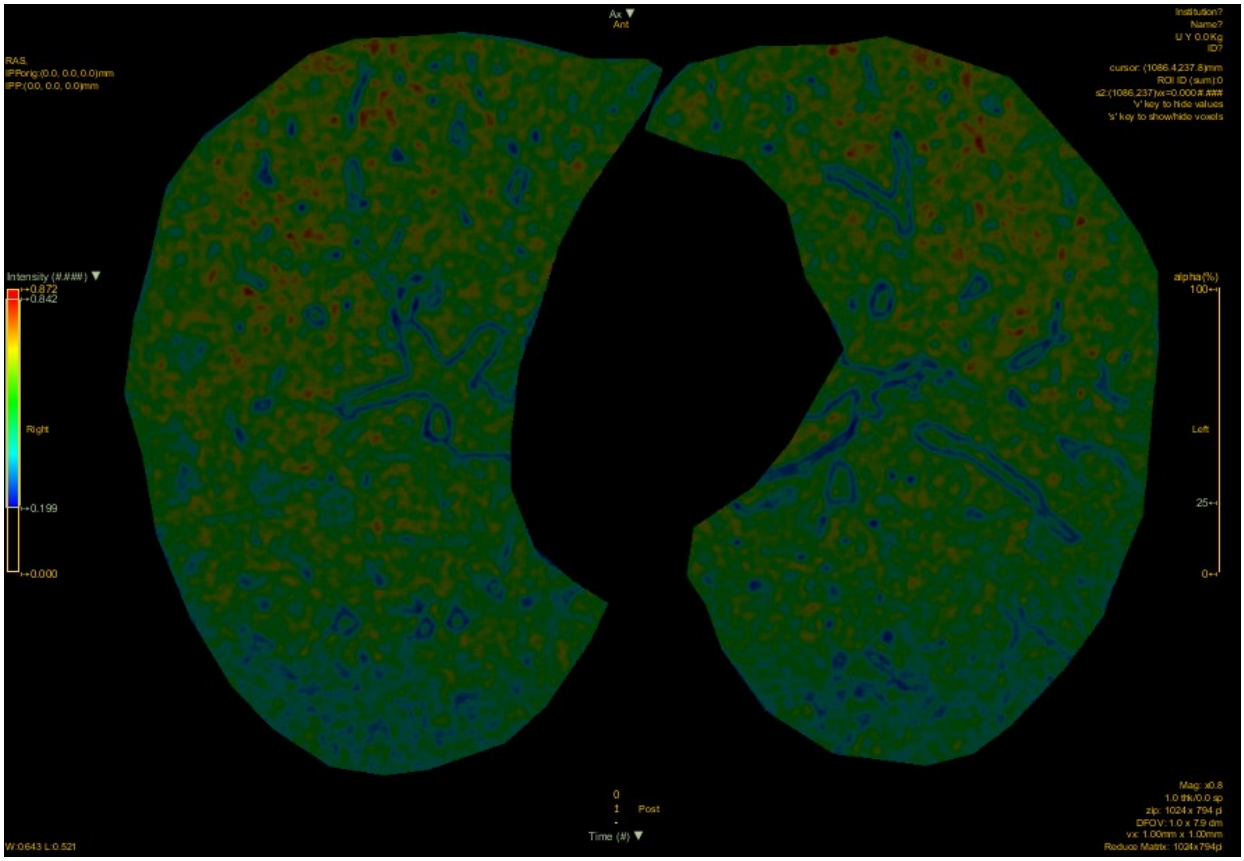
Ax
Ant
RAS.
IPPorig:(0.0, 0.0, 0.0)mm
IPP:(0.0, 0.0, 0.0)mm
Institution?
Name?
U Y 0.0 Kg
ID?
cursor: (1086.4,237.8)mm
ROI ID (sum):0
s2:(1086.237)sx=0.000 # ###
'v' key to hide values
's' key to show/hide voxels
Intensity (#.###)
0.872
0.842
Right
0.199
0.000
alpha(%)
100
Left
25
0
0
1
Post
Time (#)
W:0.643 L:0.521
Mag: x0.8
1.0 thk/0.0 sp
zip: 1024 x 794 p
DFOV: 1.0 x 7.9 cm
vx: 1.00mm x 1.00mm
Reduce Matrix: 1024x794p
-

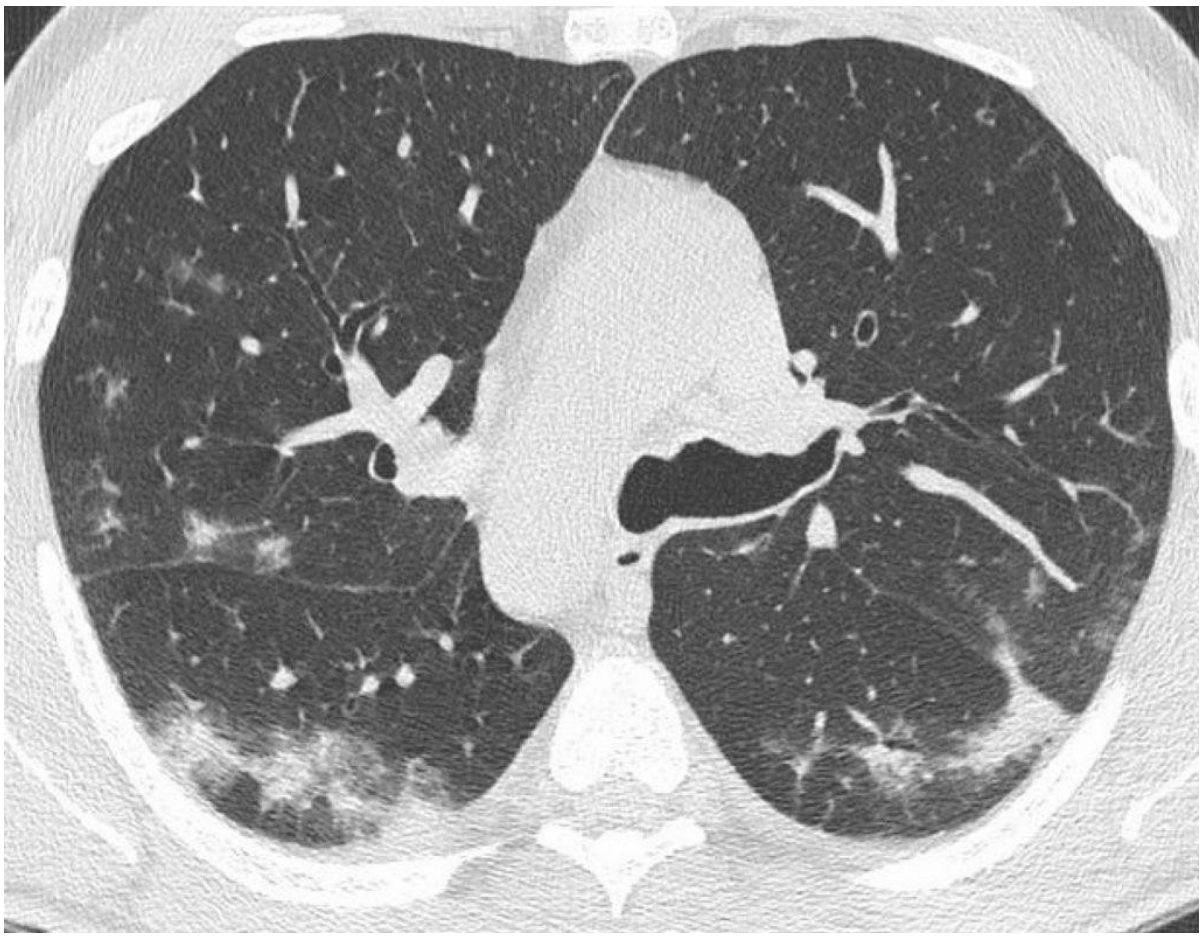

Caso 34 al secondo controllo (in miglioramento clinico):

- 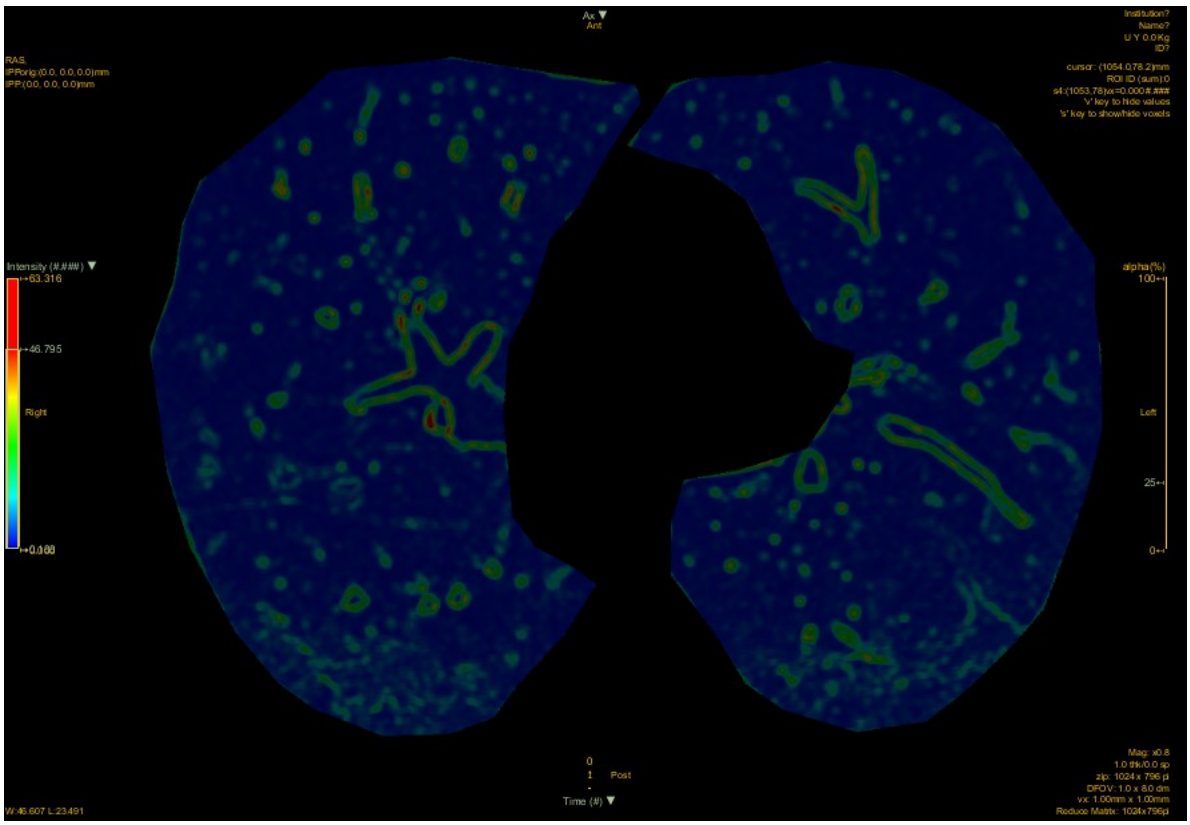
Ax
Ant
RAS.
IPPorig:(0.0, 0.0, 0.0)mm
IPP:(0.0, 0.0, 0.0)mm
Institution?
Name?
U Y 0.0Kg
ID?
cursor: (1054.0,78.2)mm
ROI ID (sum):0
's' key to hide voxels
Intensity (#.###)
63.316
46.795
Right
alpha(%)
100
Left
25
0
Post
Time (#)
W:46.607 L:23.491
- 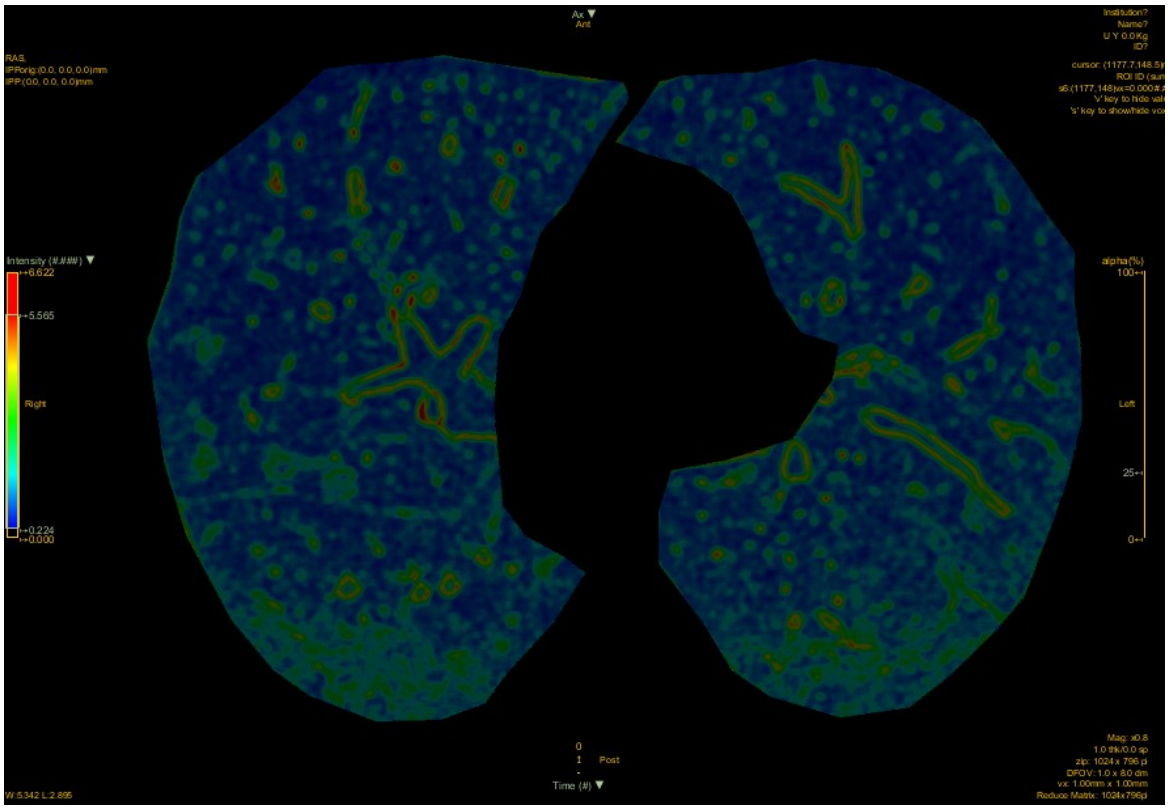
Ax
Ant
RAS.
IPPorig:(0.0, 0.0, 0.0)mm
IPP:(0.0, 0.0, 0.0)mm
Institution?
Name?
U Y 0.0Kg
ID?
Intensity (#.###)
6.622
5.565
Right
0.224
0.000
alpha(%)
100
Left
25
0
Post
Time (#)
W:5.342 L:2.895
-

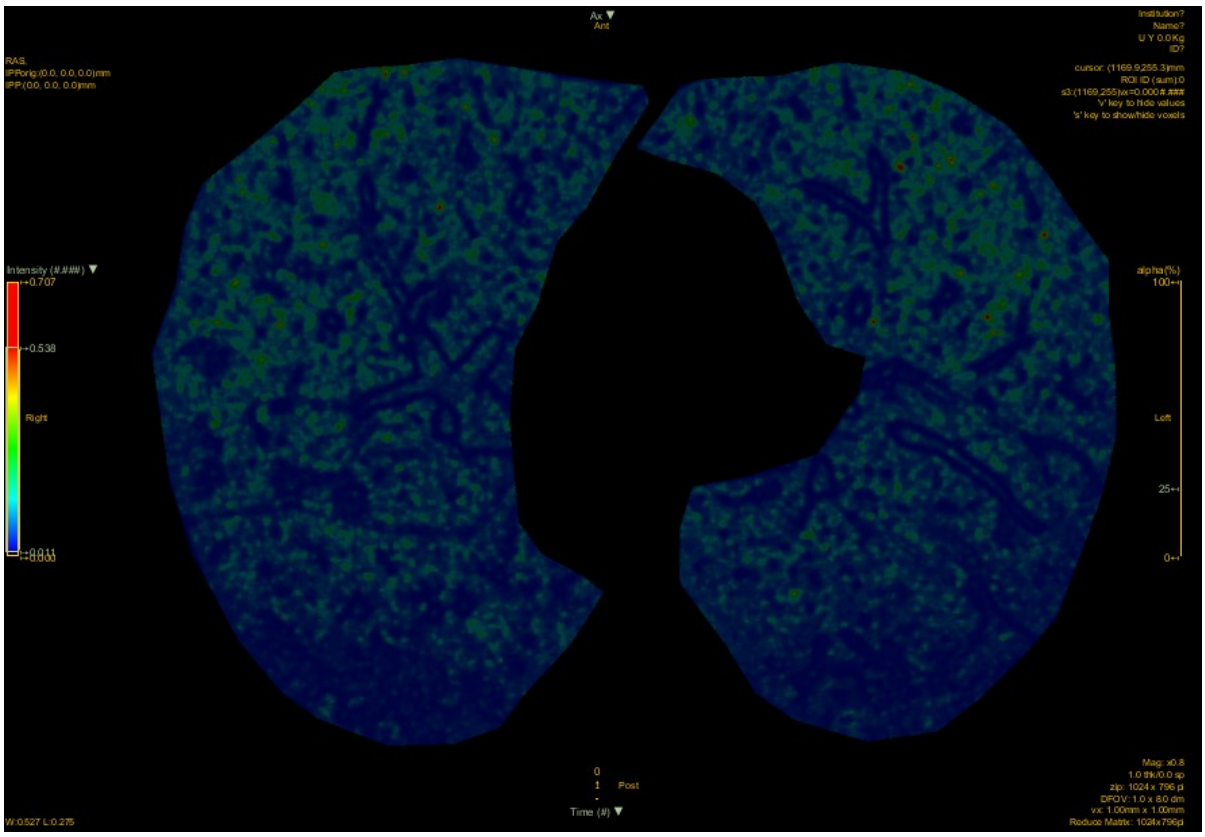
Ax
Ant
RAS,
IPPorig:(0.0, 0.0, 0.0)mm
IPP:(0.0, 0.0, 0.0)mm
Institution?
Name?
U Y 0.0Kg
ID?
cursor: (1169.9,255.3)mm
ROI ID (sum):0
s3:(1169,255)vx=0.000±.####
'v' key to hide values
's' key to show/hide voxels
Intensity (#.###)
0.707
0.538
Right
0.011
0.000
alpha(%)
100
Left
25
0
0
1
Post
-
Time (#)
Mag: x0.8
1.0 thk/0.0 sp
zip: 1024 x 796 p
DFOV: 1.0 x 8.0 dm
vx: 1.00mm x 1.00mm
Reduce Matrix: 1024x796p
W:0.527 L:0.275

•

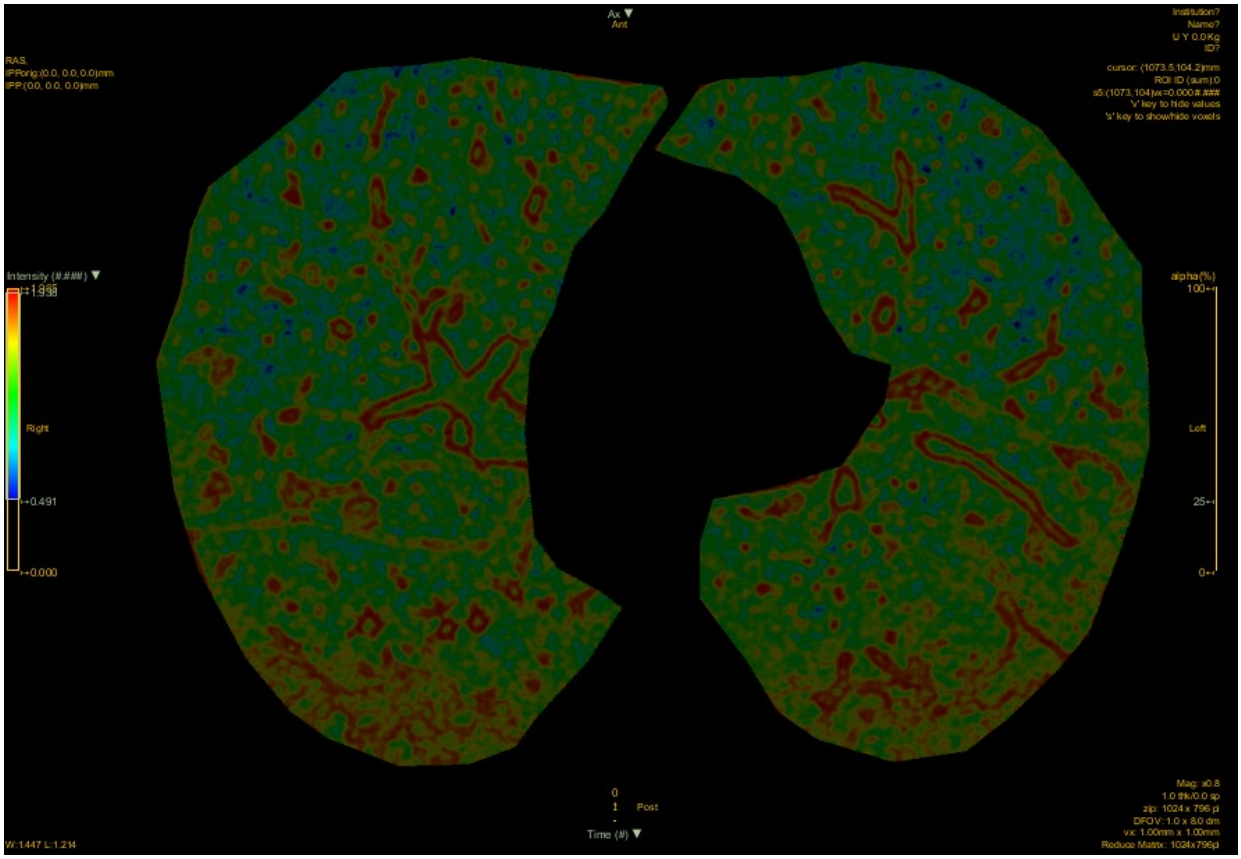
Ax
Ant
RAS,
IPPorig:(0.0, 0.0, 0.0)mm
IPP:(0.0, 0.0, 0.0)mm
Institution?
Name?
U Y 0.0Kg
ID?
cursor: (1073.5,104.2)mm
ROI ID (sum):0
s5:(1073,104)vx=0.000±.####
'v' key to hide values
's' key to show/hide voxels
Intensity (#.###)
1.998
Right
0.491
0.000
alpha(%)
100
Left
25
0
0
1
Post
-
Time (#)
Mag: x0.8
1.0 thk/0.0 sp
zip: 1024 x 796 p
DFOV: 1.0 x 8.0 dm
vx: 1.00mm x 1.00mm
Reduce Matrix: 1024x796p
W:1.447 L:1.214

•

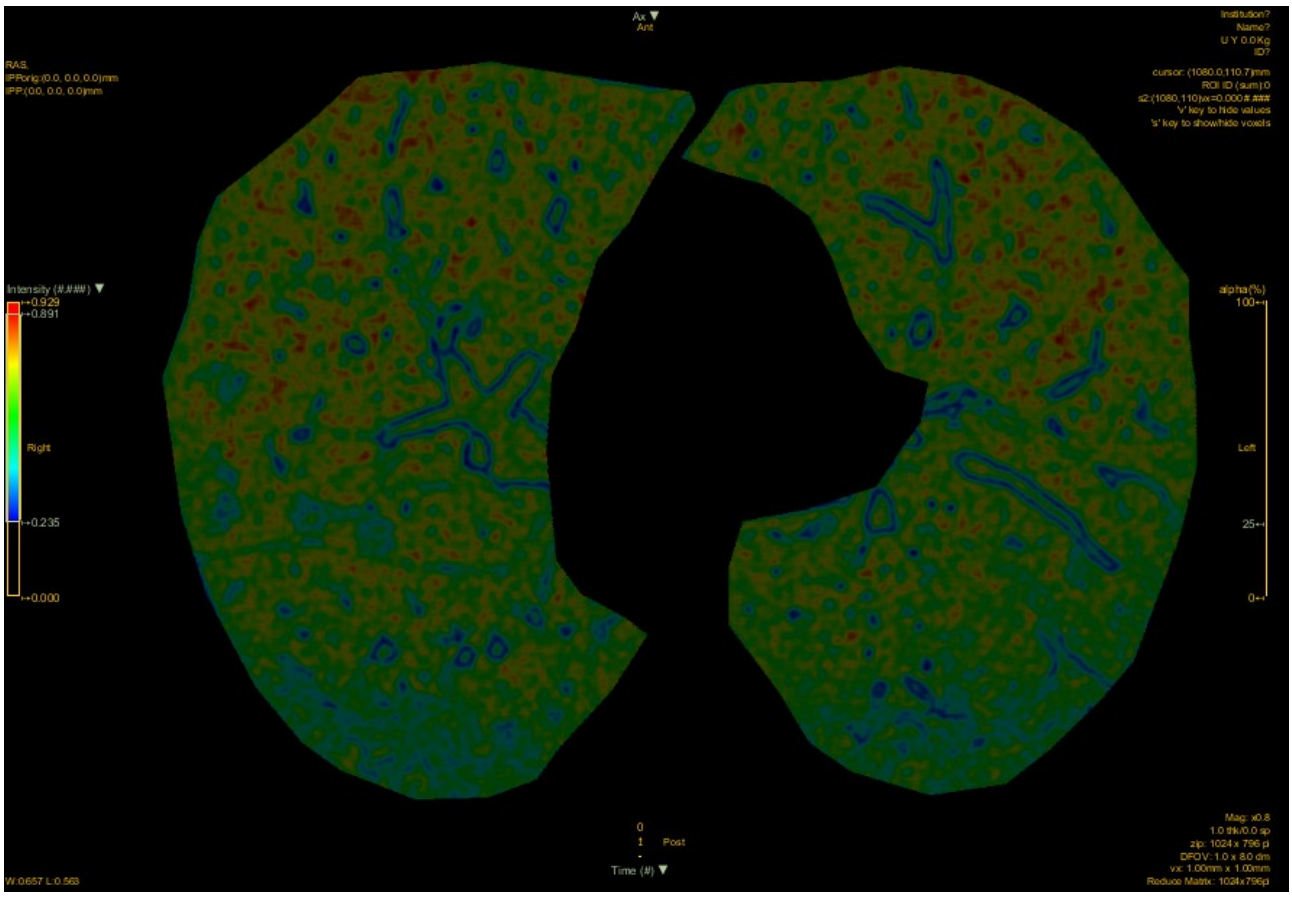
Ax
Ant
Institution?
Name?
U Y 0.0Kg
ID?
RAS
cursor: (1080.0,110.7)mm
ROI ID (sum):0
's' key to show/hide voxels
Intensity (#.###)
0.929
0.891
Right
0.235
0.000
alpha(%)
100
Left
25
0
0
1
Post
Time (#)
W:0.657 L:0.563
Mag: x0.8
1.0 thk/0.0 sp
zip: 1024 x 796 pi
DFOV: 1.0 x 8.0 cm
vx: 1.00mm x 1.00mm
Reduce Matrix: 1024x796pi

•

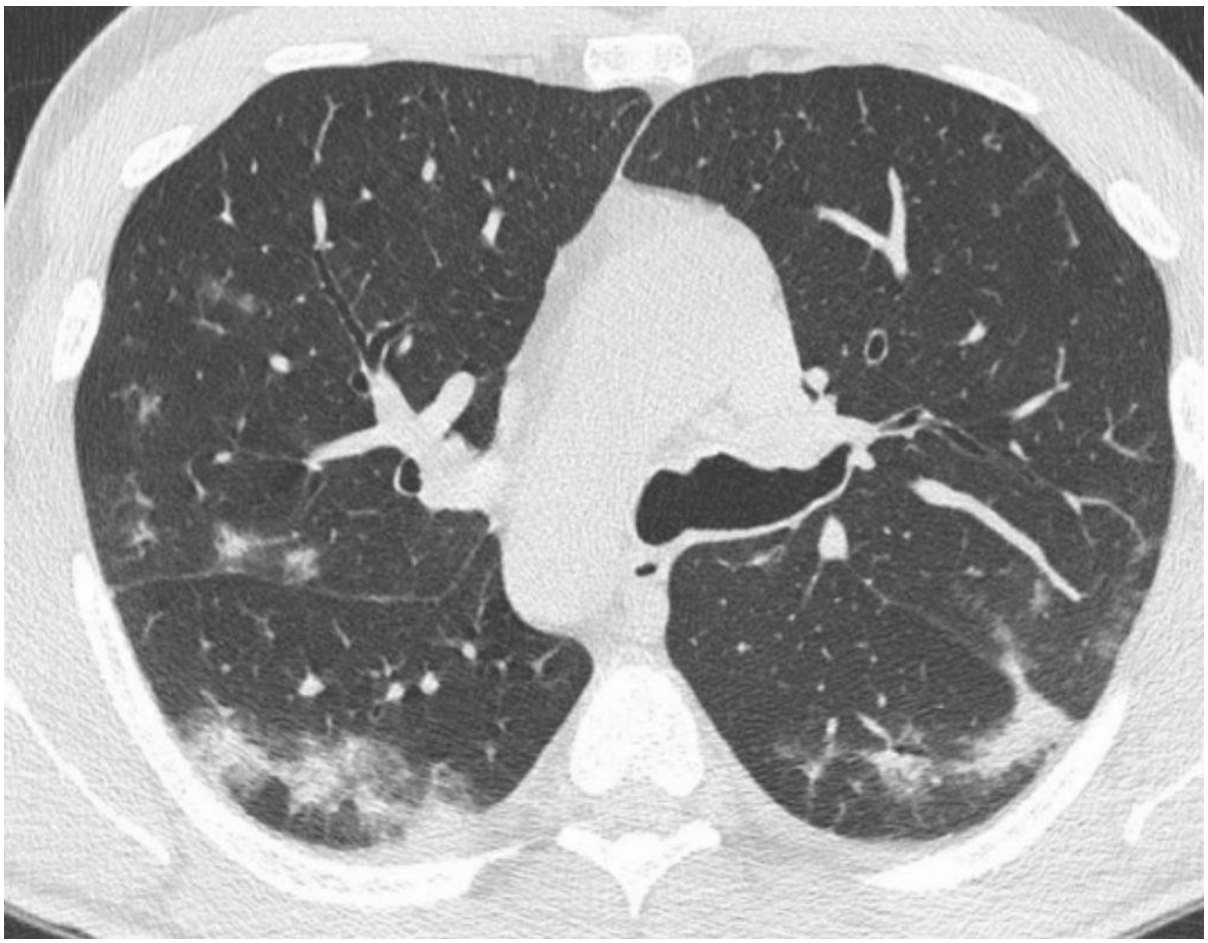

Caso 33 alla diagnosi:

-

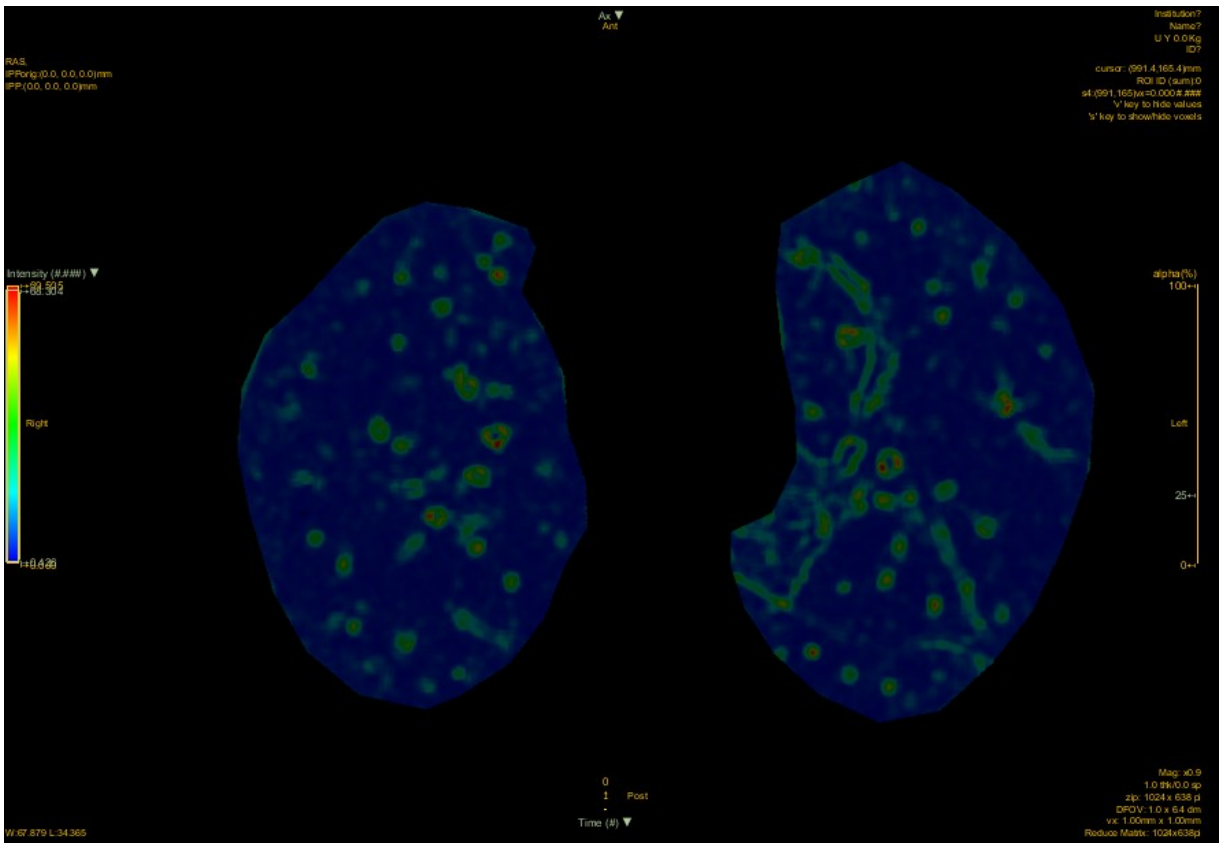
Ax
Ant
Right
Left
Post
Time (#)

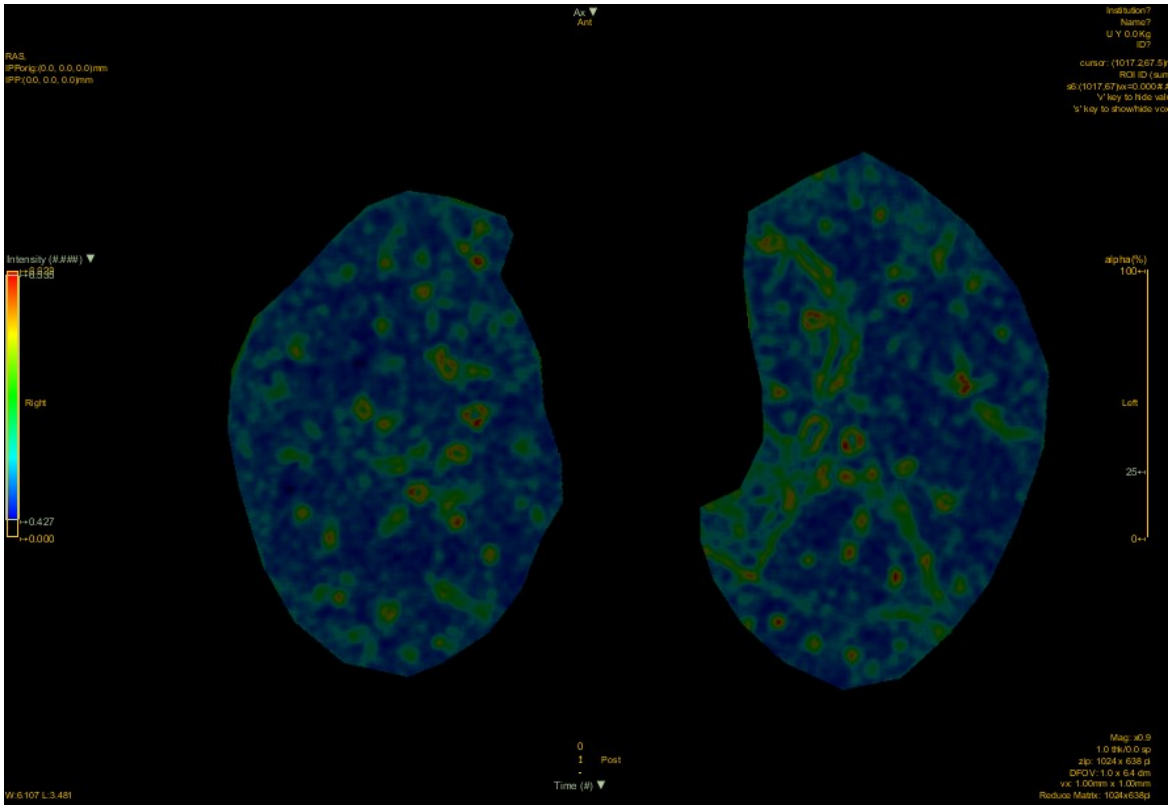
Ax
Ant
Right
Left
Post
Time (#)

•

•

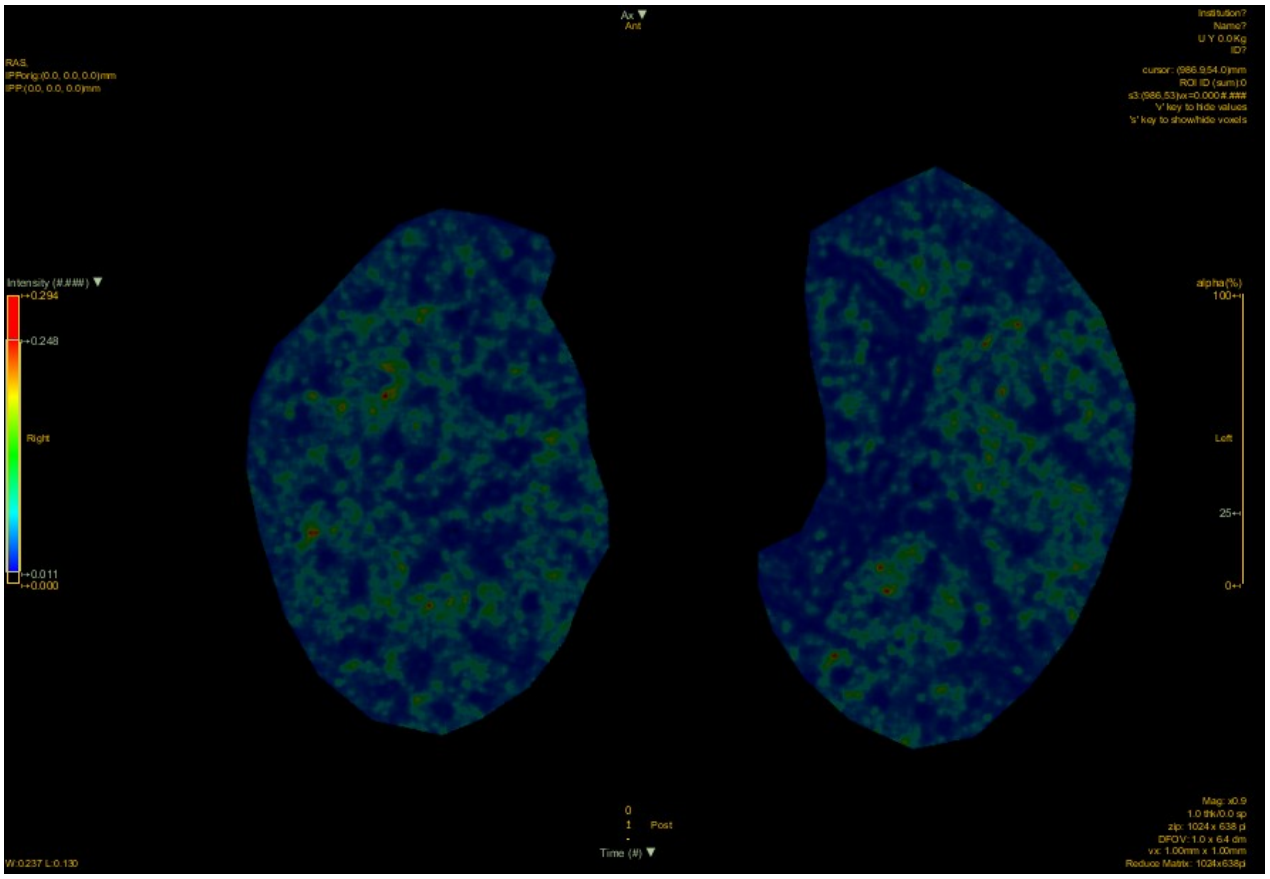
Ax
Ant
RAS.
IPRorig:(0.0, 0.0, 0.0)mm
IPP:(0.0, 0.0, 0.0)mm
Institution?
Name?
U Y 0.0Kg
ID?
cursor: (986.9,54.0)mm
ROI ID (sum):0
's' key to hide values
's' key to show/hide voxels
Intensity (#.###)
+0.294
+0.248
Right
+0.011
+0.000
alpha(%)
100
Left
25
0
0
1
Post
Time (#)
Mag: x0.9
1.0 thk/0.0 sp
zip: 1024 x 638 pi
DFOV: 1.0 x 64 dm
vx: 1.00mm x 1.00mm
Reduce Matrix: 1024x638pi
W:0.237 L:0.130

•

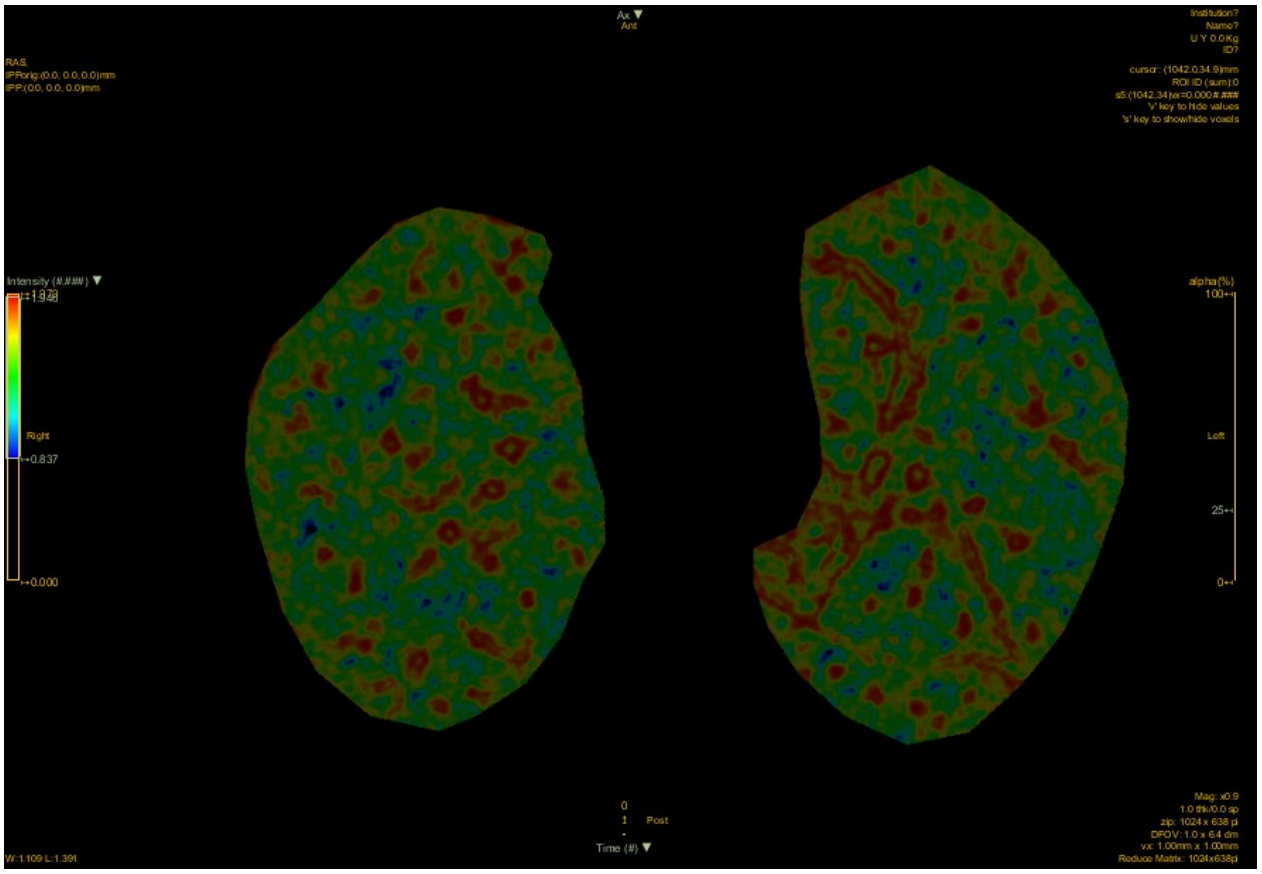
Ax
Ant
RAS.
IPRorig:(0.0, 0.0, 0.0)mm
IPP:(0.0, 0.0, 0.0)mm
Institution?
Name?
U Y 0.0Kg
ID?
cursor: (1042.0,34.9)mm
ROI ID (sum):0
's' key to hide values
's' key to show/hide voxels
Intensity (#.###)
Right
+0.837
+0.000
alpha(%)
100
Left
25
0
0
1
Post
Time (#)
Mag: x0.9
1.0 thk/0.0 sp
zip: 1024 x 638 pi
DFOV: 1.0 x 64 dm
vx: 1.00mm x 1.00mm
Reduce Matrix: 1024x638pi
W:1.109 L:1.391

- 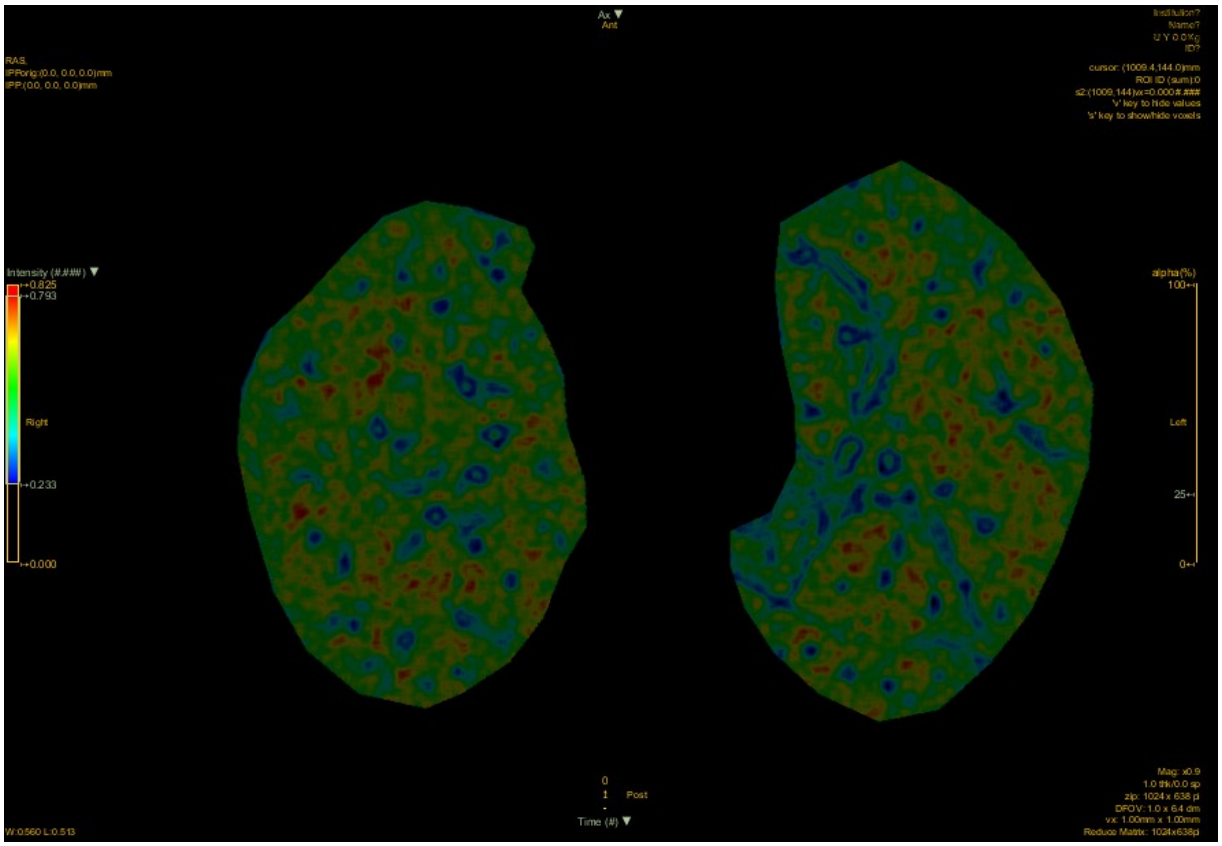

- 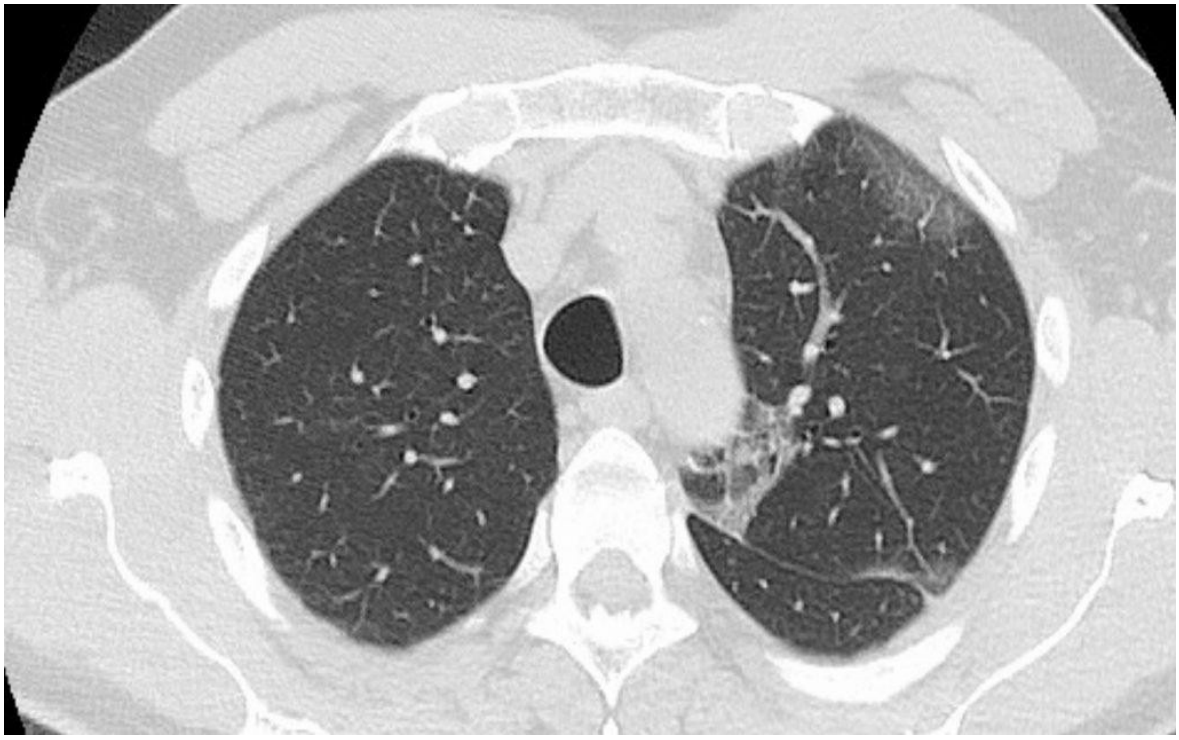

Caso 33 al primo ricontrollo:

-

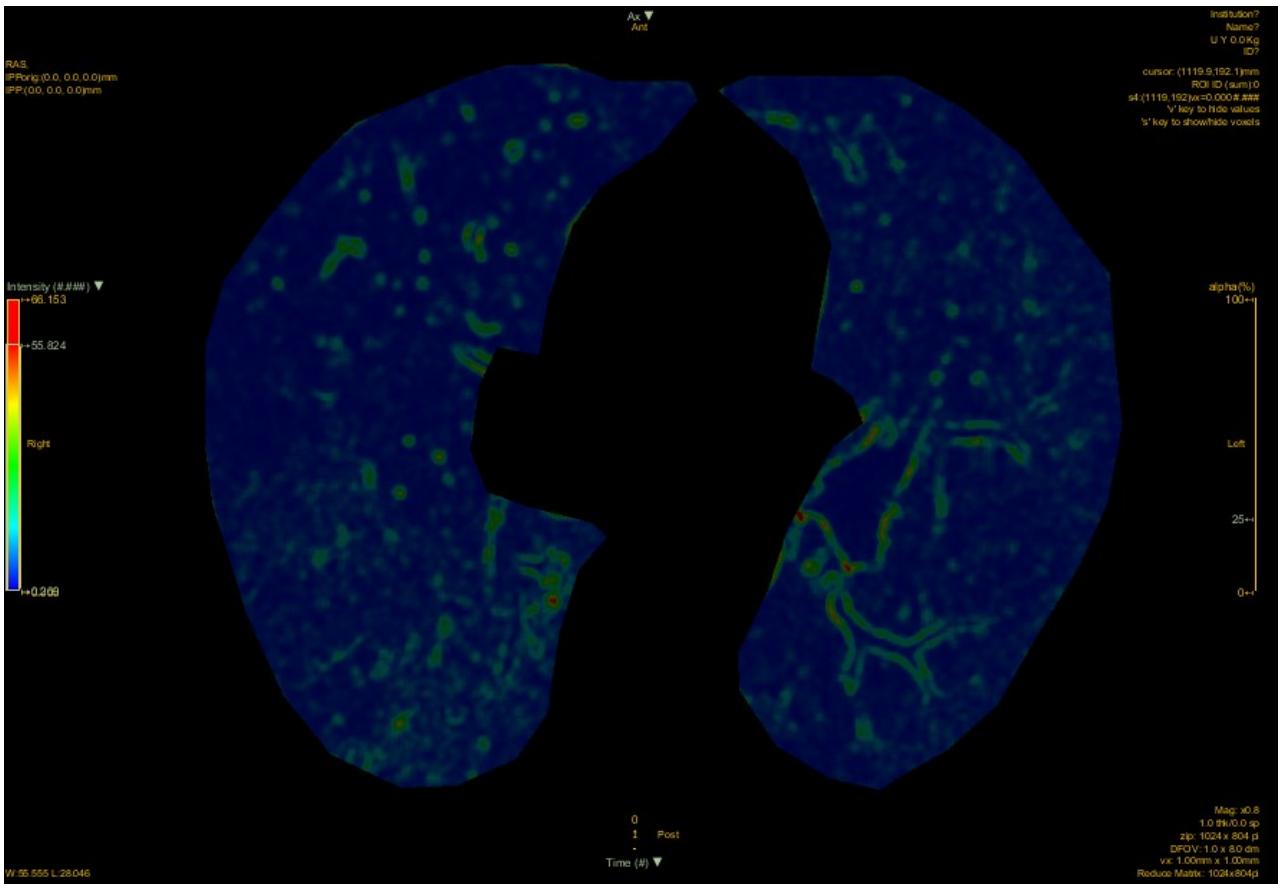
Ax
Ant
Institution?
Name?
U Y 0.0Kg
ID?
RAS.
IPPorig:(0.0, 0.0, 0.0)mm
IPP:(0.0, 0.0, 0.0)mm
cursor: (1119.9,192.1)mm
ROI ID (sum):0
's' key to hide values
's' key to show/hide voxels
Intensity (#.###)
66.153
55.824
Right
0.269
alpha(%)
100
Left
25
0
0
1
Post
Time (#)
Mag: x0.8
1.0 thk/0.0 sp
zip: 1024 x 804 pi
DFOV: 1.0 x 8.0 cm
vx: 1.00mm x 1.00mm
Reduce Matrix: 1024x804pi
W:55.555 L:28.046

•

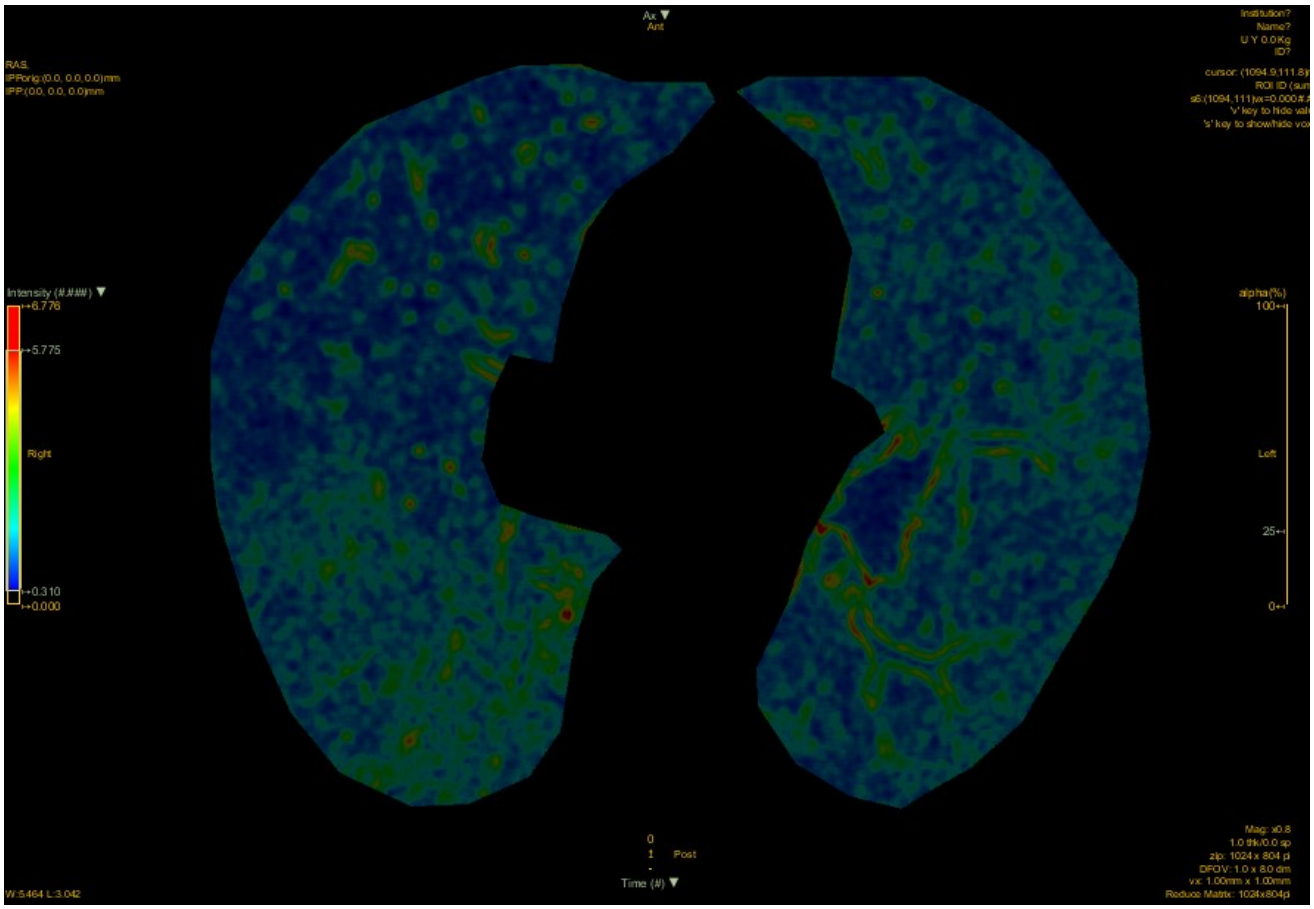
Ax
Ant
Institution?
Name?
U Y 0.0Kg
ID?
RAS.
IPPorig:(0.0, 0.0, 0.0)mm
IPP:(0.0, 0.0, 0.0)mm
Intensity (#.###)
6.776
5.775
Right
0.310
0.000
alpha(%)
100
Left
25
0
0
1
Post
Time (#)
Mag: x0.8
1.0 thk/0.0 sp
zip: 1024 x 804 pi
DFOV: 1.0 x 8.0 cm
vx: 1.00mm x 1.00mm
Reduce Matrix: 1024x804pi
W:5464 L:3.042

•

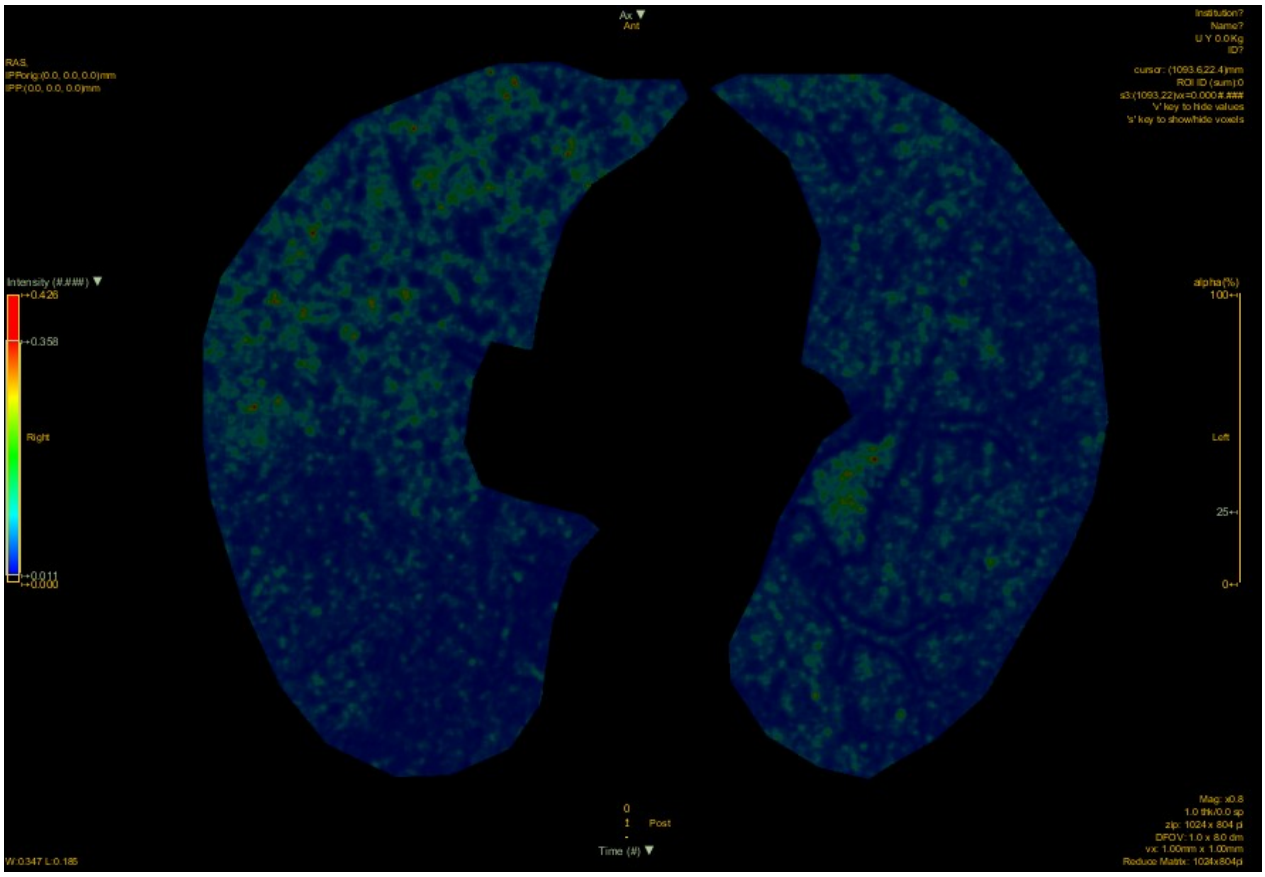
Ax
Ant
RAS.
IPPorig:(0.0, 0.0, 0.0)mm
IPP:(0.0, 0.0, 0.0)mm
Institution?
Name?
U Y 0.0Kg
ID?
cursor: (1093.6,22.4)mm
ROI ID (sum):0
s3:(1093,22)vx=0.000±.###
'v' key to hide values
's' key to show/hide voxels
Intensity (#.#.###)
0.426
0.358
Right
0.011
0.000
alpha(%)
100
Left
25
0
0
1
Post
Time (#)
Mag: x0.8
1.0 thk/0.0 sp
zip: 1024 x 804 pi
DFOV: 1.0 x 8.0 cm
vx: 1.00mm x 1.00mm
Reduce Matrix: 1024x804pi
W:0.347 L:0.185

•

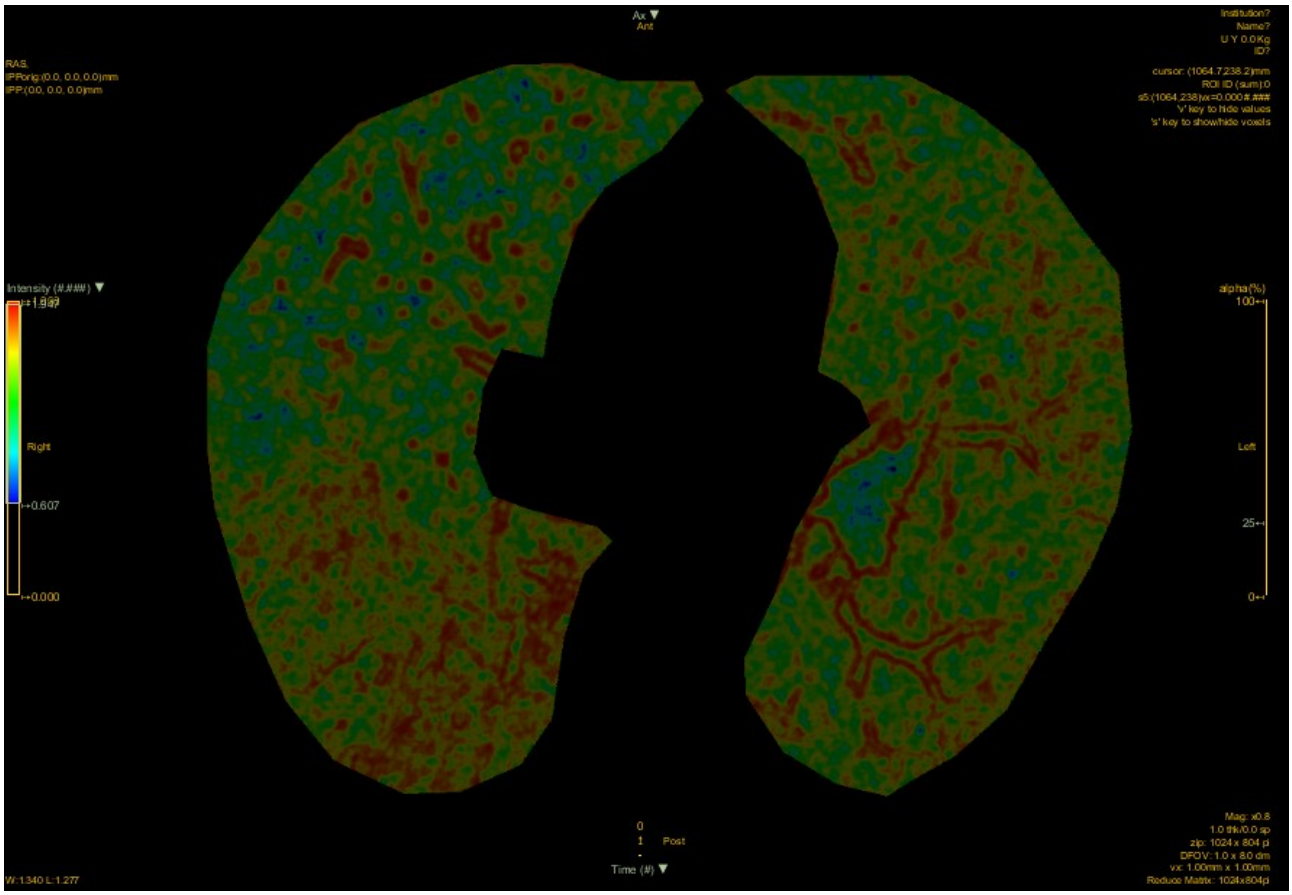
Ax
Ant
RAS.
IPPorig:(0.0, 0.0, 0.0)mm
IPP:(0.0, 0.0, 0.0)mm
Institution?
Name?
U Y 0.0Kg
ID?
cursor: (1064.7,238.2)mm
ROI ID (sum):0
s5:(1064,238)vx=0.000±.###
'v' key to hide values
's' key to show/hide voxels
Intensity (#.#.###)
1.807
Right
0.607
0.000
alpha(%)
100
Left
25
0
0
1
Post
Time (#)
Mag: x0.8
1.0 thk/0.0 sp
zip: 1024 x 804 pi
DFOV: 1.0 x 8.0 cm
vx: 1.00mm x 1.00mm
Reduce Matrix: 1024x804pi
W:1.340 L:1.277

- 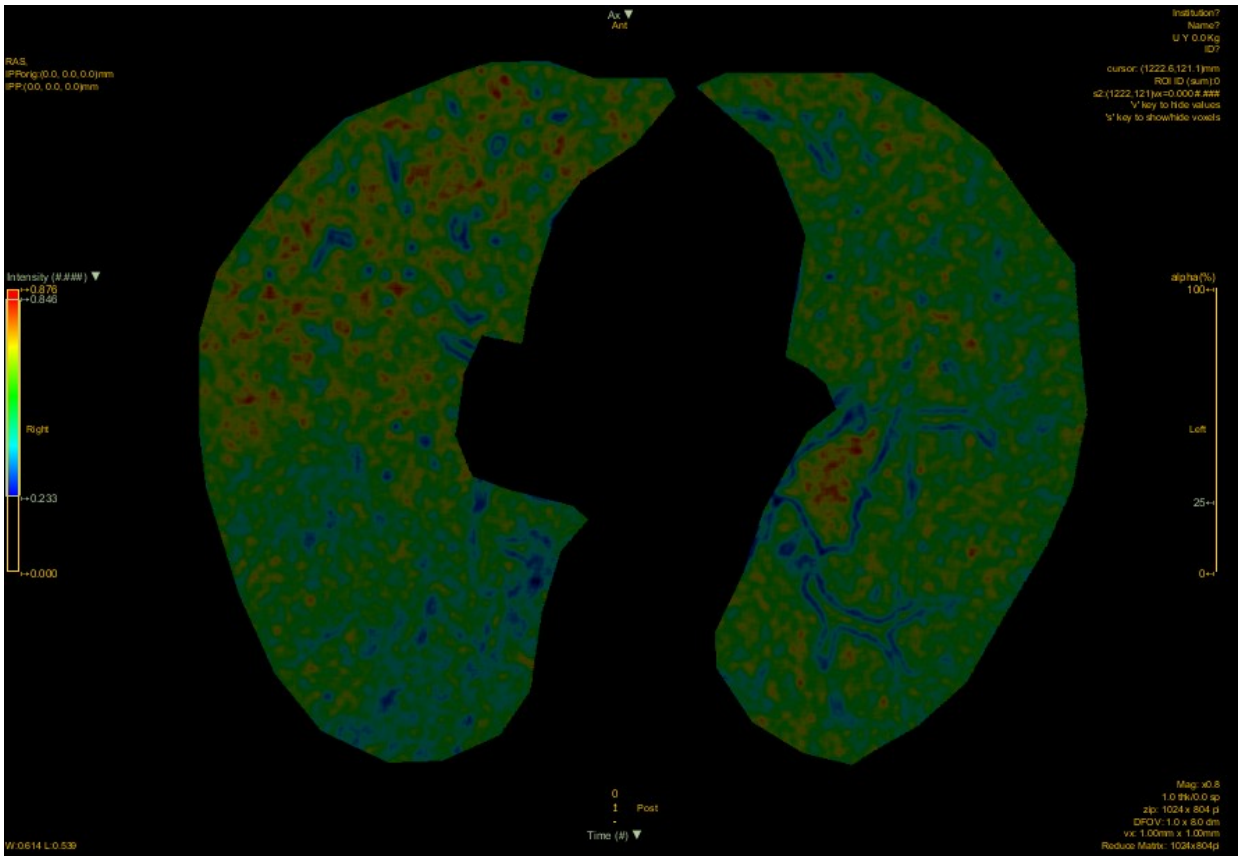
Ax
Ant
RAS.
IPPorig:(0.0, 0.0, 0.0)mm
IPP:(0.0, 0.0, 0.0)mm
Intensity (#.###)
0.876
0.846
Right
0.233
0.000
Left
alpha(%)
100
25
0
Post
Time (#)
W:0.614 L:0.539
-

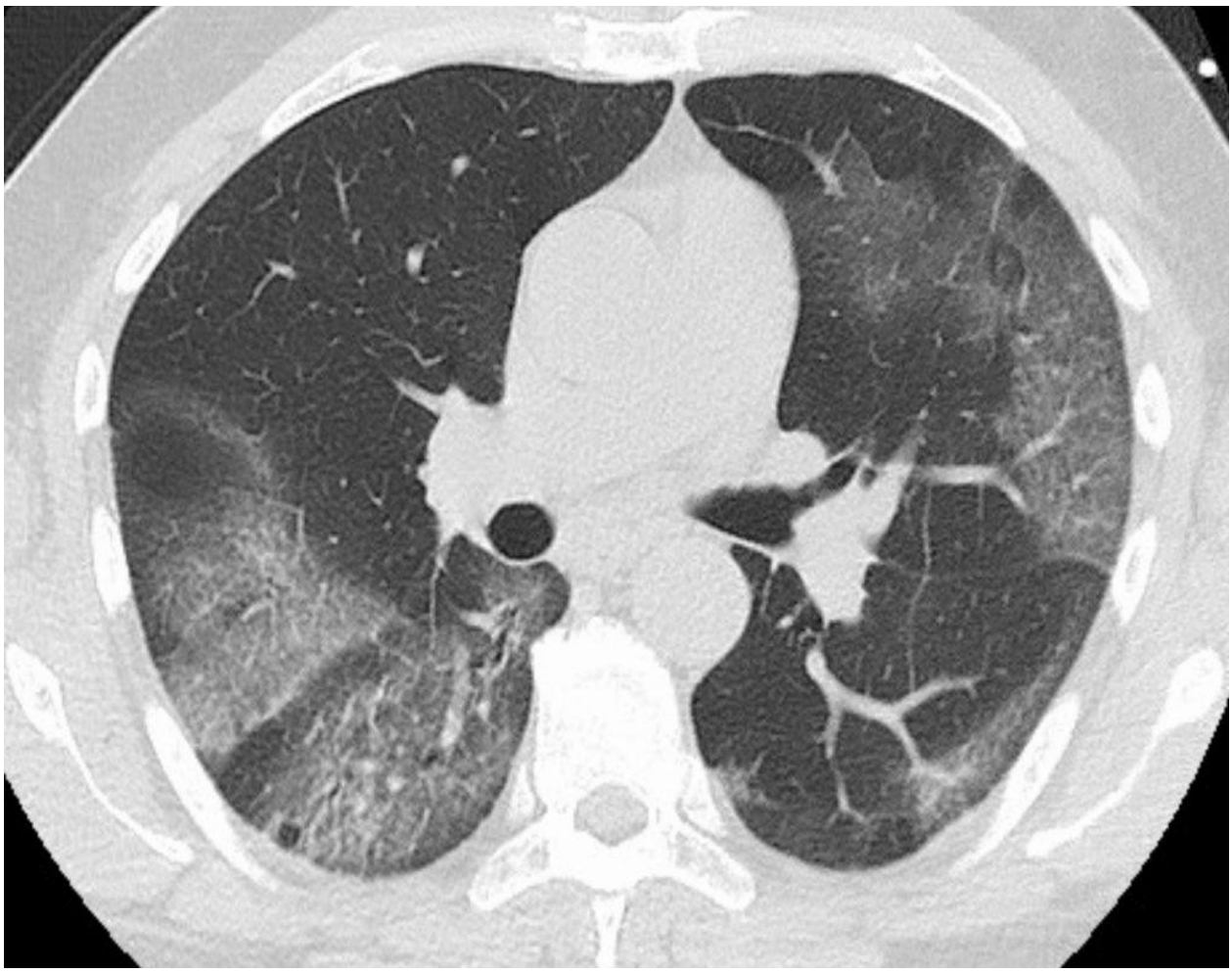

Caso 33 all'ultimo ricontrollo:

-

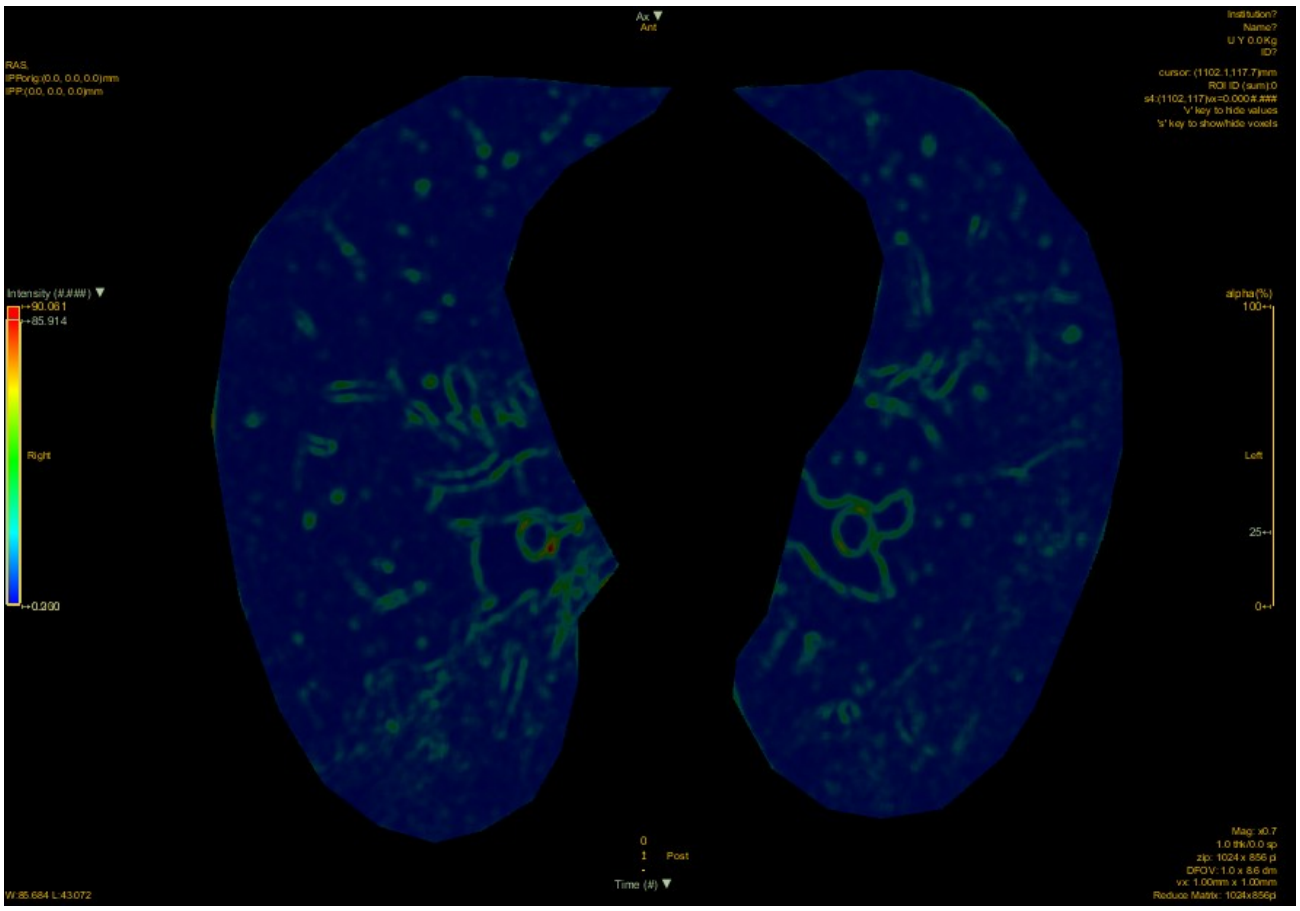
Ax
Ant
RAS
IPPorig:(0.0, 0.0, 0.0)mm
IPP:(0.0, 0.0, 0.0)mm
Institution?
Name?
U Y 0.0Kg
ID?
cursor: (1102,1,117.7)mm
ROI ID (sum):0
s4:(1102,117)xx=0.000#.###
'v' key to hide values
's' key to show/hide voxels
Intensity (#.###)
90.061
85.914
Right
0.000
alpha(%)
100
Left
25
0
0
1
Post
Time (#)
Mag: x0.7
1.0 thk/0.0 sp
zip: 1024 x 856 pi
DFOV: 1.0 x 8.6 dm
vx: 1.00mm x 1.00mm
Reduce Matrix: 1024x856pi
W:85.684 L:43.072

•

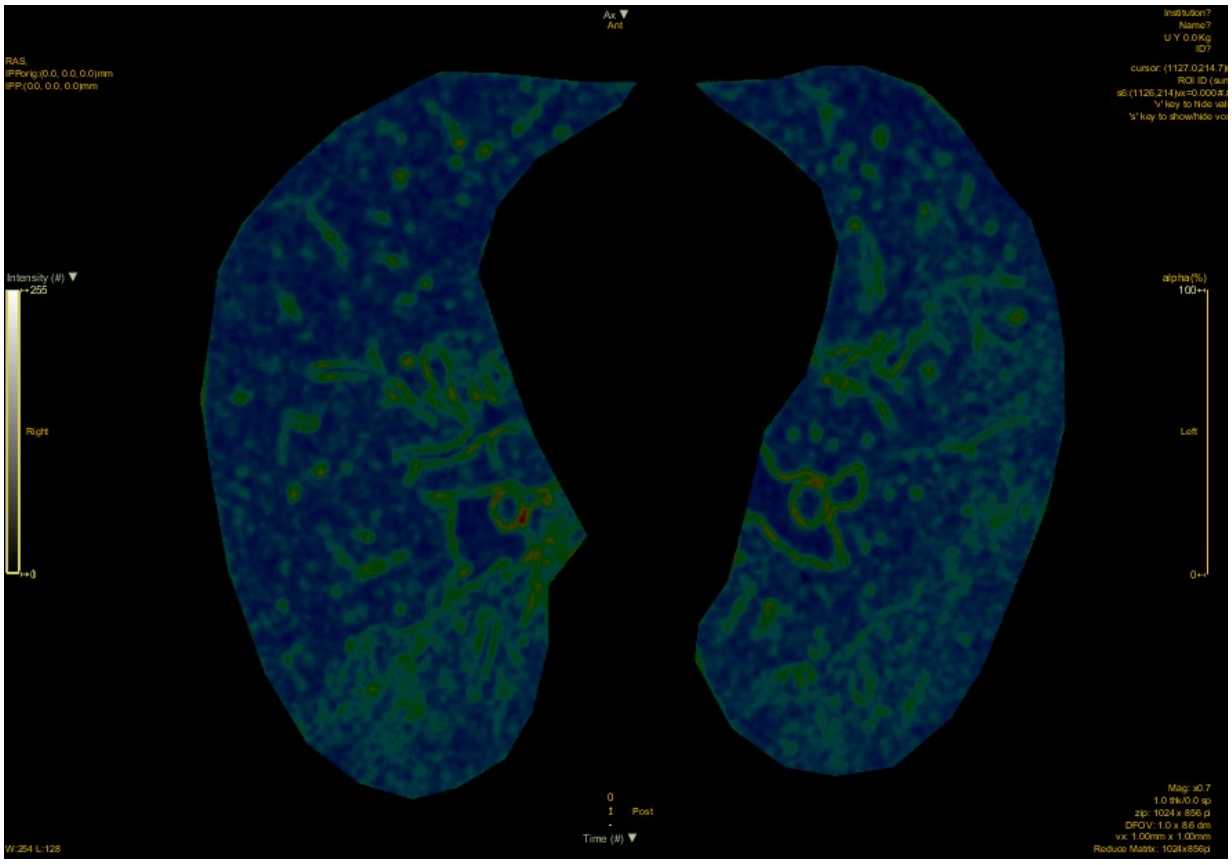
Ax
Ant
RAS
IPPorig:(0.0, 0.0, 0.0)mm
IPP:(0.0, 0.0, 0.0)mm
Institution?
Name?
U Y 0.0Kg
ID?
Intensity (#)
255
Right
0
alpha(%)
100
Left
0
0
1
Post
Time (#)
Mag: x0.7
1.0 thk/0.0 sp
zip: 1024 x 856 pi
DFOV: 1.0 x 8.6 dm
vx: 1.00mm x 1.00mm
Reduce Matrix: 1024x856pi
W:254 L:128

•

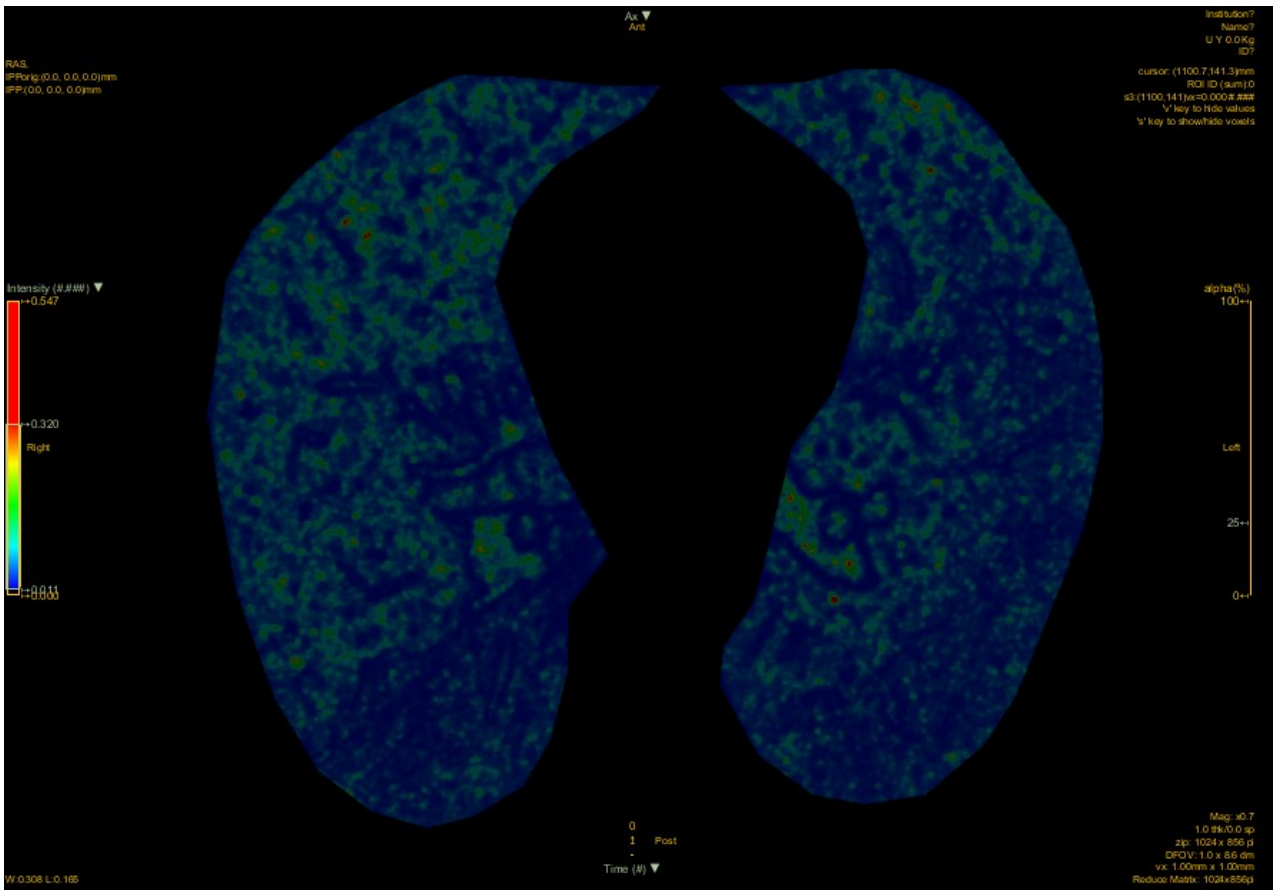
Ax
Ant
RAS.
IPPorig:(0.0, 0.0, 0.0)mm
IPP:(0.0, 0.0, 0.0)mm
Institution?
Name?
U Y 0.0Kg
ID?
cursor: (1100.7,141.3)mm
ROI ID (sum):0
s3:(1100,141)x=0.000# ###
'v' key to hide values
's' key to show/hide voxels
Intensity (#.###)
+0.547
+0.320
Right
alpha(%)
100
Left
25
0
0
1
Post
Time (#)
Mag: x0.7
1.0 thk/0.0 sp
zip: 1024 x 856 pi
DFOV: 1.0 x 8.6 dm
vx: 1.00mm x 1.00mm
Reduce Matrix: 1024x856p
W:0.308 L:0.165

•

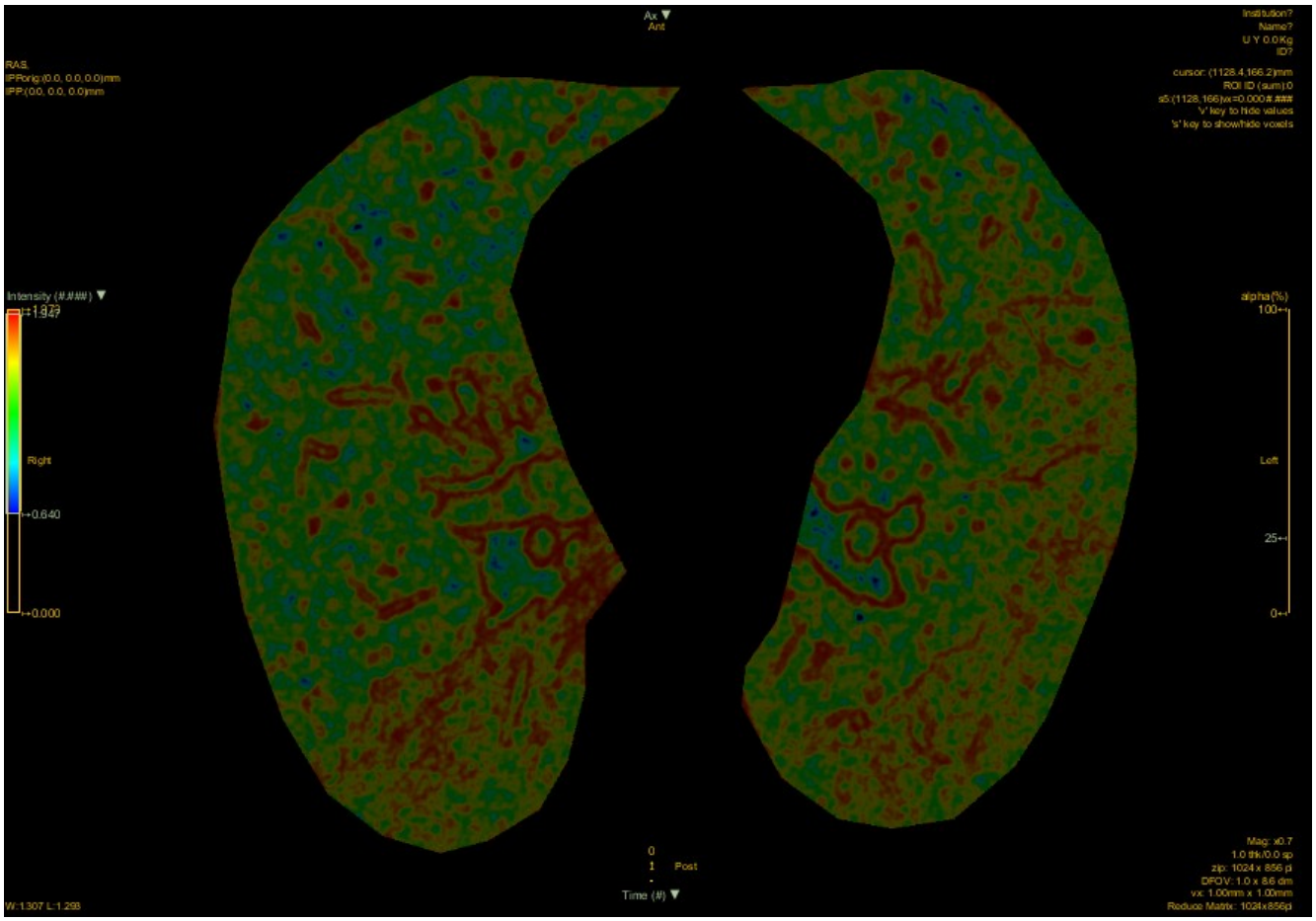
Ax
Ant
RAS.
IPPorig:(0.0, 0.0, 0.0)mm
IPP:(0.0, 0.0, 0.0)mm
Institution?
Name?
U Y 0.0Kg
ID?
cursor: (1128.4,166.2)mm
ROI ID (sum):0
s5:(1128,166)x=0.000# ###
'v' key to hide values
's' key to show/hide voxels
Intensity (#.###)
Right
+0.640
+0.000
alpha(%)
100
Left
25
0
0
1
Post
Time (#)
Mag: x0.7
1.0 thk/0.0 sp
zip: 1024 x 856 pi
DFOV: 1.0 x 8.6 dm
vx: 1.00mm x 1.00mm
Reduce Matrix: 1024x856p
W:1.307 L:1.298

•

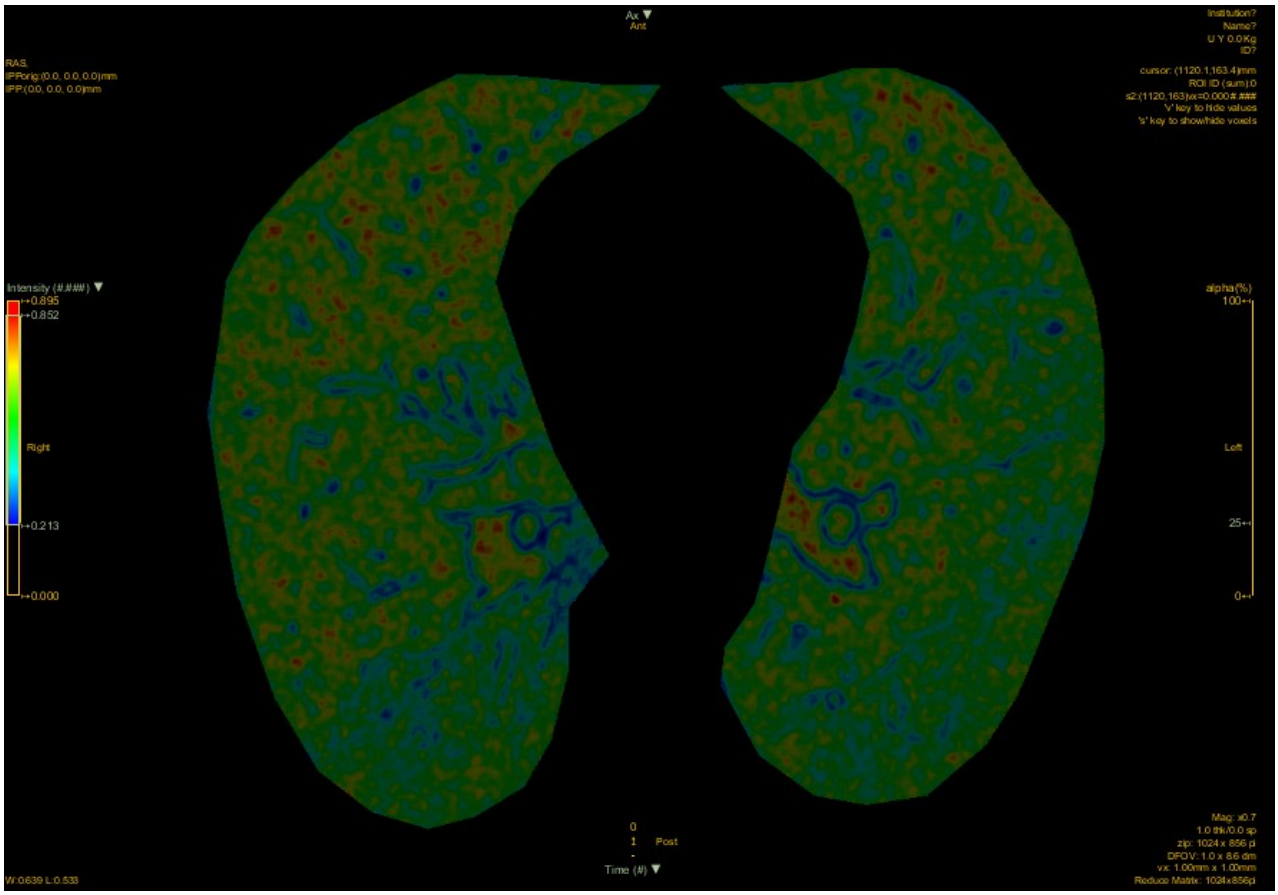
Ax
Ant
Institution?
Name?
U Y 0.0Kg
ID?
RAS,
cursor: (1120.1,163.4)mm
ROI ID (sum):0
'v' key to hide values
's' key to show/hide voxels
Intensity (#.###)
0.895
0.852
Right
0.213
0.000
alpha(%)
100
Left
25
0
0
1
Post
Time (#)
Mag: x0.7
1.0 thk/0.0 sp
zip: 1024 x 856 pi
DFOV: 1.0 x 8.6 dm
vx: 1.00mm x 1.00mm
Reduce Matrix: 1024x856pi
W:0.639 L:0.533

- 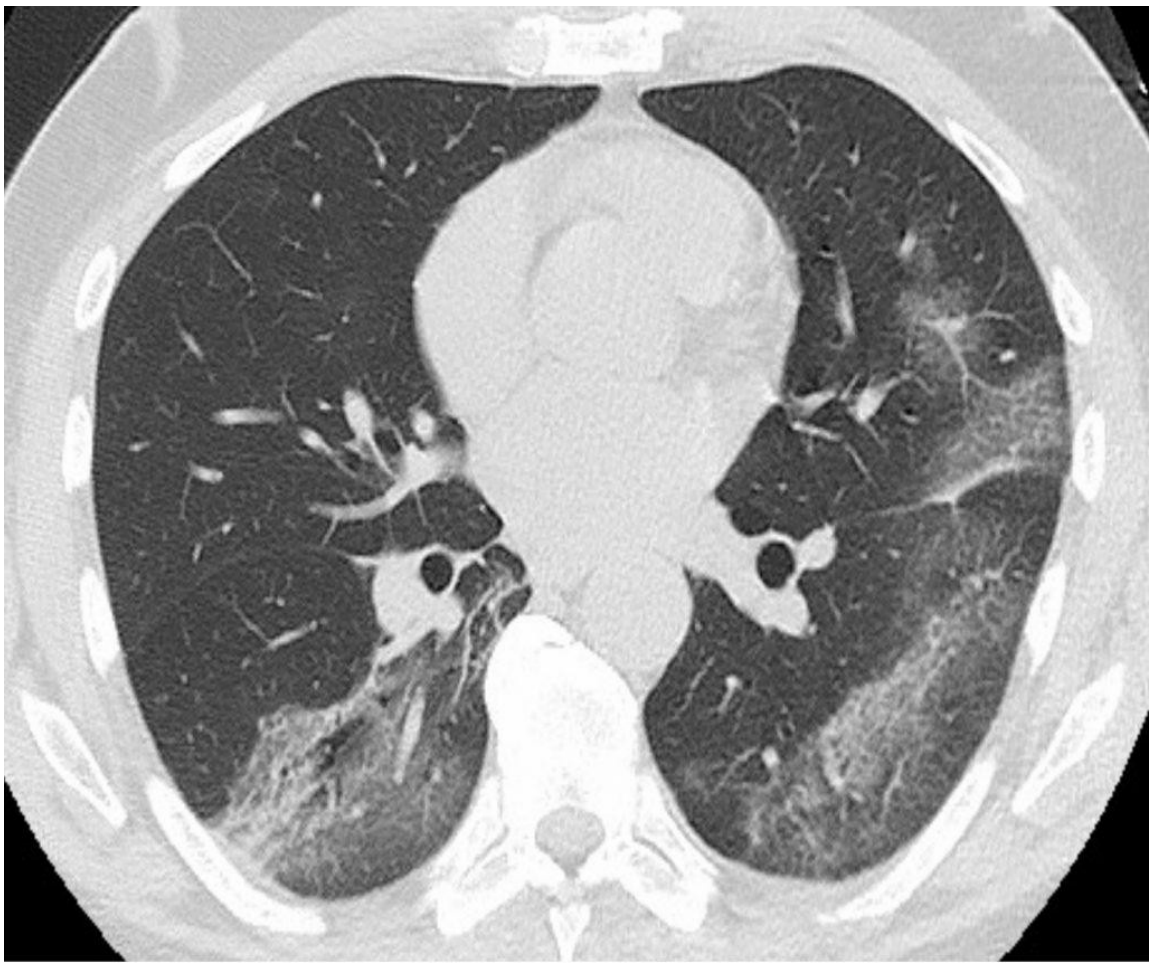

Confronto con il polmone non patologico (radiopedia):

Il polmone non patologico presenta una distribuzione omogenea di tutti gli indicatori. Appare iso-ipointenso nella GLCM dissimilarità, ipointenso nell'energia e nel contrasto, isointenso nell'entropia e nell'omogeneità. L'iperintensità degli indicatori di ordine degli assi vascolari è dovuta all'artefatto descritto prima, mentre i bordi dei vasi più piccoli presentano falsi elevati valori di disordine in quanto sono vicini al parenchima che nelle immagini TC è molto meno denso.

caso: https://radiopaedia.org/cases/normal-chest-ct-lung-window-1?lang=us

-

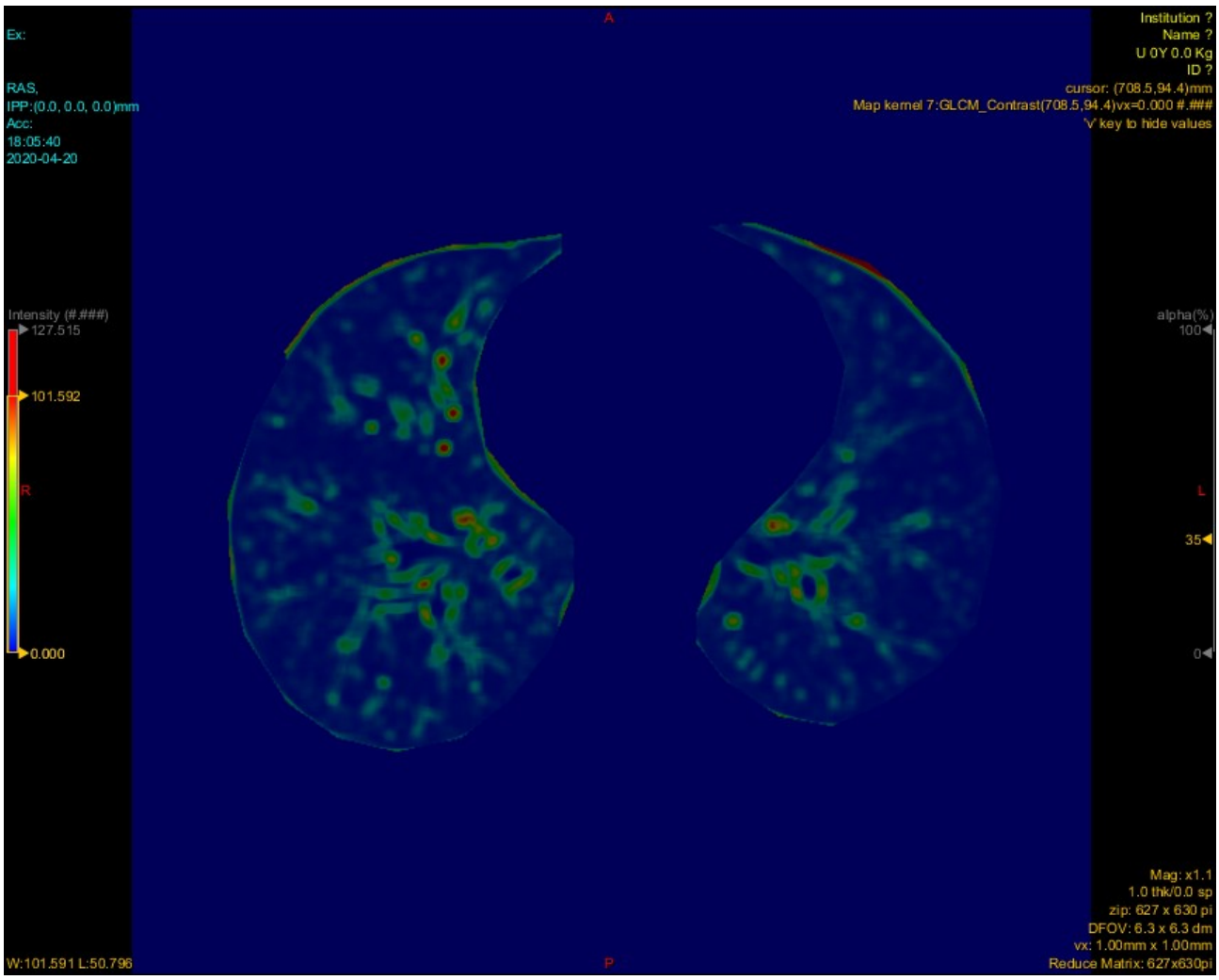
A
Ex:
RAS,
IPP:(0.0, 0.0, 0.0)mm
Acc:
18:05:40
2020-04-20
Institution ?
Name ?
U 0Y 0.0 Kg
ID ?
cursor: (708.5,94.4)mm
Map kernel 7:GLCM_Contrast(708.5,94.4)vx=0.000 #.###
'v' key to hide values
Intensity (#.###)
127.515
101.592
R
0.000
alpha(%)
100
L
35
0
Mag: x1.1
1.0 thk/0.0 sp
zip: 627 x 630 pi
DFOV: 6.3 x 6.3 dm
vx: 1.00mm x 1.00mm
Reduce Matrix: 627x630pi
W:101.591 L:50.796
P

•

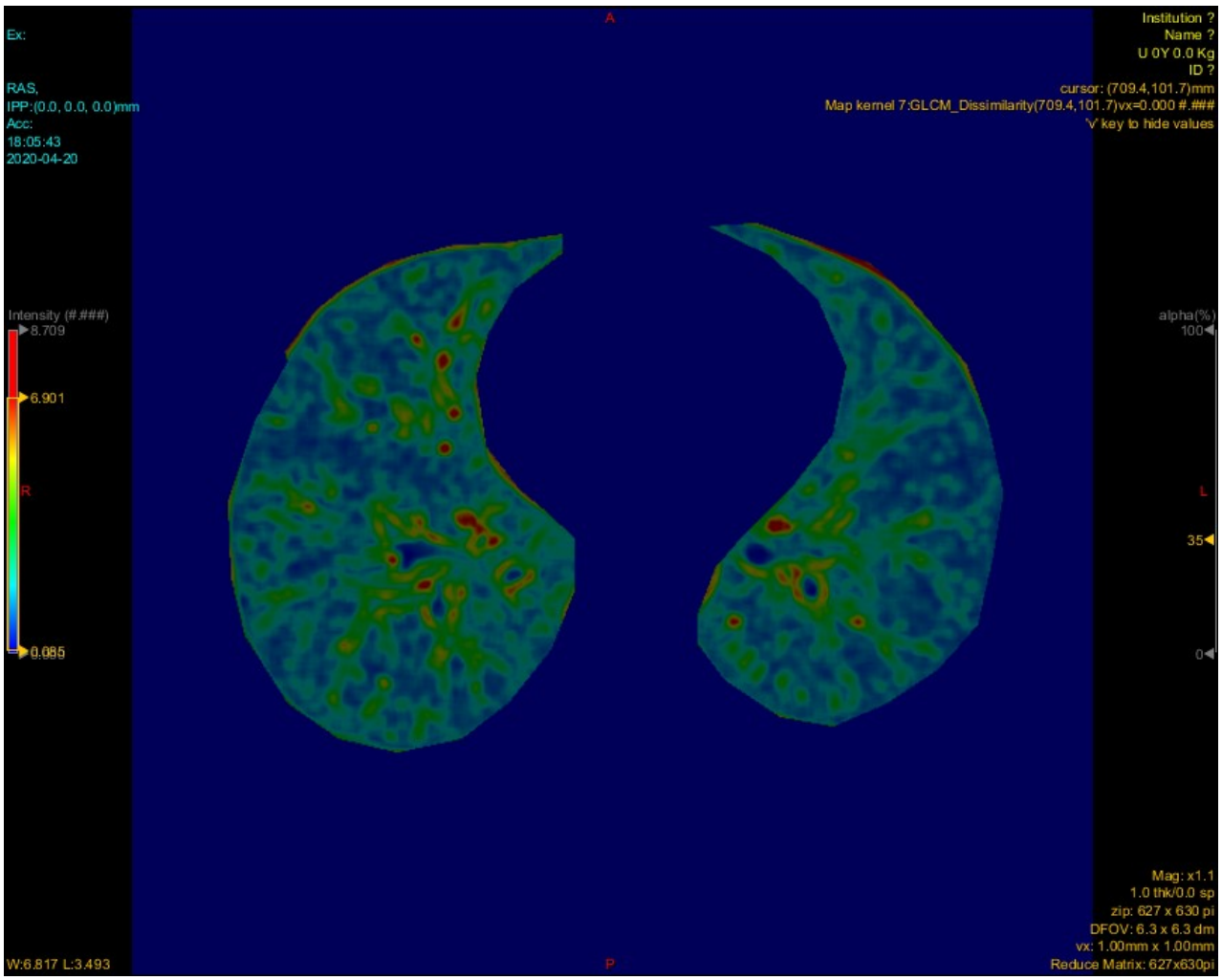
A
Ex:
RAS,
IPP:(0.0, 0.0, 0.0)mm
Acc:
18:05:43
2020-04-20
Institution ?
Name ?
U 0Y 0.0 Kg
ID ?
cursor: (709.4,101.7)mm
Map kernel 7:GLCM_Dissimilarity(709.4,101.7)vx=0.000 #.###
'v' key to hide values
Intensity (#.###)
8.709
6.901
R
0.085
alpha(%)
100
L
35
0
Mag: x1.1
1.0 thk/0.0 sp
zip: 627 x 630 pi
DFOV: 6.3 x 6.3 dm
vx: 1.00mm x 1.00mm
Reduce Matrix: 627x630pi
W:6.817 L:3.493
P

•

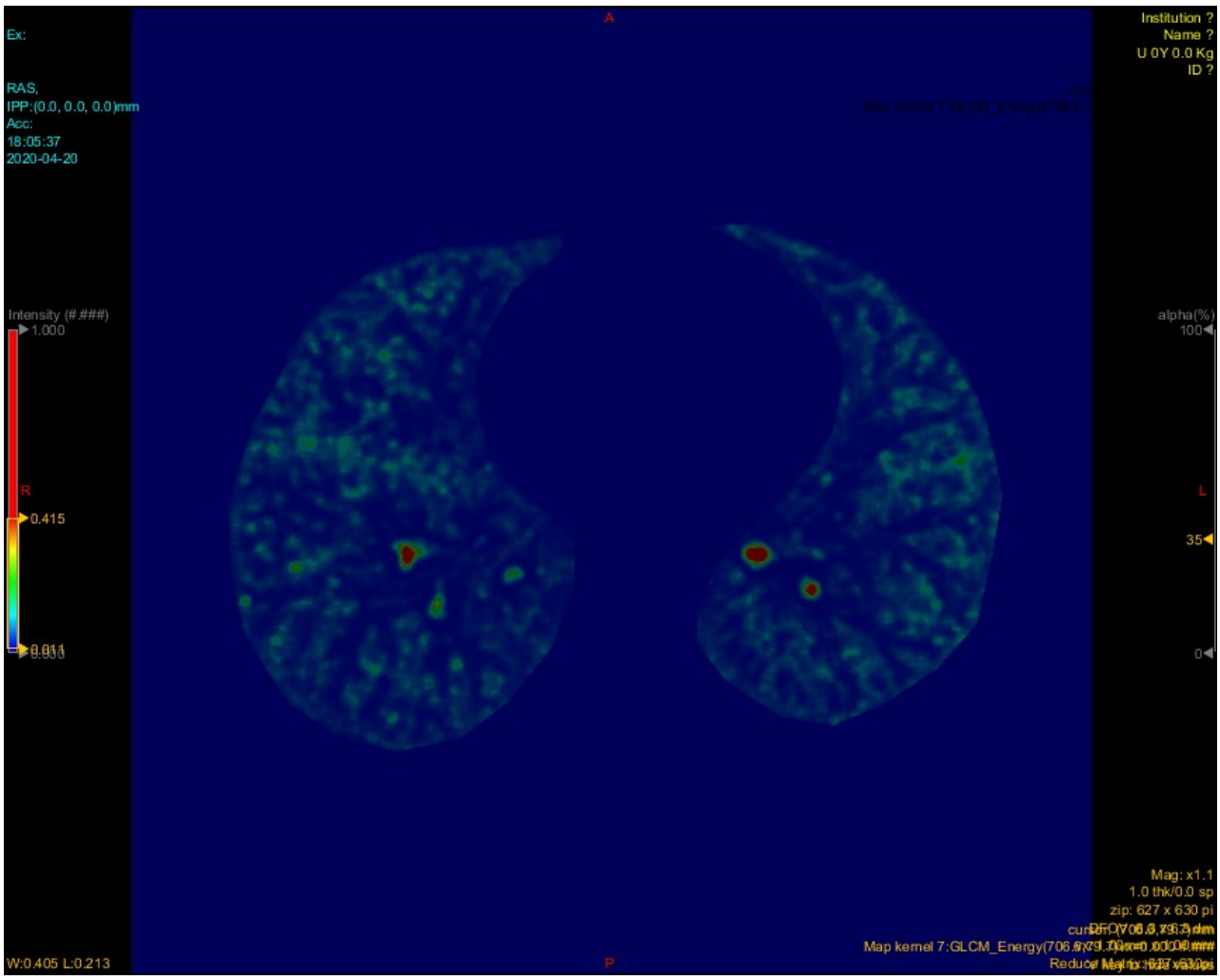
A
Ex:
RAS,
IPP:(0.0, 0.0, 0.0)mm
Acc:
18:05:37
2020-04-20
Institution ?
Name ?
U 0Y 0.0 Kg
ID ?
Intensity (#.###)
1.000
R
0.415
alpha(%)
100
L
35
0
Mag: x1.1
1.0 thk/0.0 sp
zip: 627 x 630 pi
Map kernel 7:GLCM_Energy(706
W:0.405 L:0.213
P

•

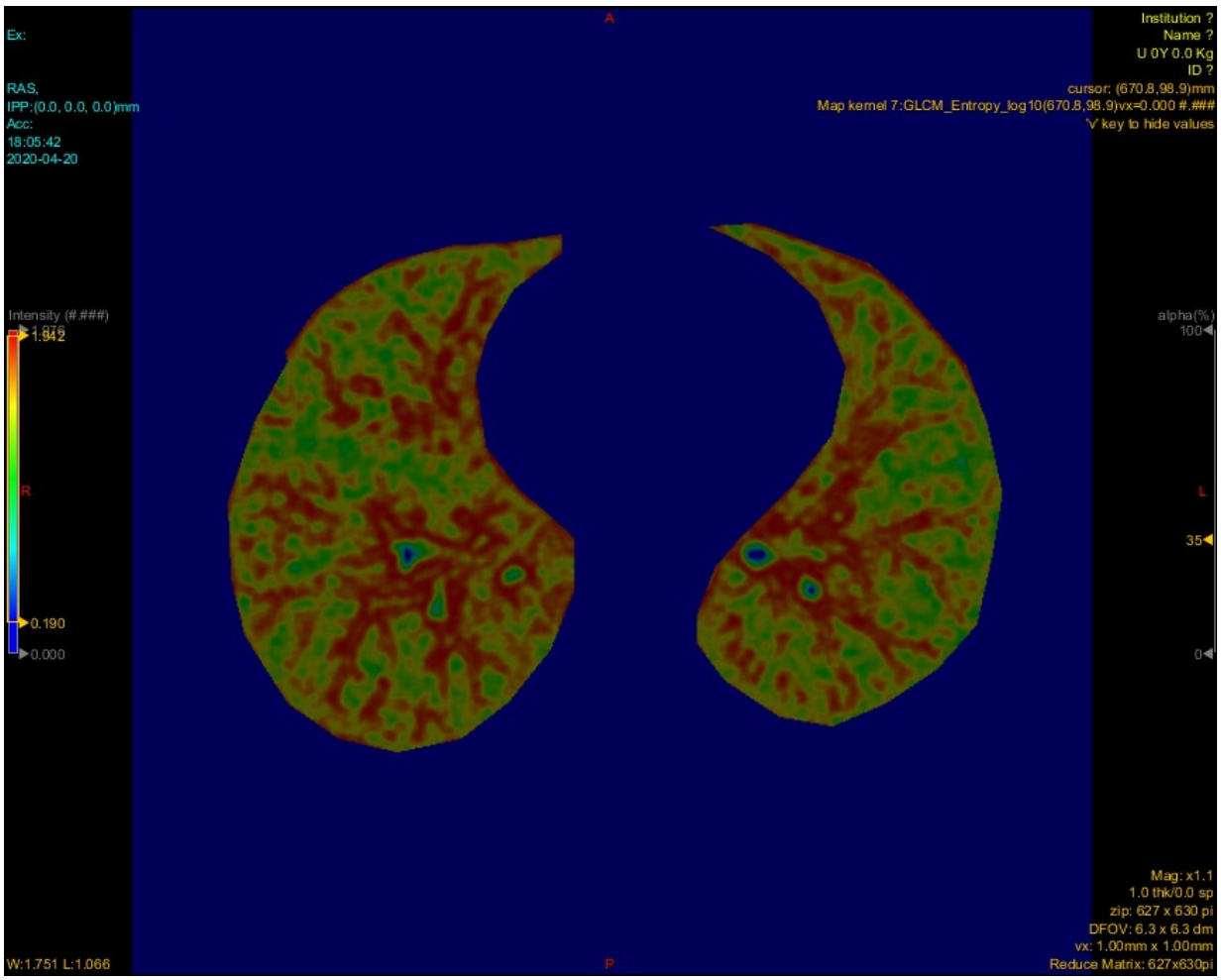
A
Ex:
RAS,
IPP:(0.0, 0.0, 0.0)mm
Acc:
18:05:42
2020-04-20
Institution ?
Name ?
U 0Y 0.0 Kg
ID ?
cursor: (670.8,98.9)mm
Map kernel 7:GLCM_Entropy_log10(670.8,98.9)vx=0.000 #.###
'v' key to hide values
Intensity (#.###)
1.942
R
0.190
0.000
alpha(%)
100
L
35
0
Mag: x1.1
1.0 thk/0.0 sp
zip: 627 x 630 pi
DFOV: 6.3 x 6.3 dm
vx: 1.00mm x 1.00mm
Reduce Matrix: 627x630pi
W:1.751 L:1.066
P

•

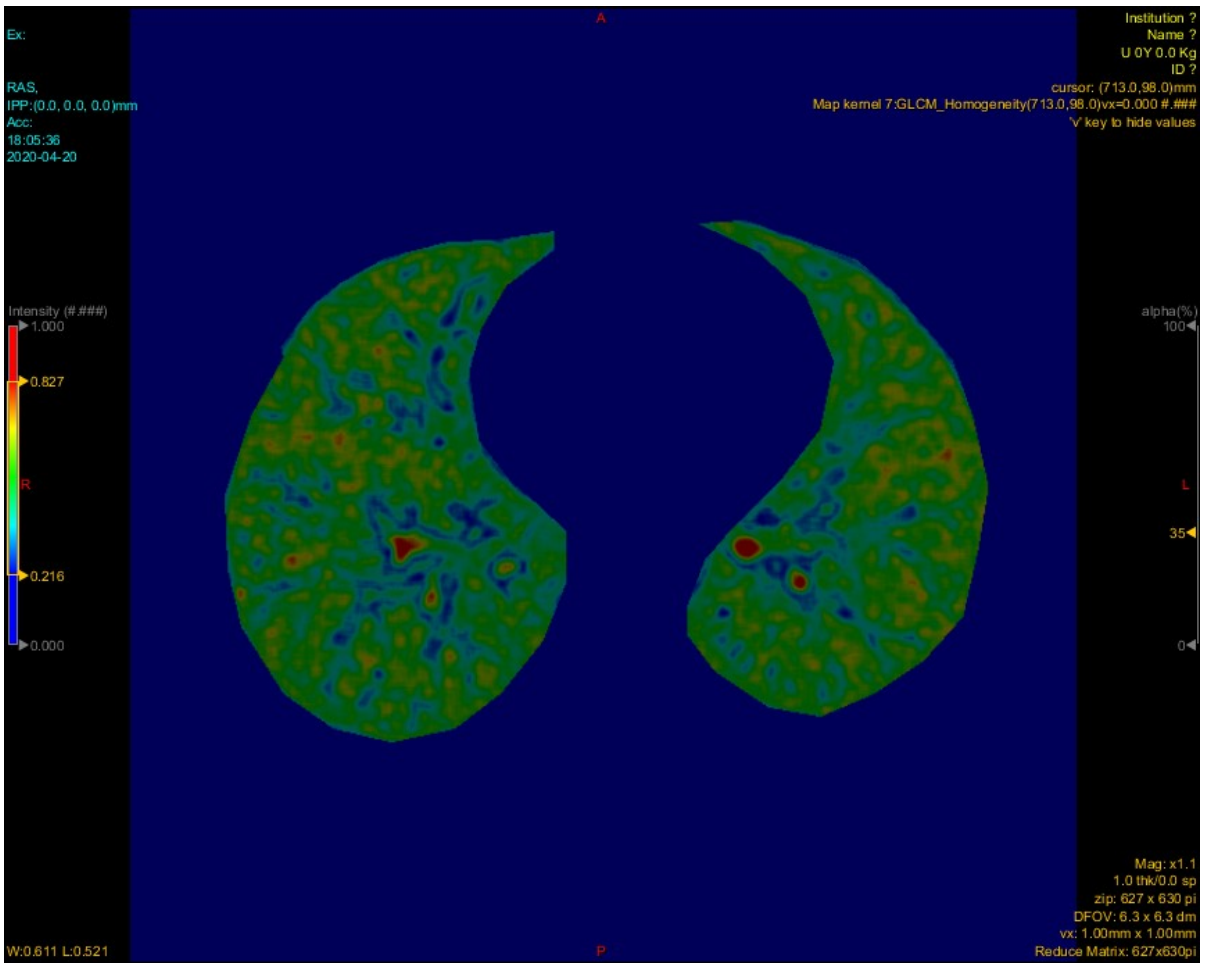
A
Ex:
RAS,
IPP:(0.0, 0.0, 0.0)mm
Acc:
18:05:36
2020-04-20
Institution ?
Name ?
U 0Y 0.0 Kg
ID ?
cursor: (713.0,98.0)mm
Map kernel 7:GLCM_Homogeneity(713.0,98.0)vx=0.000 #.###
'v' key to hide values
Intensity (#.###)
1.000
0.827
R
0.216
0.000
alpha(%)
100
L
35
0
W:0.611 L:0.521
P
Mag: x1.1
1.0 thk/0.0 sp
zip: 627 x 630 pi
DFOV: 6.3 x 6.3 dm
vx: 1.00mm x 1.00mm
Reduce Matrix: 627x630pi

•

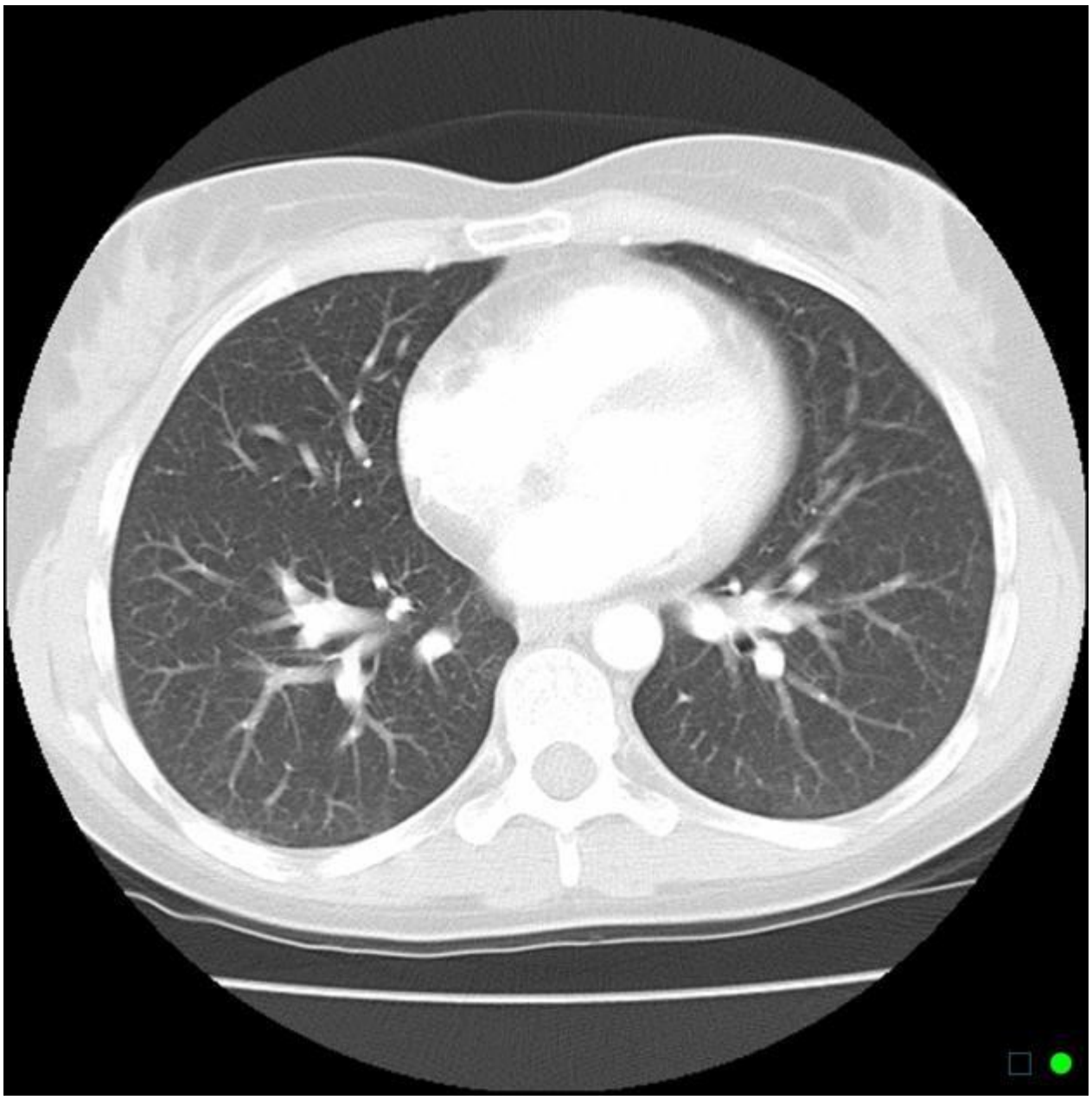

Diagnosi differenziale con altre patologie polmonari:

Questi casi sono tutti presi da radiopedia; non sono molti come numero ma sembrano in molti casi mostrare una distribuzione differente degli indicatori in diverse patologie. Questi dati, se confermati con numeri molto più grandi, potrebbero aiutare nella diagnosi differenziale radiologica fra differenti patologie polmonari dall'aspetto simile e la polmonite COVID-19 correlata.

Influenza H1N1: le lesioni presentano elevati valori di GLCM dissimilarità, entropia e contrasto con un aspetto "a stampo" rispetto al restante parenchima che appare lievemente iperintenso alla GLCM energia ed omogeneità. (la polmonite da COVID invece presenta bordi degli indicatori di disordine più sfumati e parenchima di intensità normale agli indicatori di ordine)

caso: https://radiopaedia.org/cases/influenza-a-h1n1-pneumonia?lang=us

- 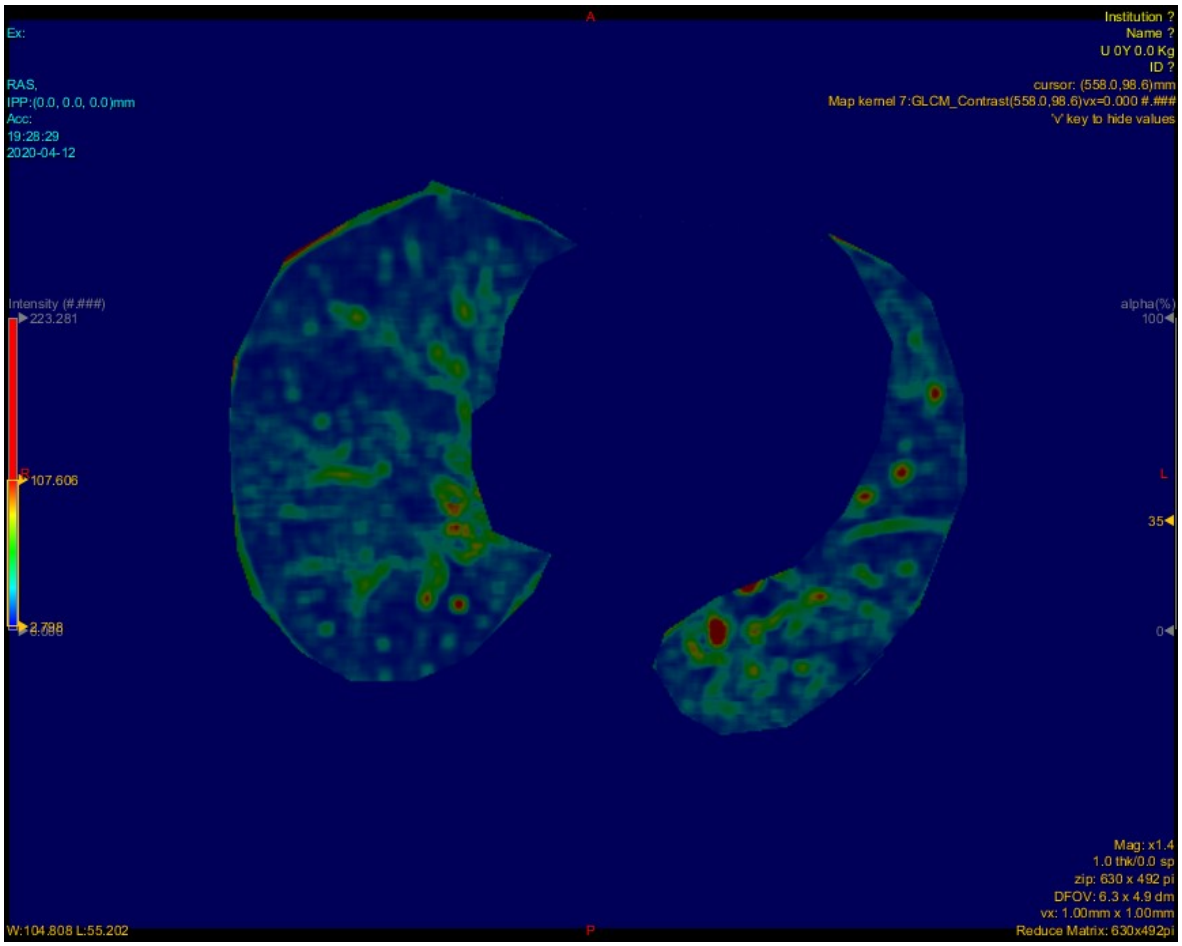

-

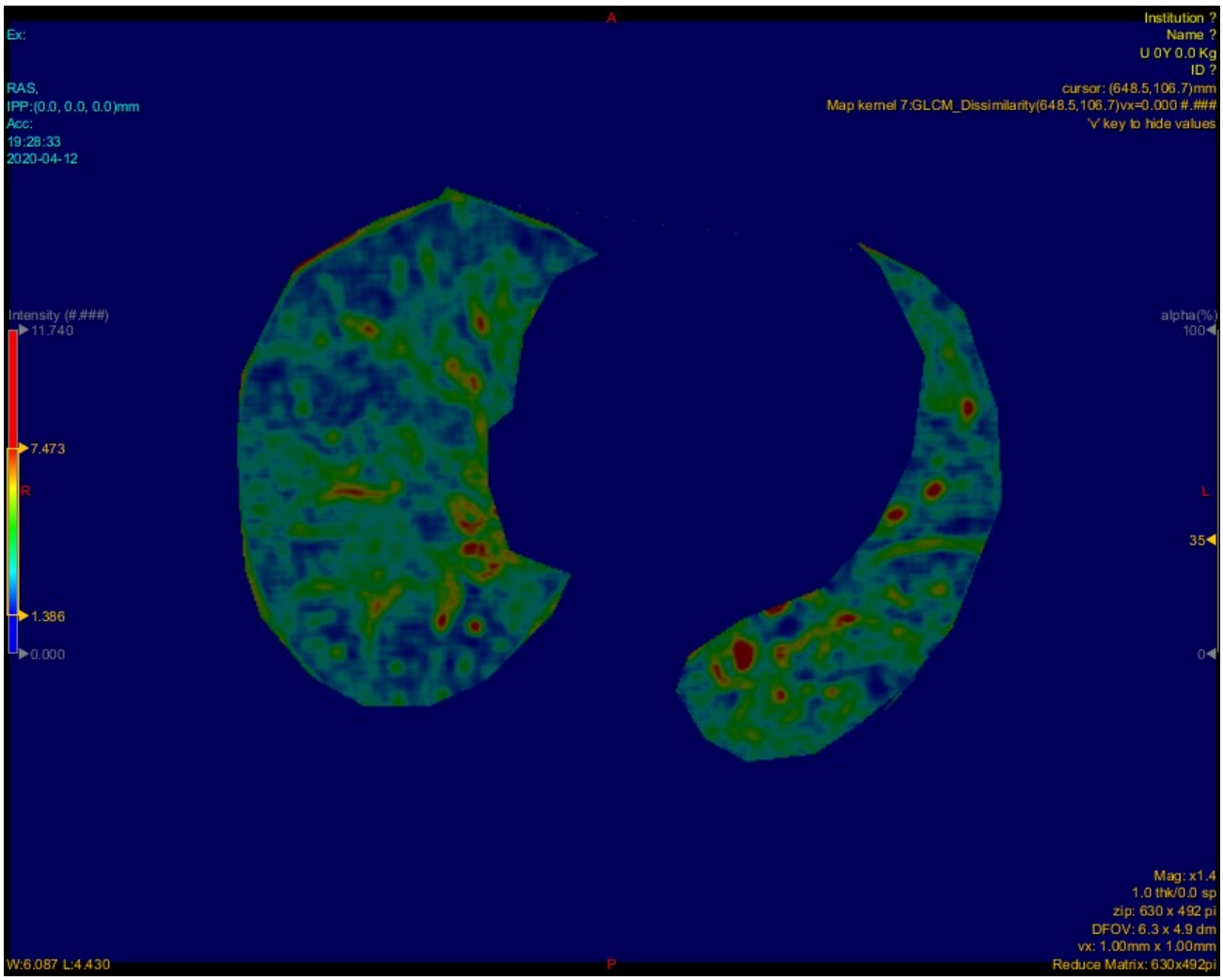
A
Institution ?
Name ?
U 0Y 0.0 Kg
ID ?
Ex:
RAS,
IPP:(0.0, 0.0, 0.0)mm
Acc:
19:28:33
2020-04-12
cursor: (648.5,106.7)mm
Map kernel 7:GLCM_Dissimilarity(648.5,106.7)vx=0.000 #.###
'v' key to hide values
Intensity (#.###)
11.740
7.473
R
1.386
0.000
alpha(%)
100
L
35
0
Mag: x1.4
1.0 thk/0.0 sp
zip: 630 x 492 pi
DFOV: 6.3 x 4.9 dm
vx: 1.00mm x 1.00mm
W:6.087 L:4.430
P
Reduce Matrix: 630x492pi

•

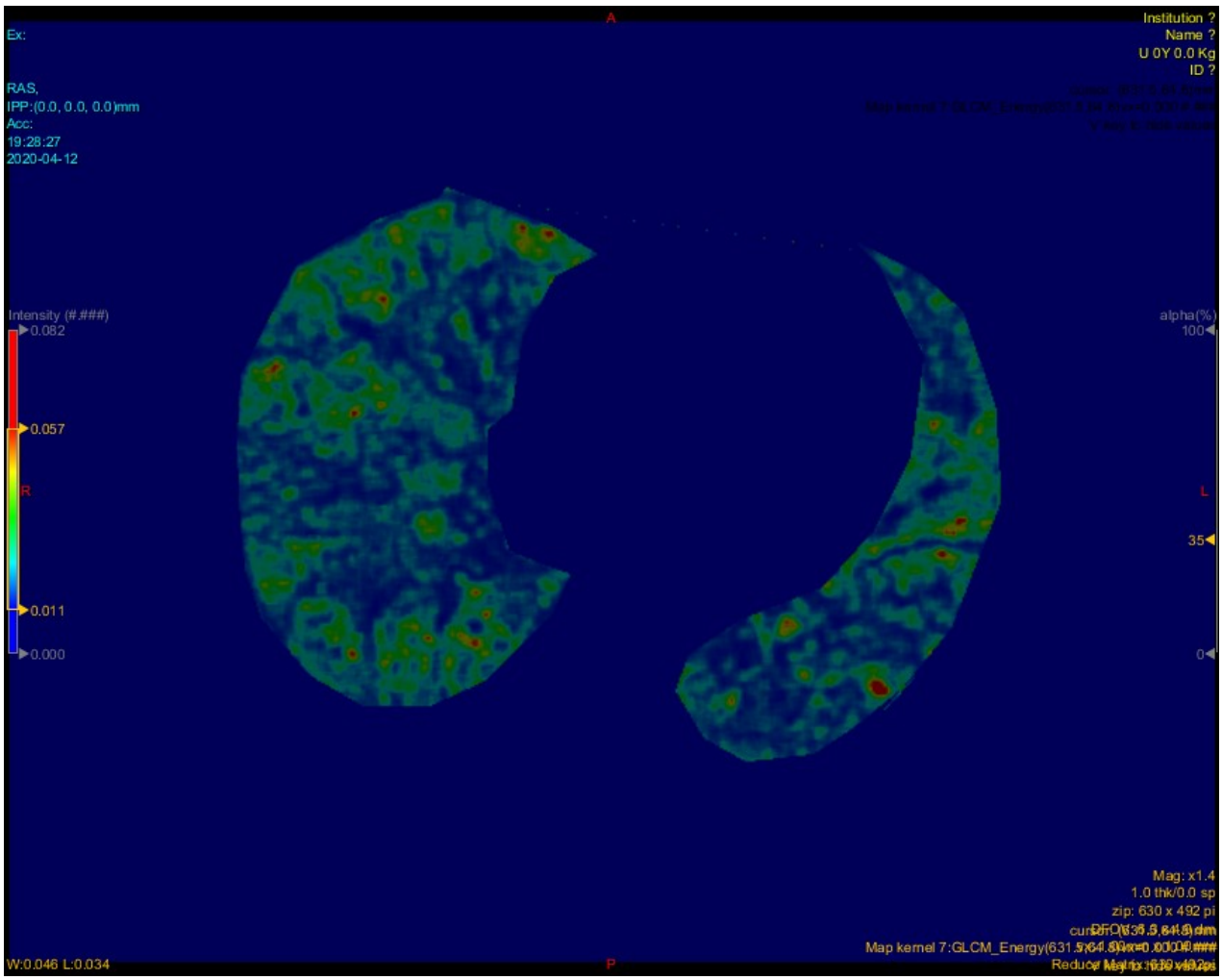
A
Institution ?
Name ?
U 0Y 0.0 Kg
ID ?
Ex:
RAS,
IPP:(0.0, 0.0, 0.0)mm
Acc:
19:28:27
2020-04-12
Intensity (#.###)
0.082
0.057
R
0.011
0.000
alpha(%)
100
L
35
0
Mag: x1.4
1.0 thk/0.0 sp
zip: 630 x 492 pi
Map kernel 7:GLCM_Energy(631.5
W:0.046 L:0.034
P

•

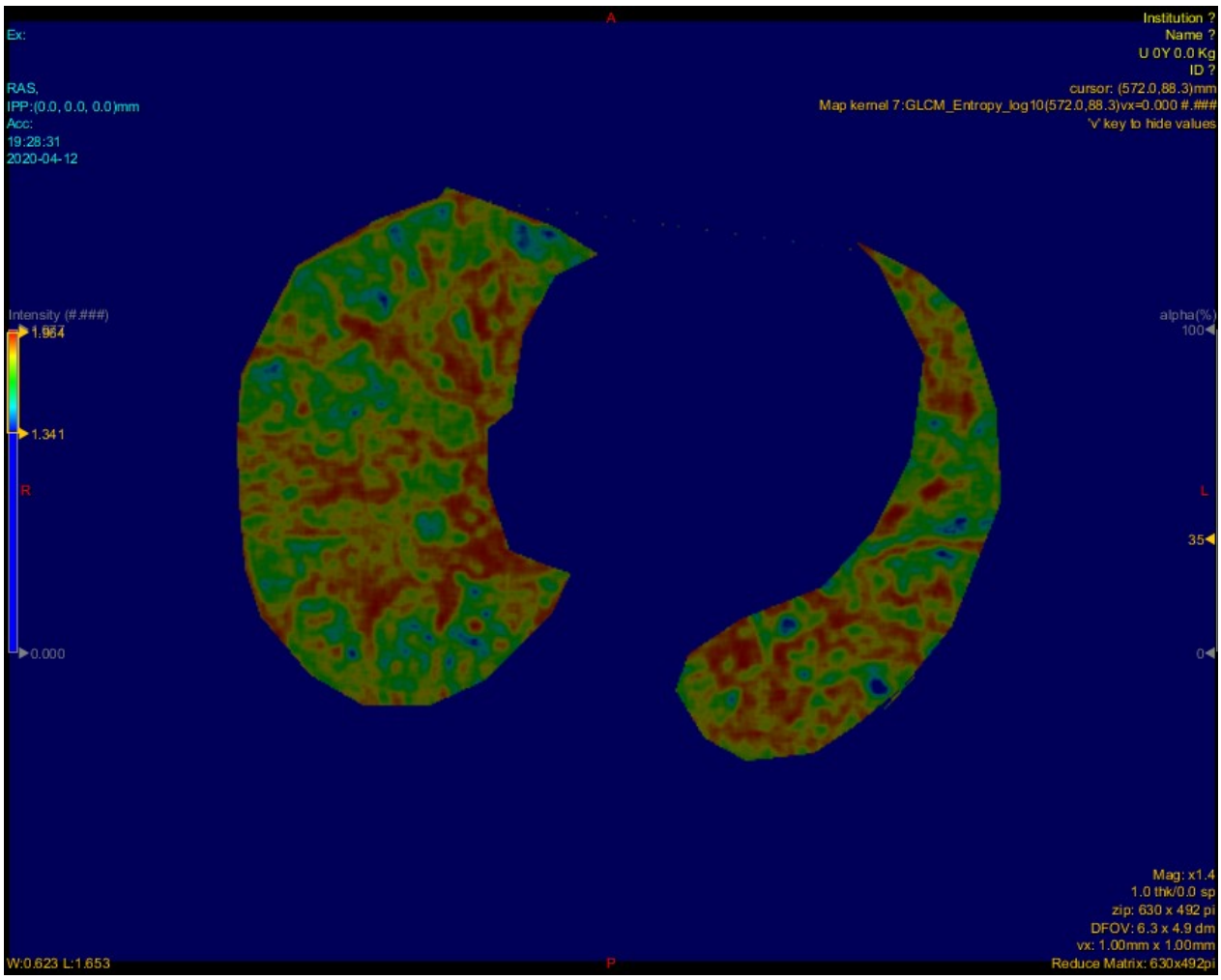
A
Institution ?
Name ?
U 0Y 0.0 Kg
ID ?
Ex:
RAS,
IPP:(0.0, 0.0, 0.0)mm
Acc:
19:28:31
2020-04-12
cursor: (572.0,88.3)mm
Map kernel 7:GLCM_Entropy_log10(572.0,88.3)vx=0.000 #.###
'v' key to hide values
Intensity (#.###)
1.964
1.341
0.000
R
alpha(%)
100
L
35
0
Mag: x1.4
1.0 thk/0.0 sp
zip: 630 x 492 pi
DFOV: 6.3 x 4.9 dm
vx: 1.00mm x 1.00mm
W:0.623 L:1.653
P
Reduce Matrix: 630x492pi

•

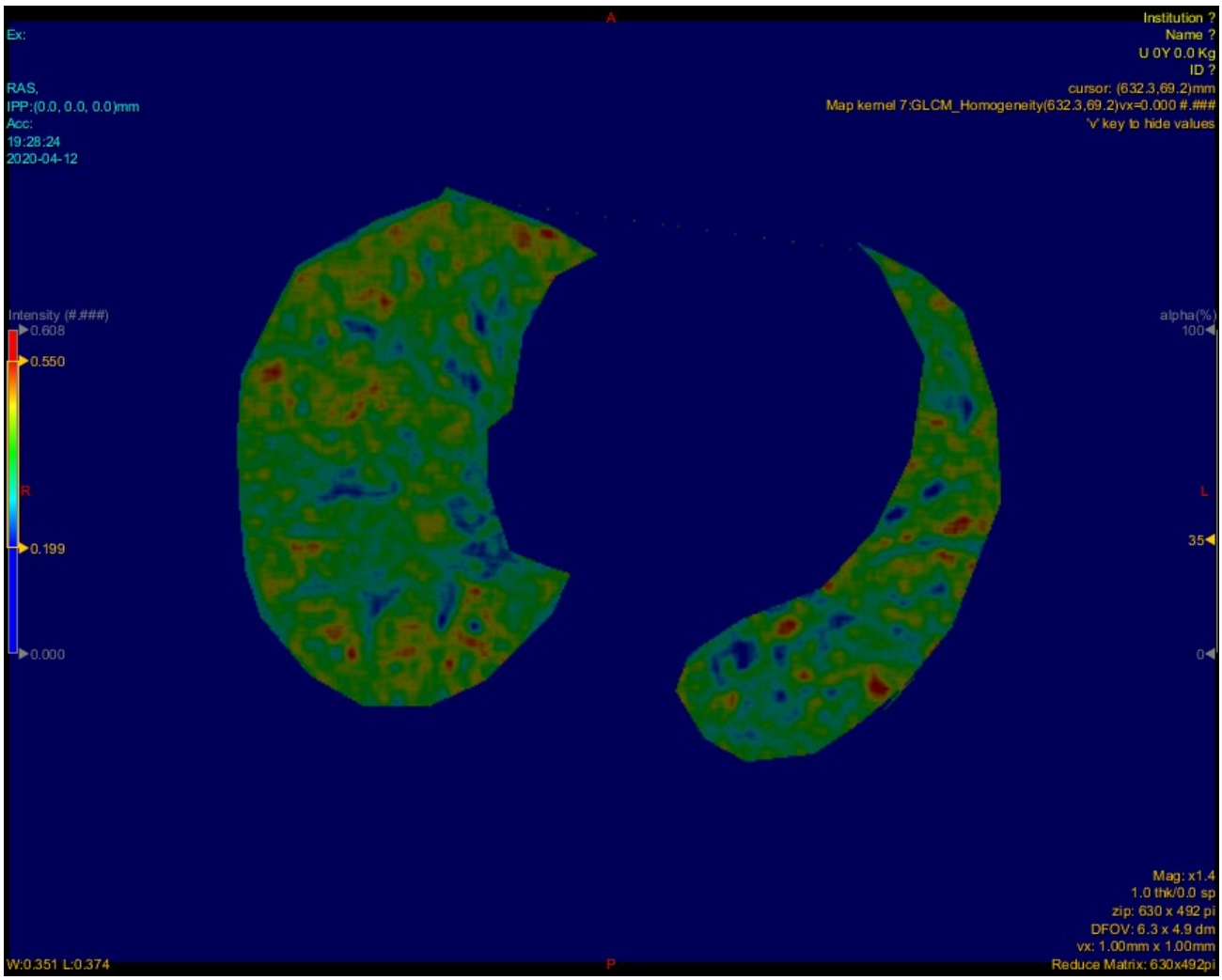
A
Institution ?
Name ?
U 0Y 0.0 Kg
ID ?
Ex:
RAS,
IPP:(0.0, 0.0, 0.0)mm
Acc:
19:28:24
2020-04-12
cursor: (632.3,69.2)mm
Map kernel 7:GLCM_Homogeneity(632.3,69.2)vx=0.000 #.###
'v' key to hide values
Intensity (#.###)
0.608
0.550
R
0.199
0.000
alpha(%)
100
L
35
0
Mag: x1.4
1.0 thk/0.0 sp
zip: 630 x 492 pi
DFOV: 6.3 x 4.9 dm
vx: 1.00mm x 1.00mm
W:0.351 L:0.374
P
Reduce Matrix: 630x492pi

•

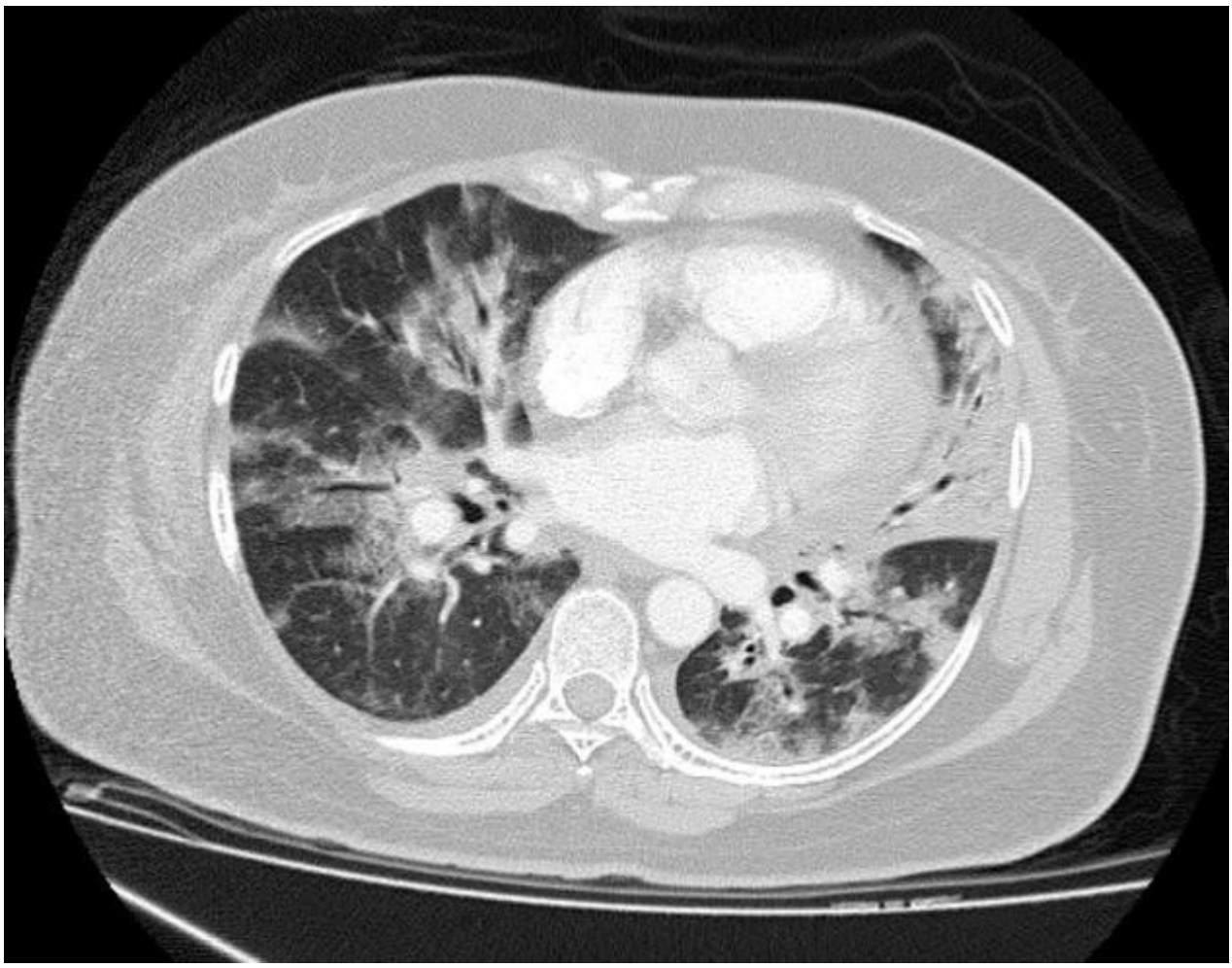

Emorraggia polmonare: Si presenta come un addensamento con elevatissimi valori di GLCM energia ed omogeneità (nel caso riportato a livello della base polmonare sinistra)

caso: https://radiopaedia.org/cases/pulmonary-haemorrhage-3

-

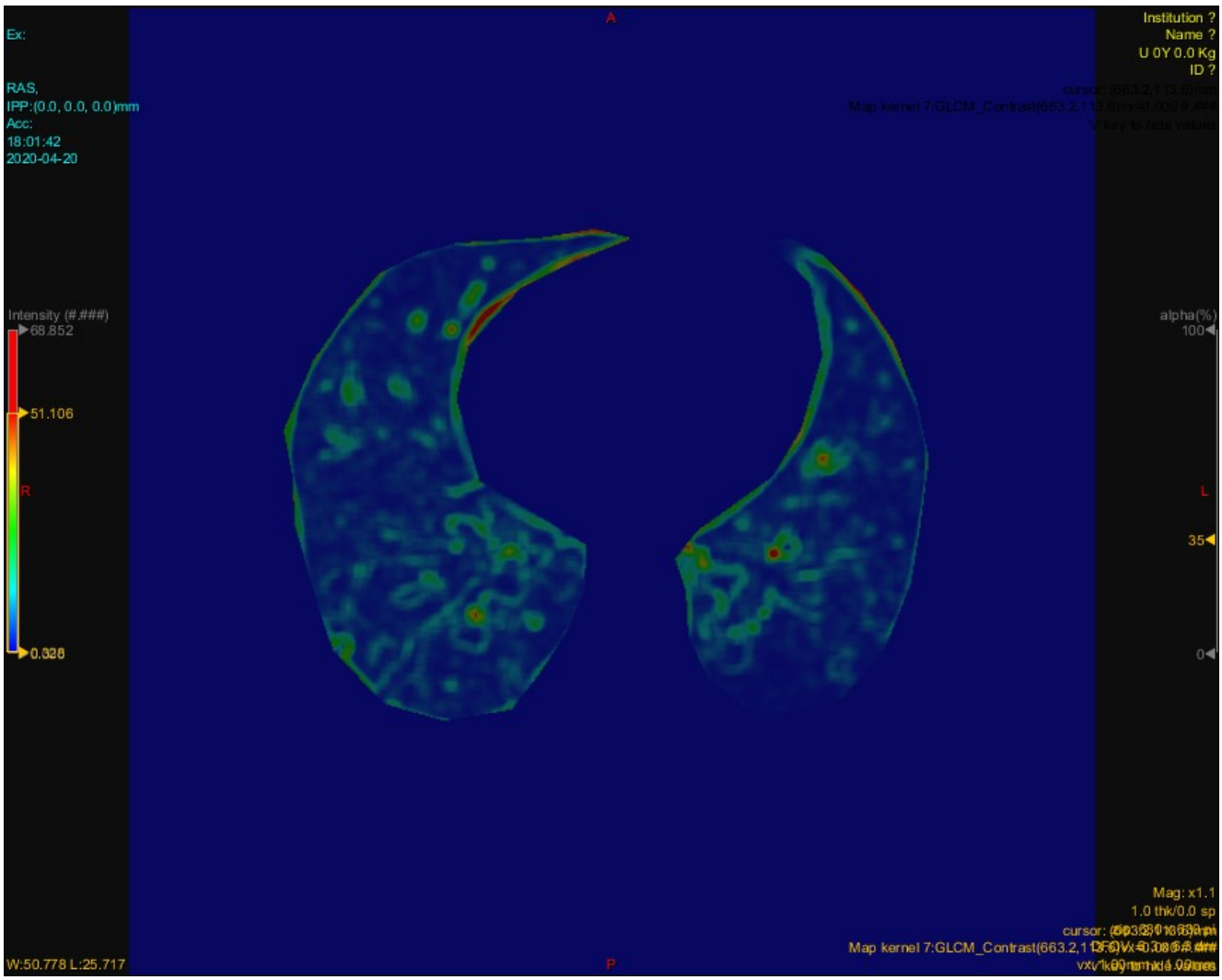
Ex:
RAS,
IPP:(0.0, 0.0, 0.0)mm
Acc:
18:01:42
2020-04-20
Intensity (#.###)
68.852
51.106
R
0.328
W:50.778 L:25.717
A
P
Institution ?
Name ?
U 0Y 0.0 Kg
ID ?
alpha(%)
100
L
35
0
Mag: x1.1
1.0 thk/0.0 sp

•

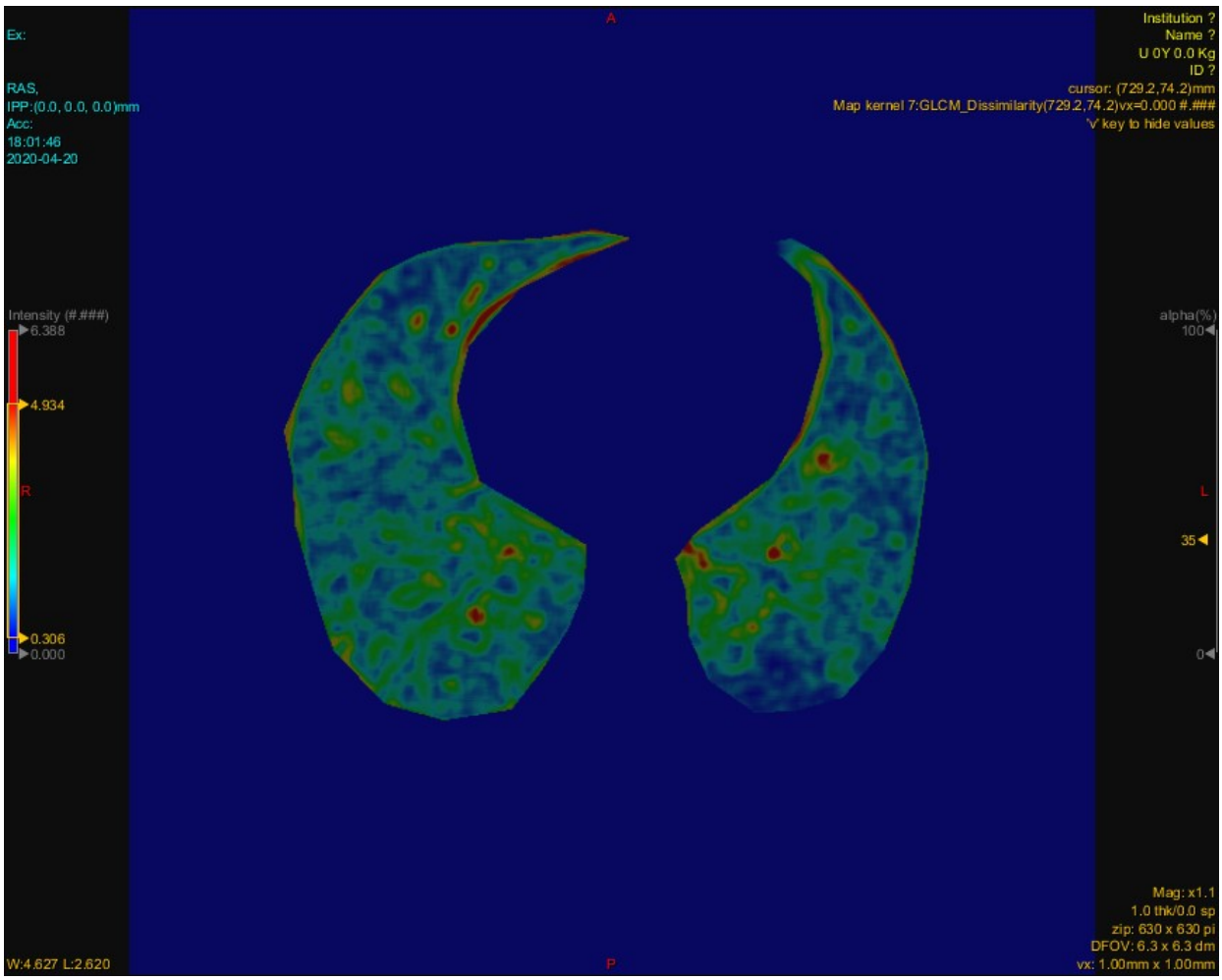
Ex:
RAS,
IPP:(0.0, 0.0, 0.0)mm
Acc:
18:01:46
2020-04-20
A
Institution ?
Name ?
U 0Y 0.0 Kg
ID ?
cursor: (729.2,74.2)mm
Map kernel 7:GLCM_Dissimilarity(729.2,74.2)vx=0.000 #.###
'v' key to hide values
Intensity (#.###)
6.388
4.934
R
0.306
0.000
alpha(%)
100
L
35
0
Mag: x1.1
1.0 thk/0.0 sp
zip: 630 x 630 pi
DFOV: 6.3 x 6.3 dm
vx: 1.00mm x 1.00mm
W:4.627 L:2.620
P

•

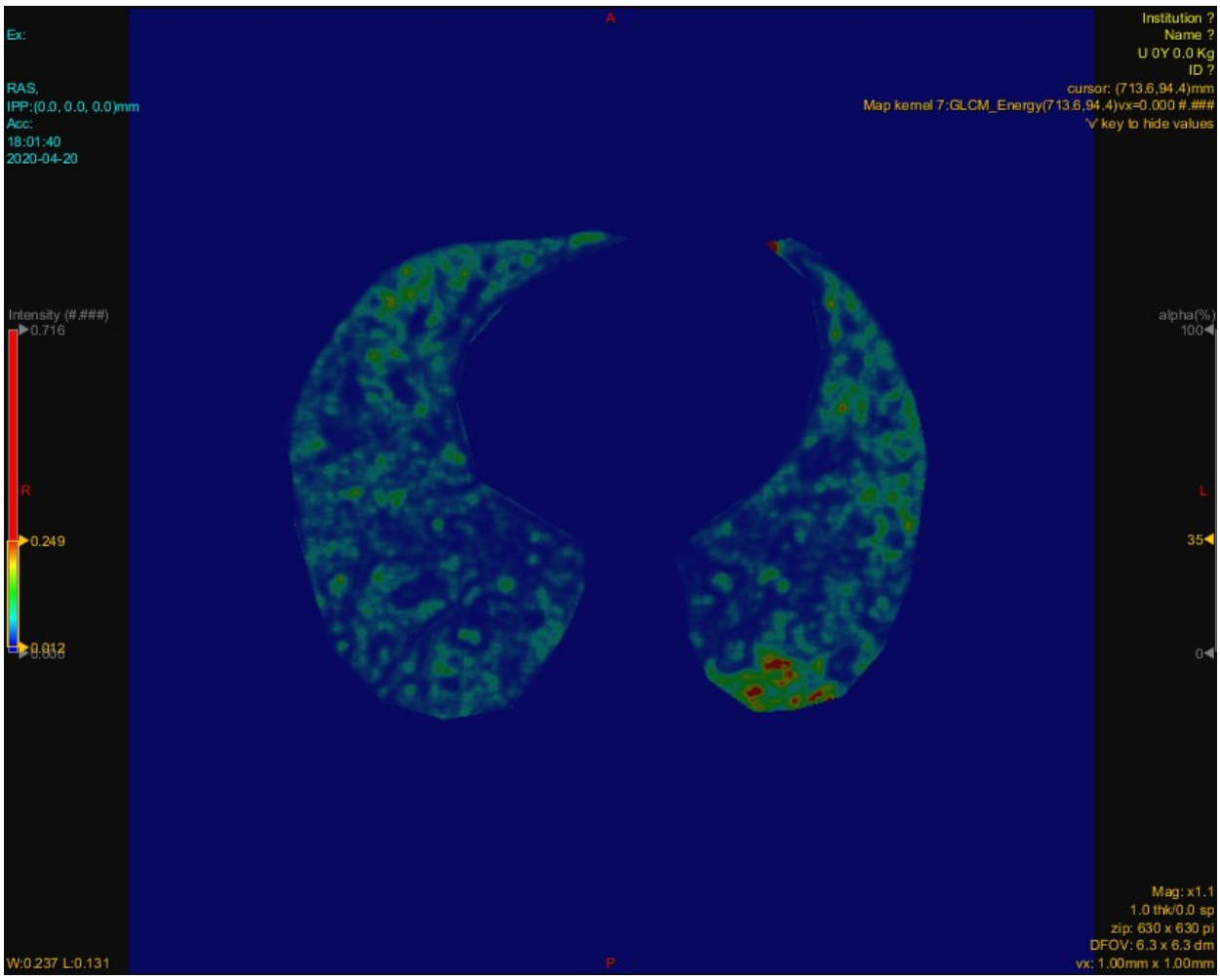
Ex:
RAS,
IPP:(0.0, 0.0, 0.0)mm
Acc:
18:01:40
2020-04-20
Intensity (#.###)
0.716
R
0.249
0.012
W:0.237 L:0.131
A
P
Institution ?
Name ?
U 0Y 0.0 Kg
ID ?
cursor: (713.6,94.4)mm
Map kernel 7:GLCM_Energy(713.6,94.4)vx=0.000 #.###
'v' key to hide values
alpha(%)
100
L
35
0
Mag: x1.1
1.0 thk/0.0 sp
zip: 630 x 630 pi
DFOV: 6.3 x 6.3 cm
vx: 1.00mm x 1.00mm

•

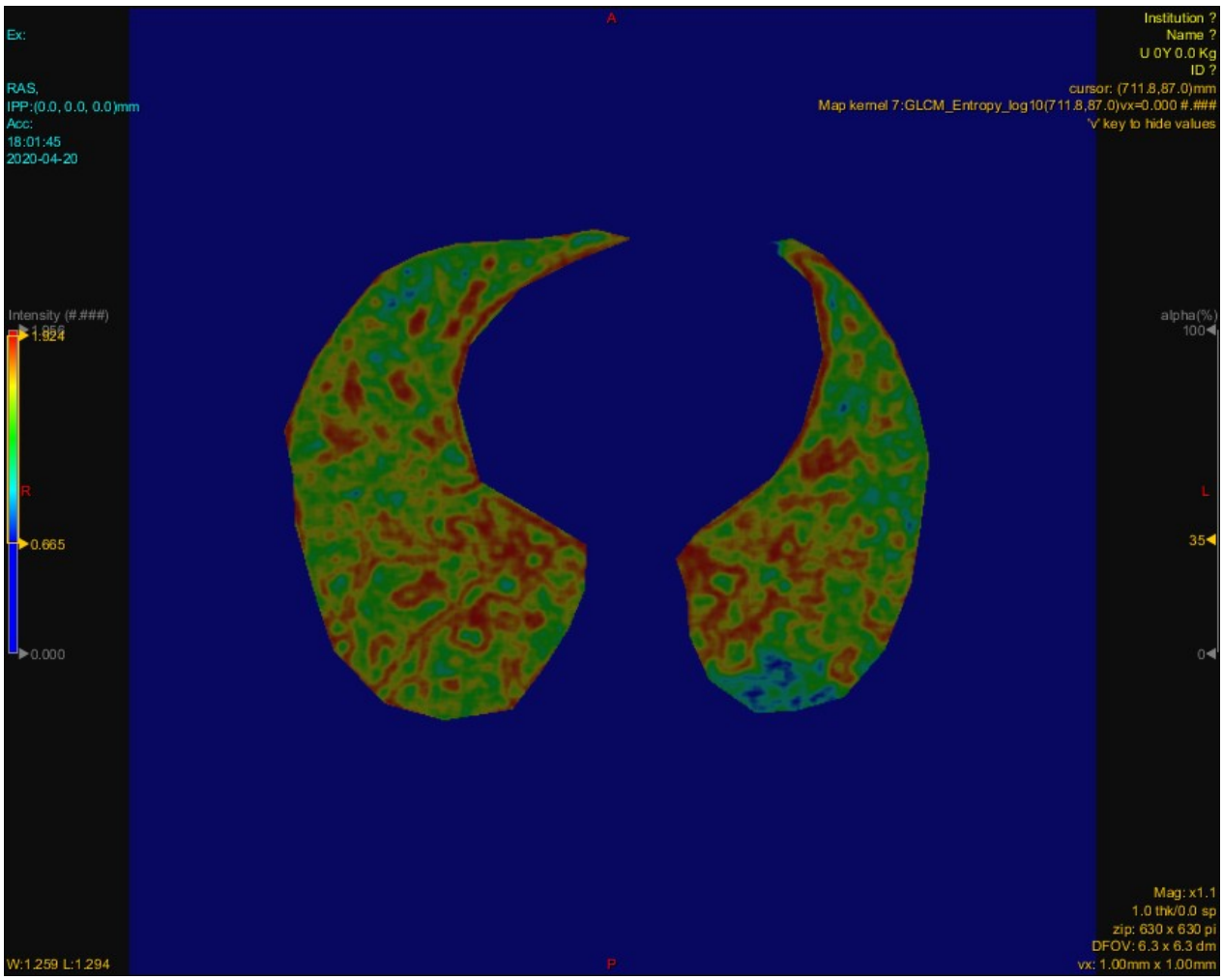
A
Ex:
RAS,
IPP:(0.0, 0.0, 0.0)mm
Acc:
18:01:45
2020-04-20
Institution ?
Name ?
U 0Y 0.0 Kg
ID ?
cursor: (711.8,87.0)mm
Map kernel 7:GLCM_Entropy_log10(711.8,87.0)vx=0.000 #.###
'v' key to hide values
Intensity (#.###)
1.924
R
0.665
0.000
alpha(%)
100
L
35
0
Mag: x1.1
1.0 thk/0.0 sp
zip: 630 x 630 pi
DFOV: 6.3 x 6.3 dm
vx: 1.00mm x 1.00mm
W:1.259 L:1.294
P

•

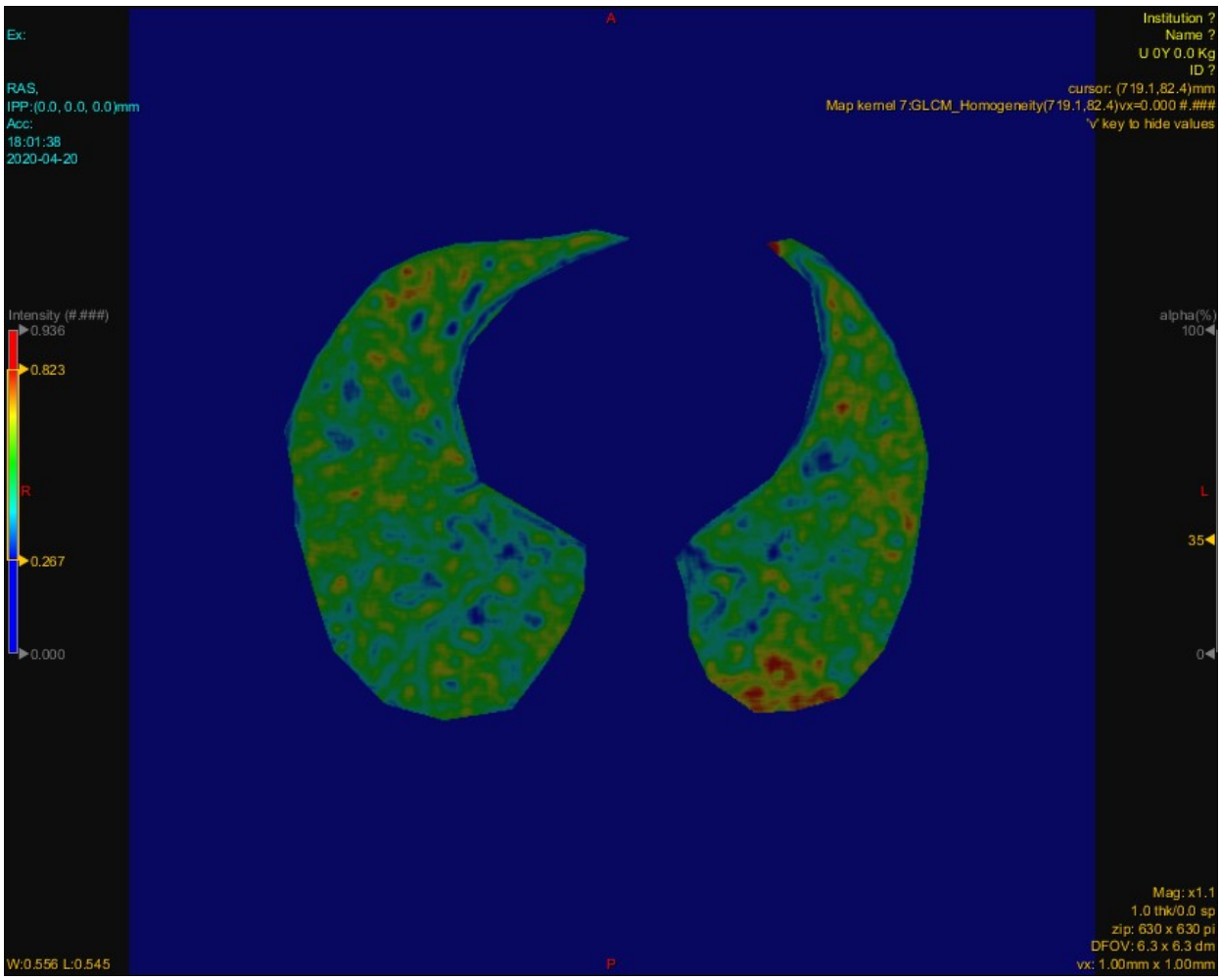
Ex:
RAS,
IPP:(0.0, 0.0, 0.0)mm
Acc:
18:01:38
2020-04-20
Intensity (#.###)
0.936
0.823
R
0.267
0.000
W:0.556 L:0.545
A
P
Institution ?
Name ?
U 0Y 0.0 Kg
ID ?
cursor: (719.1,82.4)mm
Map kernel 7:GLCM_Homogeneity(719.1,82.4)vx=0.000 #.###
'v' key to hide values
alpha(%)
100
L
35
0
Mag: x1.1
1.0 thk/0.0 sp
zip: 630 x 630 pi
DFOV: 6.3 x 6.3 dm
vx: 1.00mm x 1.00mm

•

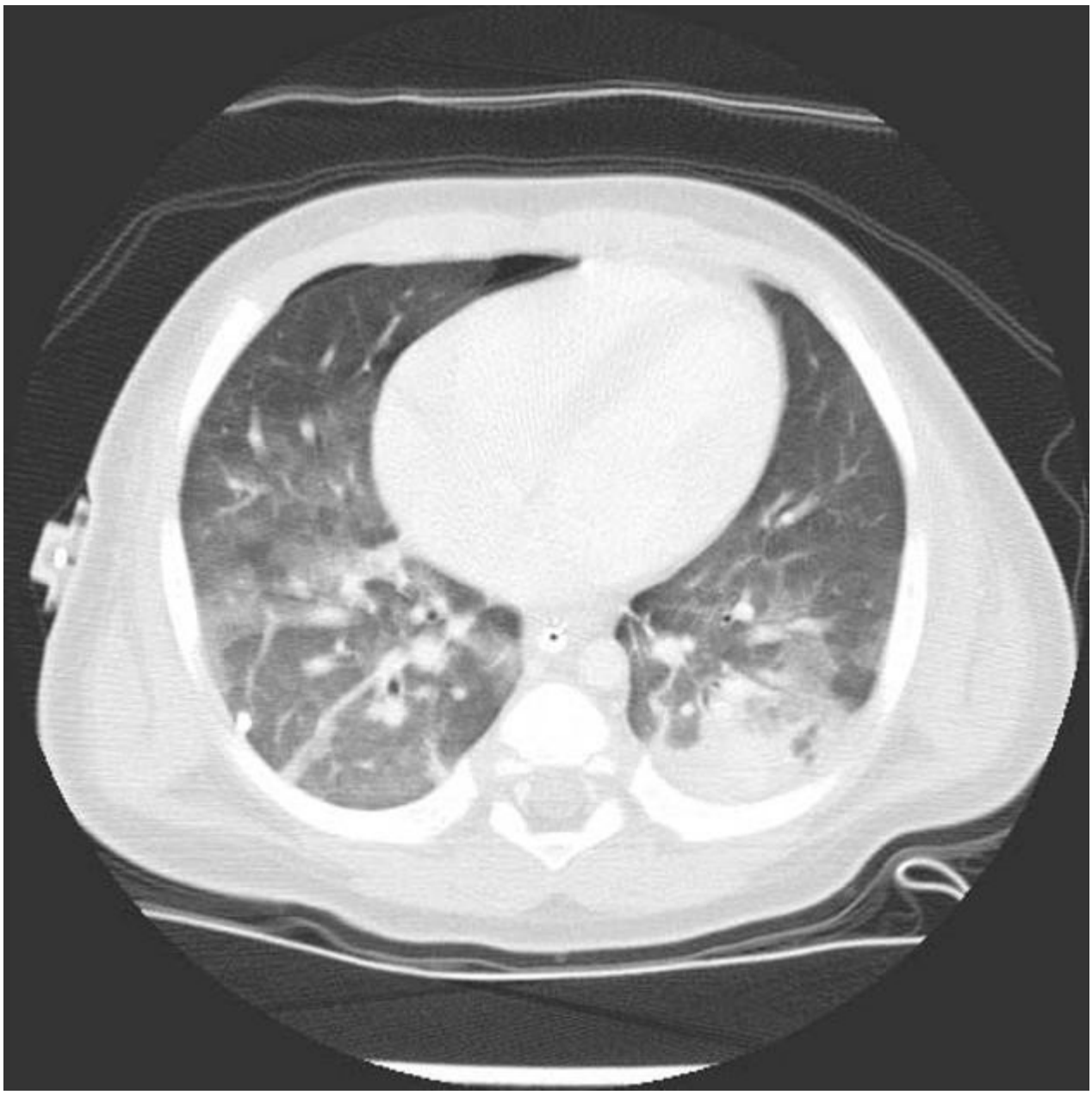

Polmonite organizzata criptogenetica: Può presentarsi in modo estremamente vario:

caso 1 (lesioni con valori di GLCM energia ed omogeneità lievemente aumentati ed ipointensità a GLCM entropia, contrasto e dissimilarità):

https://radiopaedia.org/cases/cryptogenic-organising-pneumonia

- 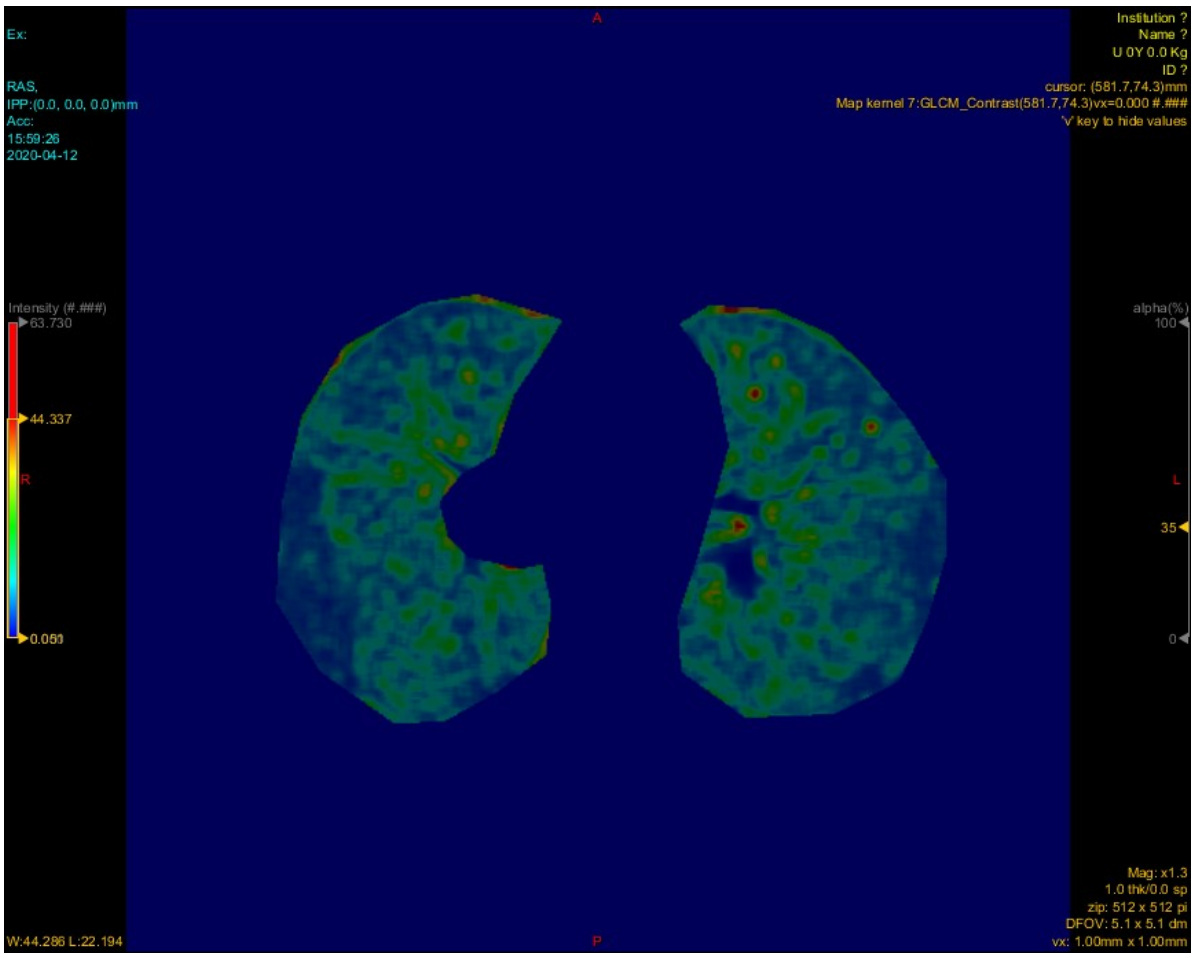
A
Ex:
RAS,
IPP:(0.0, 0.0, 0.0)mm
Acc:
15:59:26
2020-04-12
Institution ?
Name ?
U 0Y 0.0 Kg
ID ?
cursor: (581.7,74.3)mm
Map kernel 7:GLCM_Contrast(581.7,74.3)vx=0.000 #.###
'v' key to hide values
Intensity (#.###)
63.730
44.337
R
0.060
alpha(%)
100
L
35
0
W:44.286 L:22.194
P
Mag: x1.3
1.0 thk/0.0 sp
zip: 512 x 512 pi
DFOV: 5.1 x 5.1 dm
vx: 1.00mm x 1.00mm
-

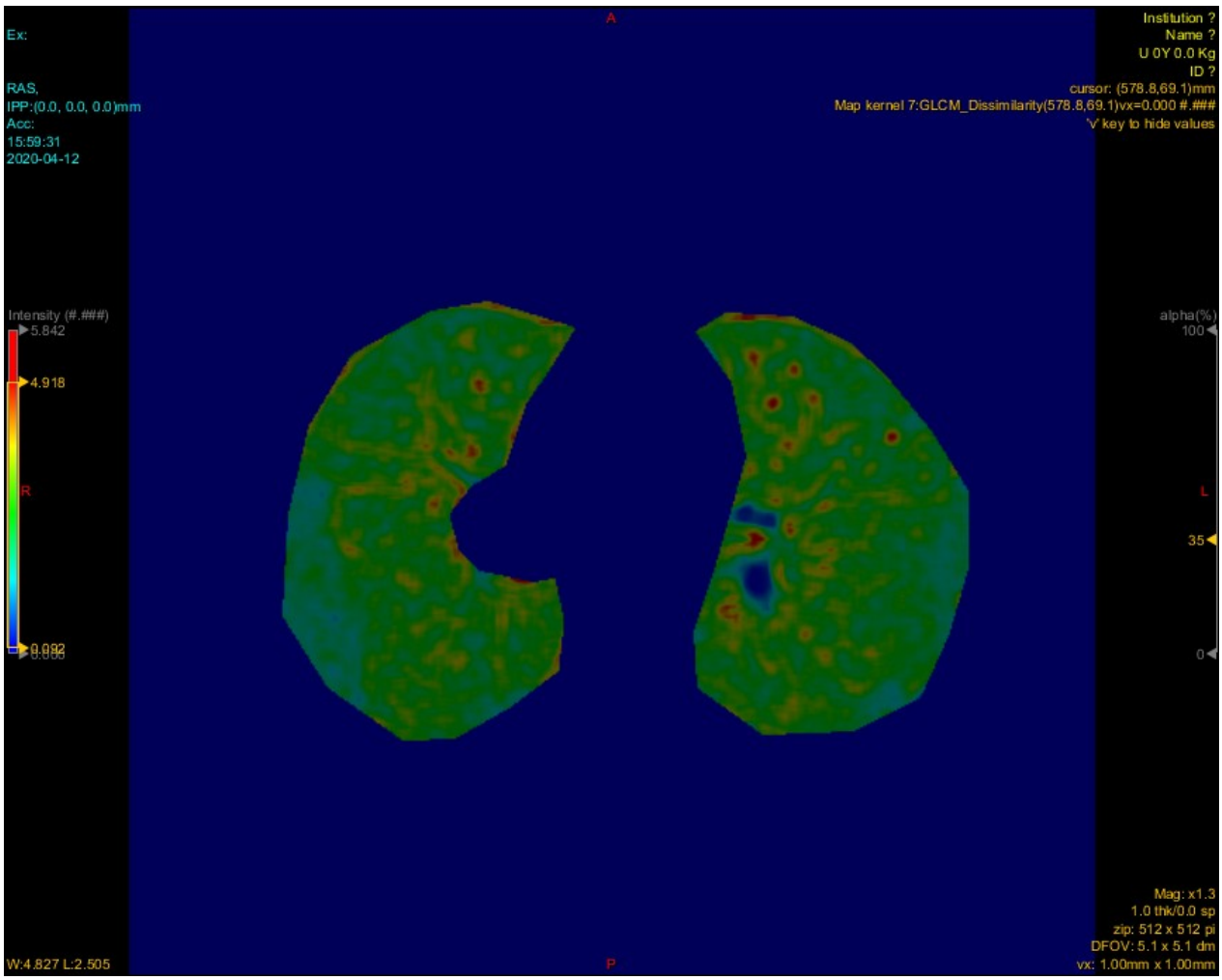
A
Ex:
RAS,
IPP:(0.0, 0.0, 0.0)mm
Acc:
15:59:31
2020-04-12
Institution ?
Name ?
U 0Y 0.0 Kg
ID ?
cursor: (578.8,69.1)mm
Map kernel 7:GLCM_Dissimilarity(578.8,69.1)vx=0.000 #.###
'v' key to hide values
Intensity (#.###)
5.842
4.918
R
alpha(%)
100
L
35
0
Mag: x1.3
1.0 thk/0.0 sp
zip: 512 x 512 pi
DFOV: 5.1 x 5.1 dm
vx: 1.00mm x 1.00mm
W:4.827 L:2.505
P

•

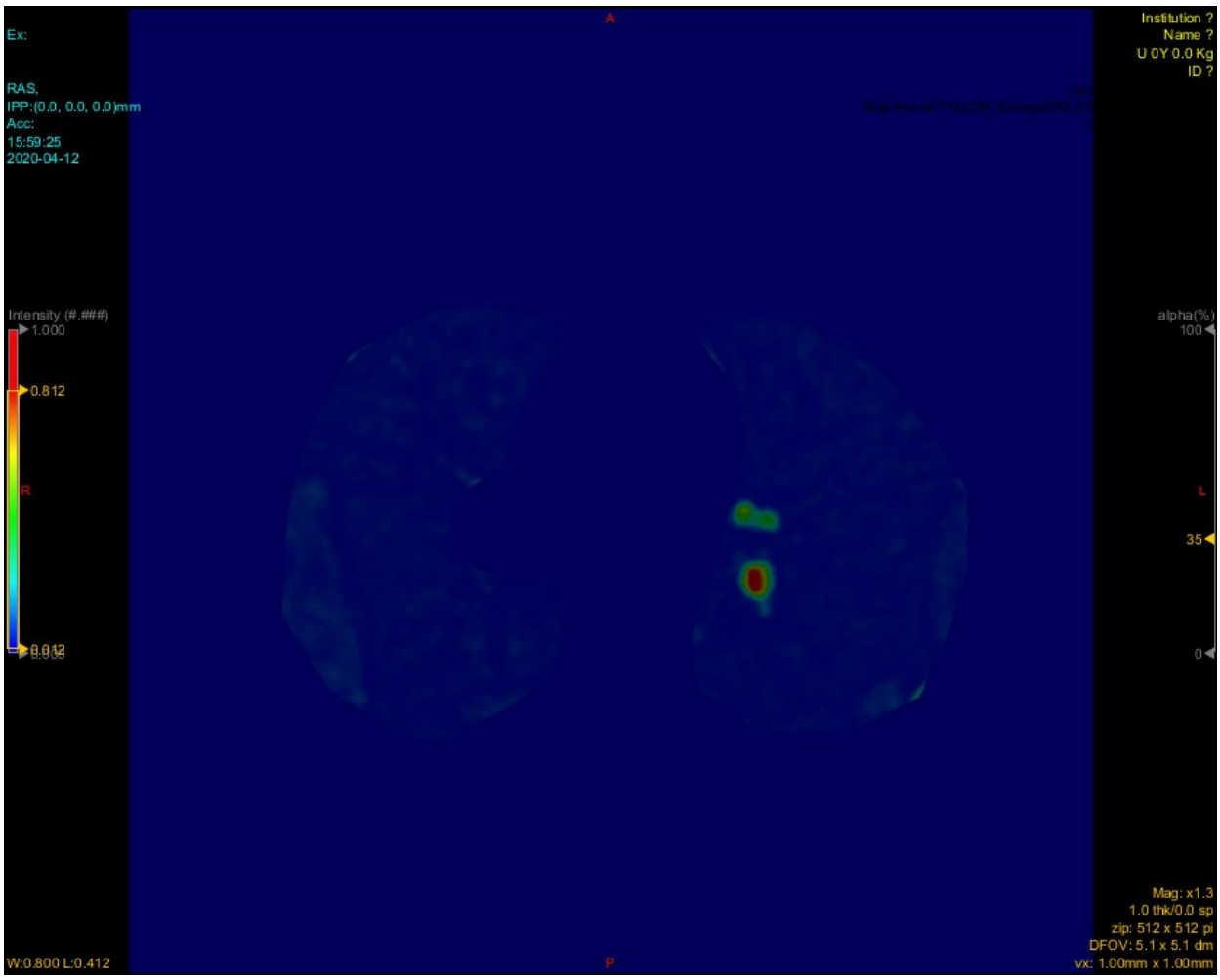
Ex:
RAS,
IPP:(0.0, 0.0, 0.0)mm
Acc:
15:59:25
2020-04-12
Intensity (#.###)
1.000
0.812
R
0.012
0.000
W:0.800 L:0.412
A
P
Institution ?
Name ?
U 0Y 0.0 Kg
ID ?
alpha(%)
100
L
35
0
Mag: x1.3
1.0 thk/0.0 sp
zip: 512 x 512 pi
DFOV: 5.1 x 5.1 dm
vx: 1.00mm x 1.00mm

•

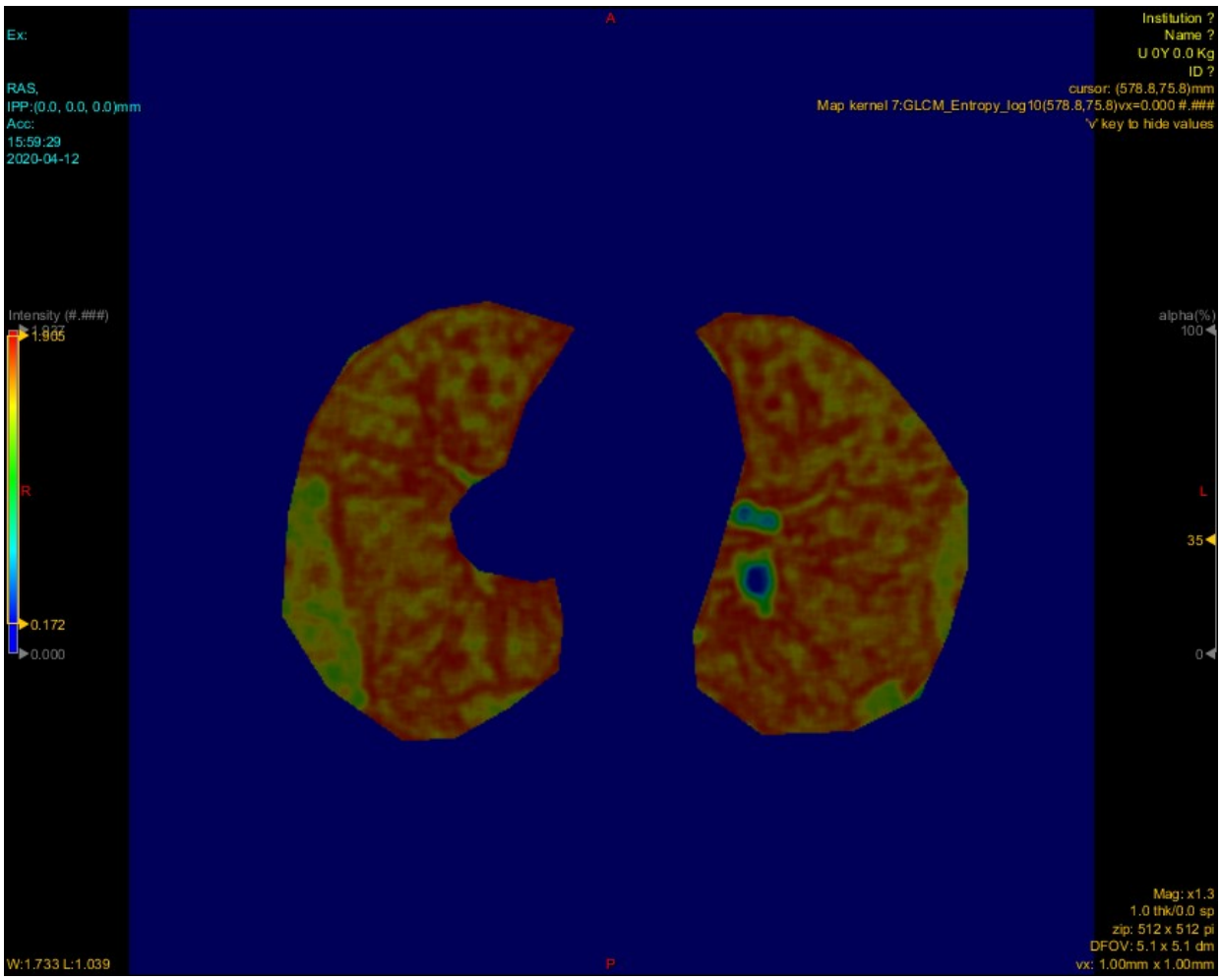
A
Ex:
RAS,
IPP:(0.0, 0.0, 0.0)mm
Acc:
15:59:29
2020-04-12
Institution ?
Name ?
U 0Y 0.0 Kg
ID ?
cursor: (578.8,75.8)mm
Map kernel 7:GLCM_Entropy_log10(578.8,75.8)vx=0.000 #.###
'v' key to hide values
Intensity (#.###)
1.905
R
0.172
0.000
alpha(%)
100
L
35
0
Mag: x1.3
1.0 thk/0.0 sp
zip: 512 x 512 pi
DFOV: 5.1 x 5.1 dm
vx: 1.00mm x 1.00mm
W:1.733 L:1.039
P

•

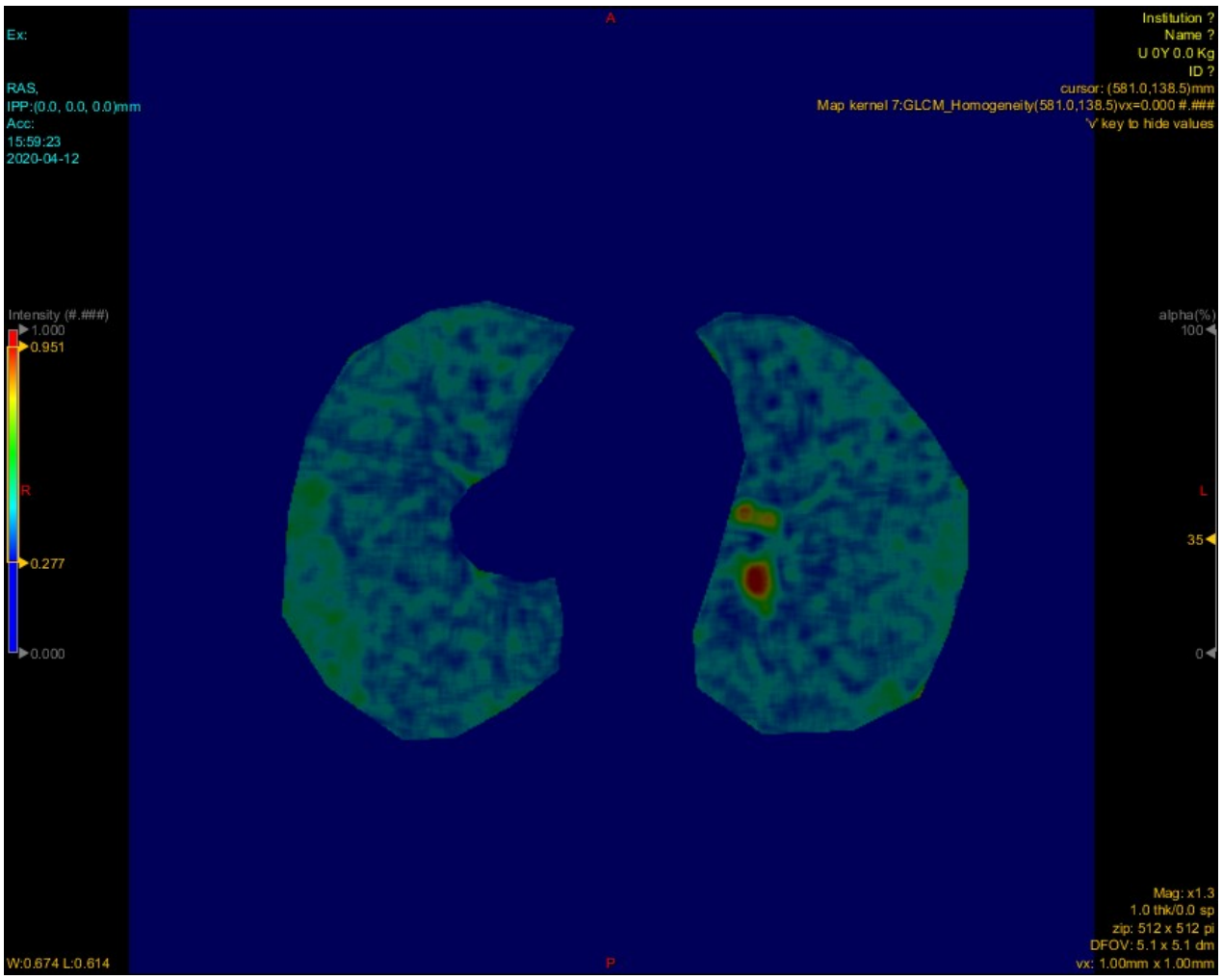
A
Ex:
RAS,
IPP:(0.0, 0.0, 0.0)mm
Acc:
15:59:23
2020-04-12
Institution ?
Name ?
U 0Y 0.0 Kg
ID ?
cursor: (581.0,138.5)mm
Map kernel 7:GLCM_Homogeneity(581.0,138.5)vx=0.000 #.###
'v' key to hide values
Intensity (#.###)
1.000
0.951
R
0.277
0.000
alpha(%)
100
L
35
0
W:0.674 L:0.614
P
Mag: x1.3
1.0 thk/0.0 sp
zip: 512 x 512 pi
DFOV: 5.1 x 5.1 dm
vx: 1.00mm x 1.00mm

- 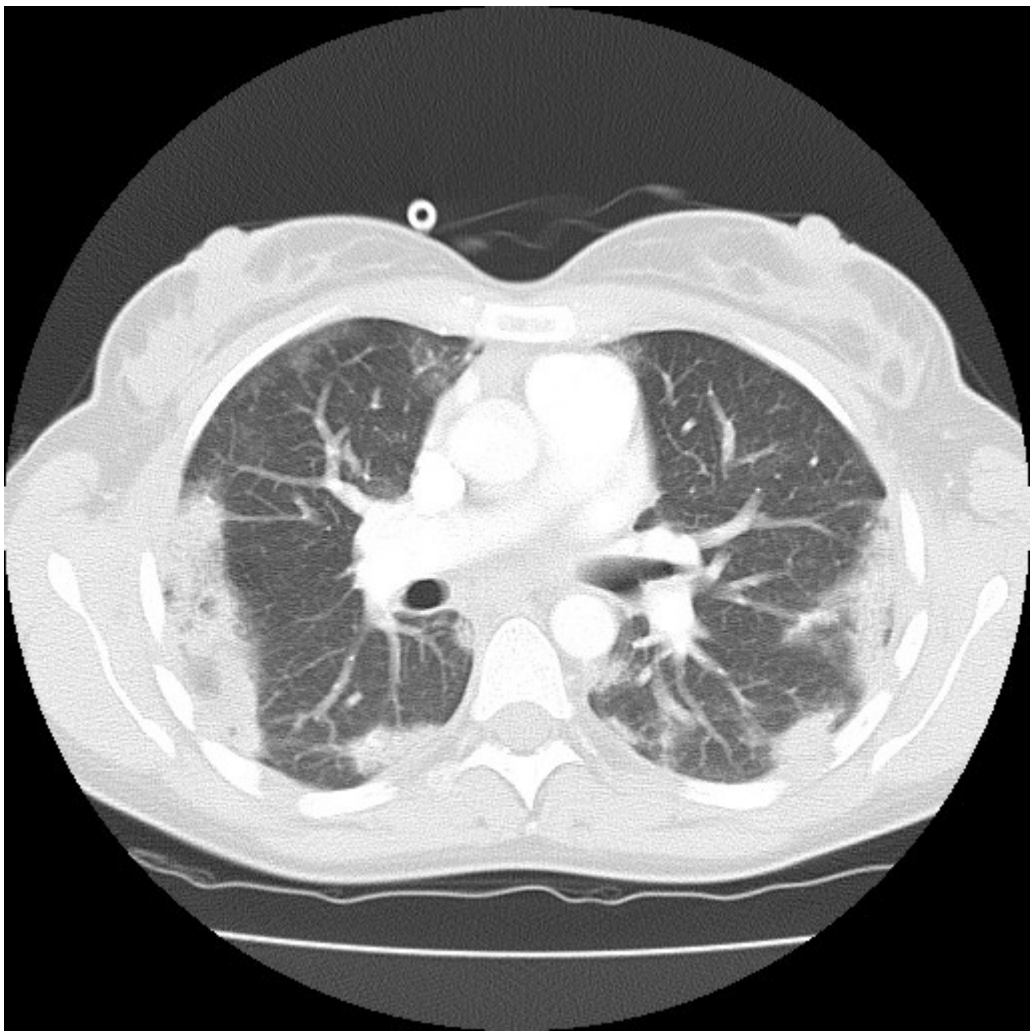

Caso 2: lesioni con elevati valori di GLCM dissimilarità, entropia e contrasto:

https://radiopaedia.org/cases/cryptogenic-organising-pneumonia-2

-

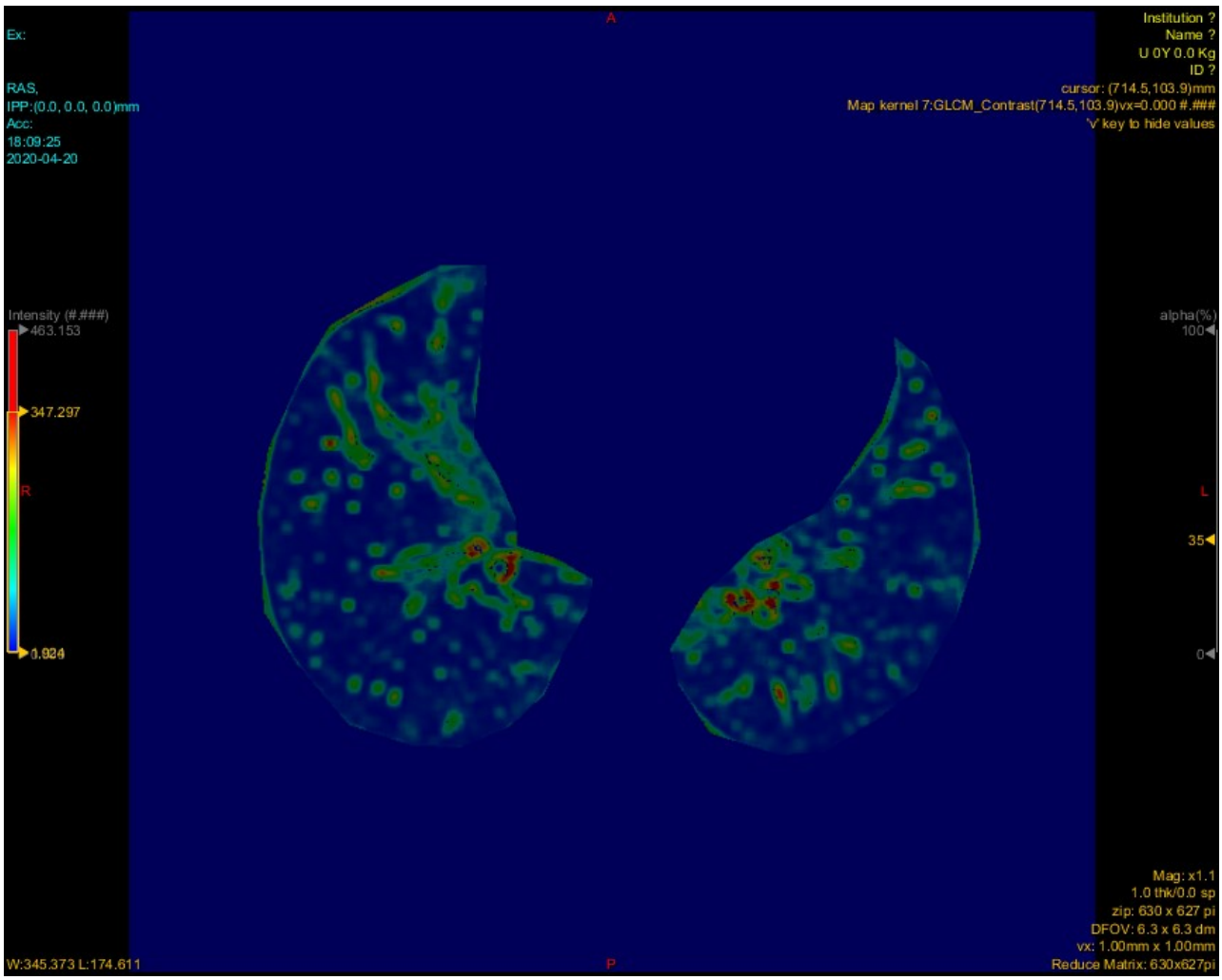
A
Ex:
RAS,
IPP:(0.0, 0.0, 0.0)mm
Acc:
18:09:25
2020-04-20
Institution ?
Name ?
U 0Y 0.0 Kg
ID ?
cursor: (714.5,103.9)mm
Map kernel 7:GLCM_Contrast(714.5,103.9)vx=0.000 #.###
'v' key to hide values
Intensity (#.###)
463.153
347.297
R
0.924
alpha(%)
100
L
35
0
Mag: x1.1
1.0 thk/0.0 sp
zip: 630 x 627 pi
DFOV: 6.3 x 6.3 dm
vx: 1.00mm x 1.00mm
Reduce Matrix: 630x627pi
W:345.373 L:174.611
P

•

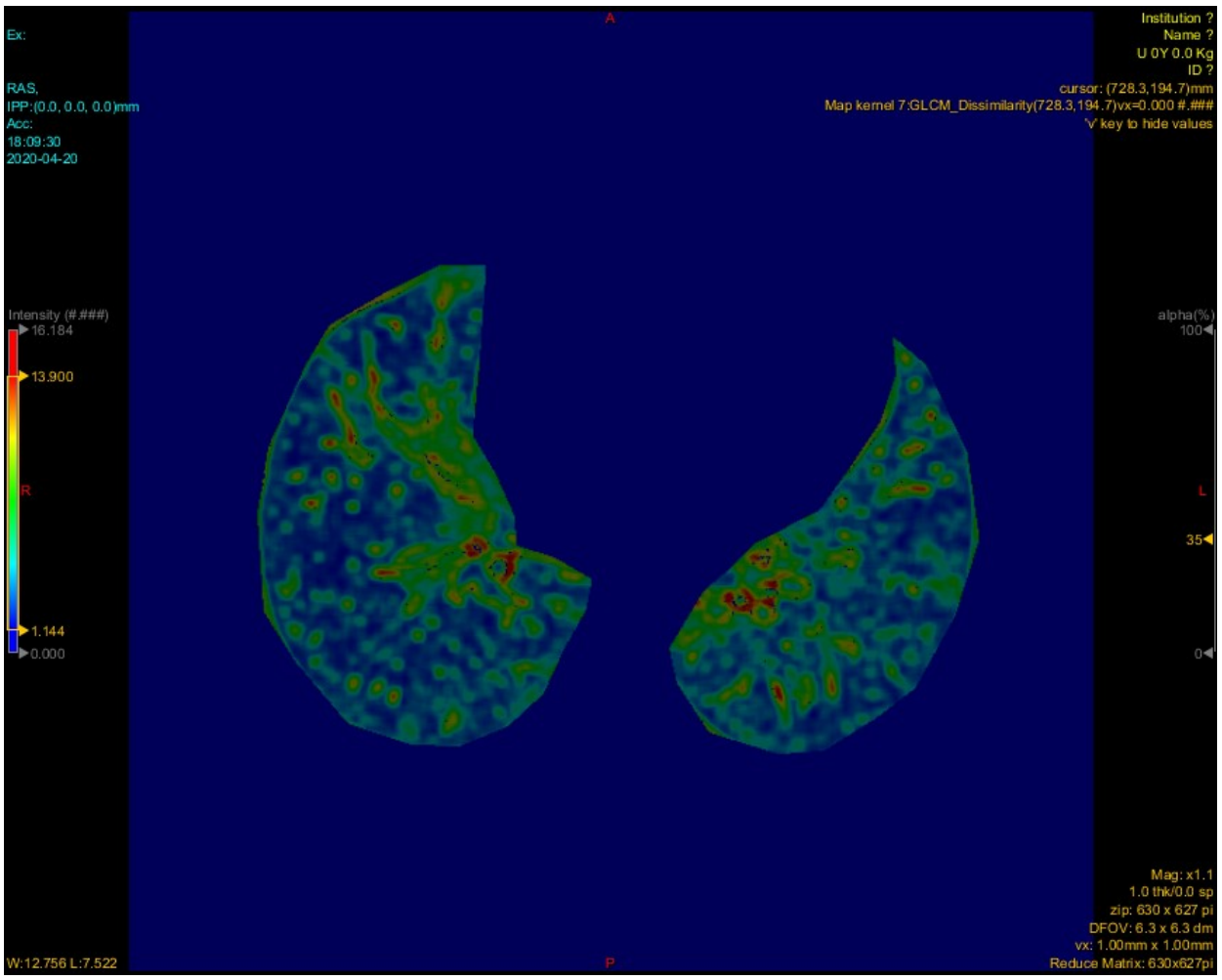
A
Ex:
RAS,
IPP:(0.0, 0.0, 0.0)mm
Acc:
18:09:30
2020-04-20
Institution ?
Name ?
U 0Y 0.0 Kg
ID ?
cursor: (728.3,194.7)mm
Map kernel 7:GLCM_Dissimilarity(728.3,194.7)vx=0.000 #.###
'v' key to hide values
Intensity (#.###)
16.184
13.900
R
1.144
0.000
alpha(%)
100
L
35
0
Mag: x1.1
1.0 thk/0.0 sp
zip: 630 x 627 pi
DFOV: 6.3 x 6.3 dm
vx: 1.00mm x 1.00mm
Reduce Matrix: 630x627pi
W:12.756 L:7.522
P

- 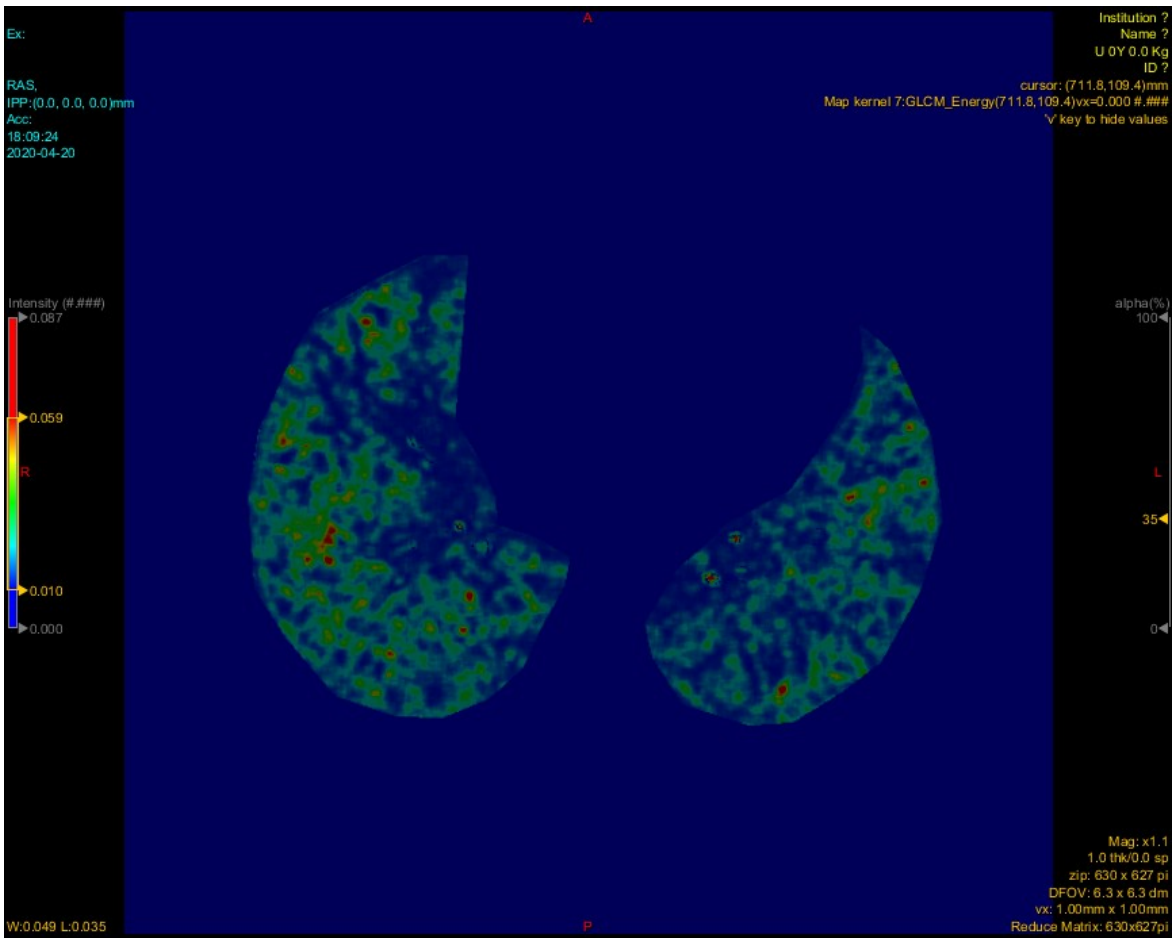
A
Ex:
RAS,
IPP:(0.0, 0.0, 0.0)mm
Acc:
18:09:24
2020-04-20
Institution ?
Name ?
U 0Y 0.0 Kg
ID ?
cursor: (711.8,109.4)mm
Map kernel 7:GLCM_Energy(711.8,109.4)vx=0.000 #.###
'v' key to hide values
Intensity (#.###)
0.087
0.059
R
0.010
0.000
alpha(%)
100
L
35
0
W:0.049 L:0.035
P
Mag: x1.1
1.0 thk/0.0 sp
zip: 630 x 627 pi
DFOV: 6.3 x 6.3 dm
vx: 1.00mm x 1.00mm
Reduce Matrix: 630x627pi
-

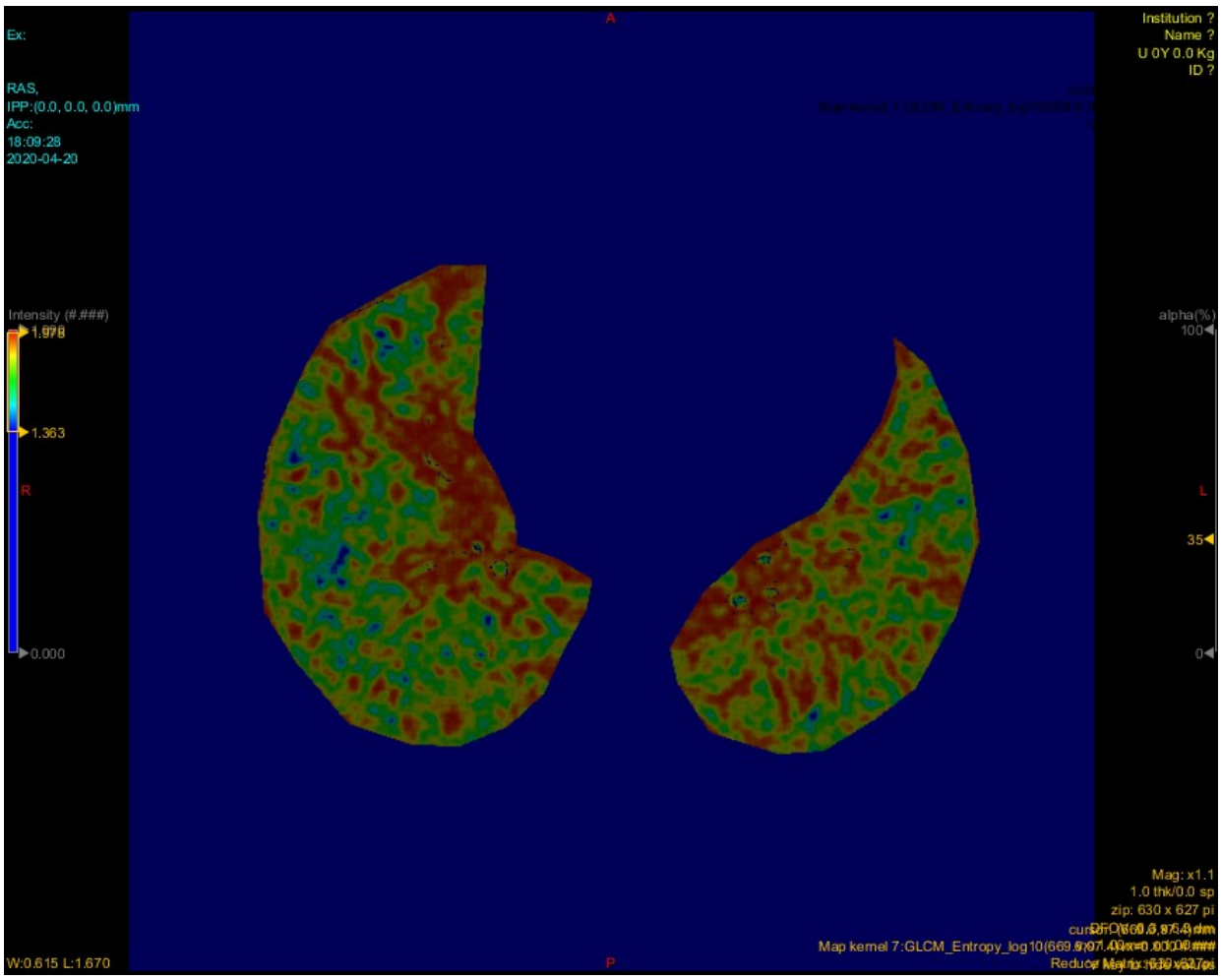
A
Ex:
RAS,
IPP:(0.0, 0.0, 0.0)mm
Acc:
18:09:28
2020-04-20
Institution ?
Name ?
U 0Y 0.0 Kg
ID ?
Intensity (#.###)
1.978
1.363
R
0.000
alpha(%)
100
L
35
0
Mag: x1.1
1.0 thk/0.0 sp
zip: 630 x 627 pi
W:0.615 L:1.670
P

- 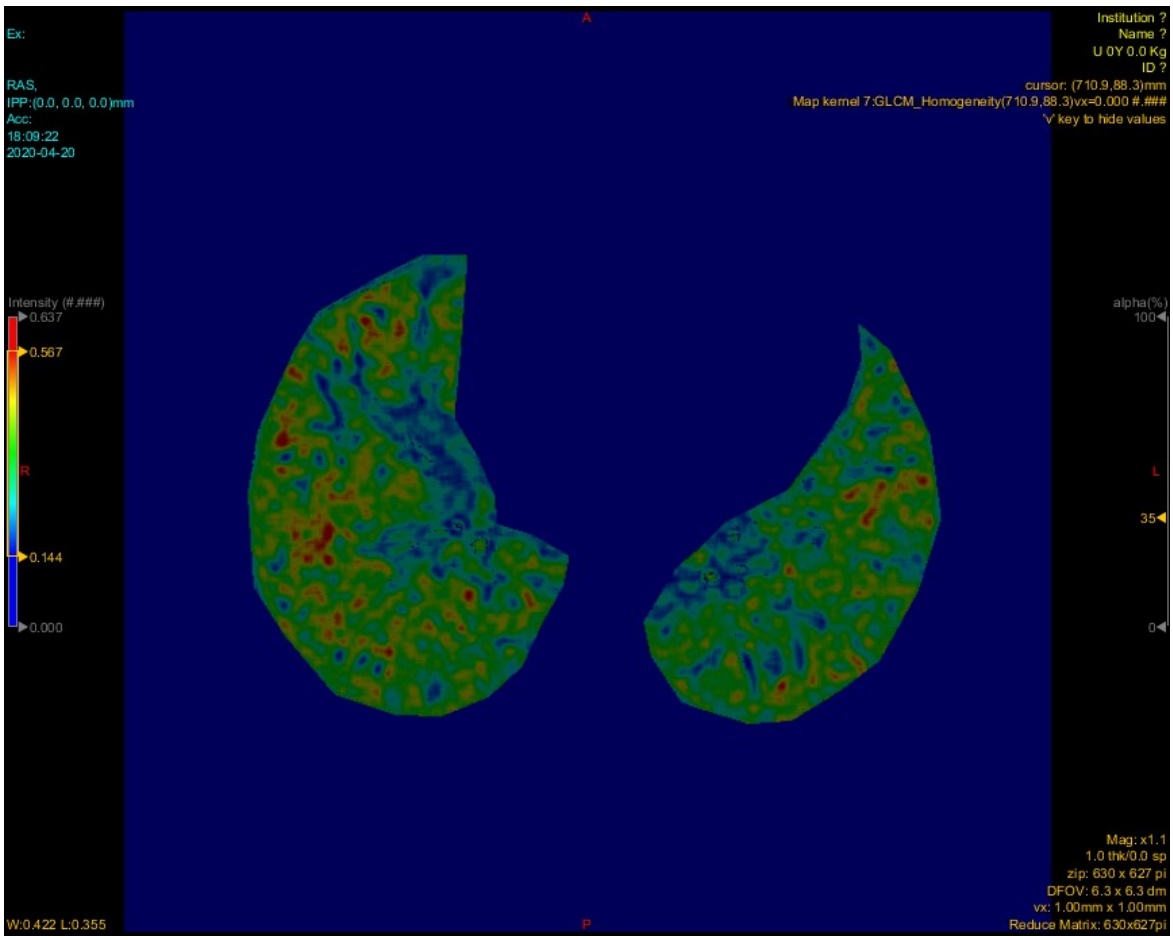
A
Ex:
RAS,
IPP:(0.0, 0.0, 0.0)mm
Acc:
18:09:22
2020-04-20
Institution ?
Name ?
U 0Y 0.0 Kg
ID ?
cursor: (710.9,88.3)mm
Map kernel 7:GLCM_Homogeneity(710.9,88.3)vx=0.000 #.###
'v' key to hide values
Intensity (#.###)
0.637
0.567
R
0.144
0.000
alpha(%)
100
L
35
0
W:0.422 L:0.355
P
Mag: x1.1
1.0 thk/0.0 sp
zip: 630 x 627 pi
DFOV: 6.3 x 6.3 dm
vx: 1.00mm x 1.00mm
Reduce Matrix: 630x627pi
-

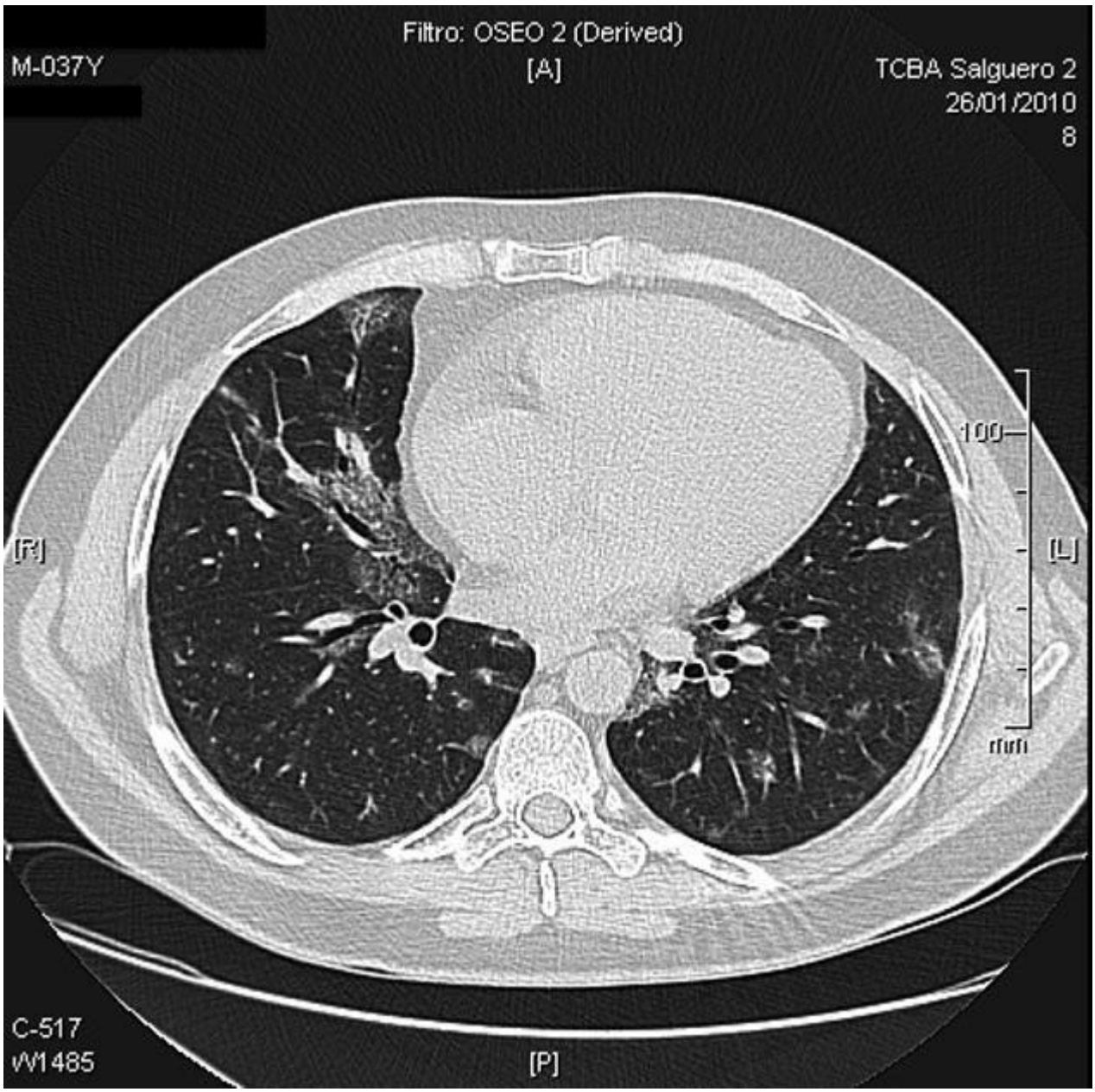

Polmonite da citomegalovirus: Le lesioni appaiono iperintense alla GLCM dissimilarità, entropia e contrasto solo a livello dei grossi vasi e con bordi mal definiti, mentre il parenchima risparmiato si presenta iperintenso alla GLCM energia ed omogeneità con aspetto "a stampo"

caso: https://radiopaedia.org/cases/cytomegalovirus-pneumonia-in-a-renal-transplant-patient

-

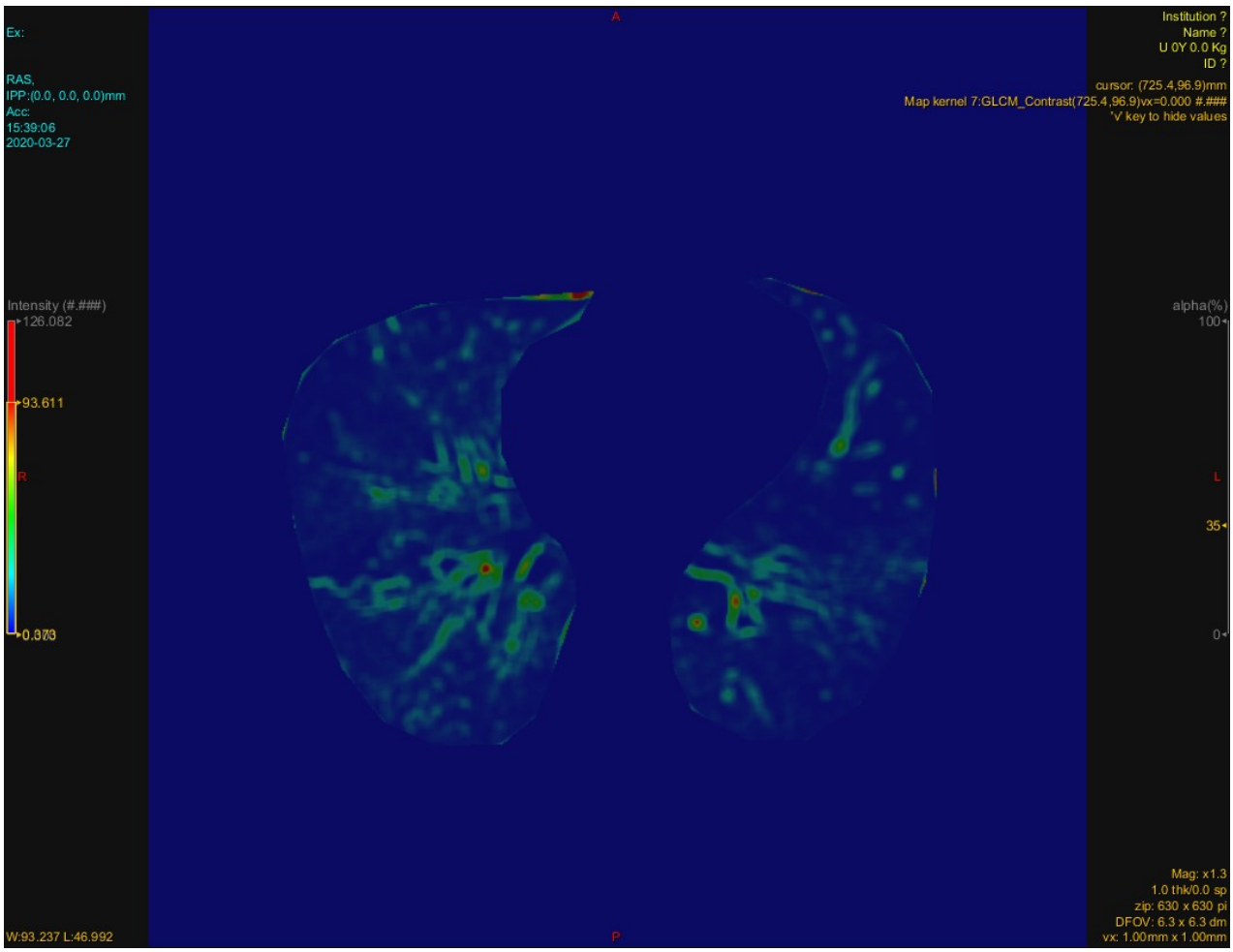
Ex:
RAS,
IPP:(0.0, 0.0, 0.0)mm
Acc:
15:39:06
2020-03-27
Intensity (#.###)
126.082
93.611
R
0.373
W:93.237 L:46.992
A
P
Institution ?
Name ?
U 0Y 0.0 Kg
ID ?
cursor: (725.4,96.9)mm
Map kernel 7:GLCM_Contrast(725.4,96.9)vx=0.000 #.###
'v' key to hide values
alpha(%)
100
L
35
0
Mag: x1.3
1.0 thk/0.0 sp
zip: 630 x 630 pi
DFOV: 6.3 x 6.3 dm
vx: 1.00mm x 1.00mm

•

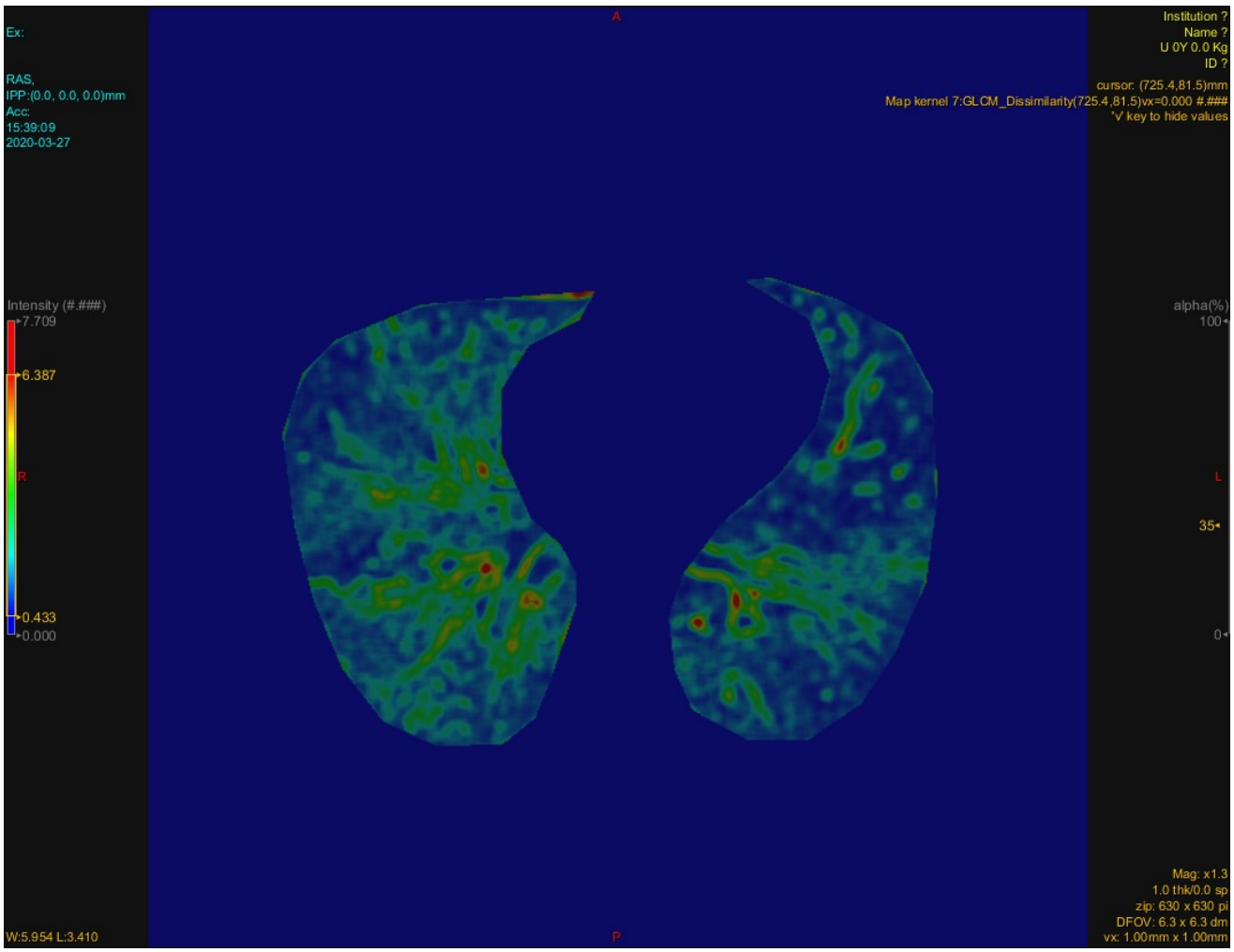
Ex:
RAS,
IPP:(0.0, 0.0, 0.0)mm
Acc:
15:39:09
2020-03-27
Intensity (#.###)
7.709
6.387
R
0.433
0.000
W:5.954 L:3.410
A
P
Institution ?
Name ?
U 0Y 0.0 Kg
ID ?
cursor: (725.4,81.5)mm
Map kernel 7:GLCM_Dissimilarity(725.4,81.5)vx=0.000 #.###
'v' key to hide values
alpha(%)
100
L
35
0
Mag: x1.3
1.0 thk/0.0 sp
zip: 630 x 630 pi
DFOV: 6.3 x 6.3 dm
vx: 1.00mm x 1.00mm

•

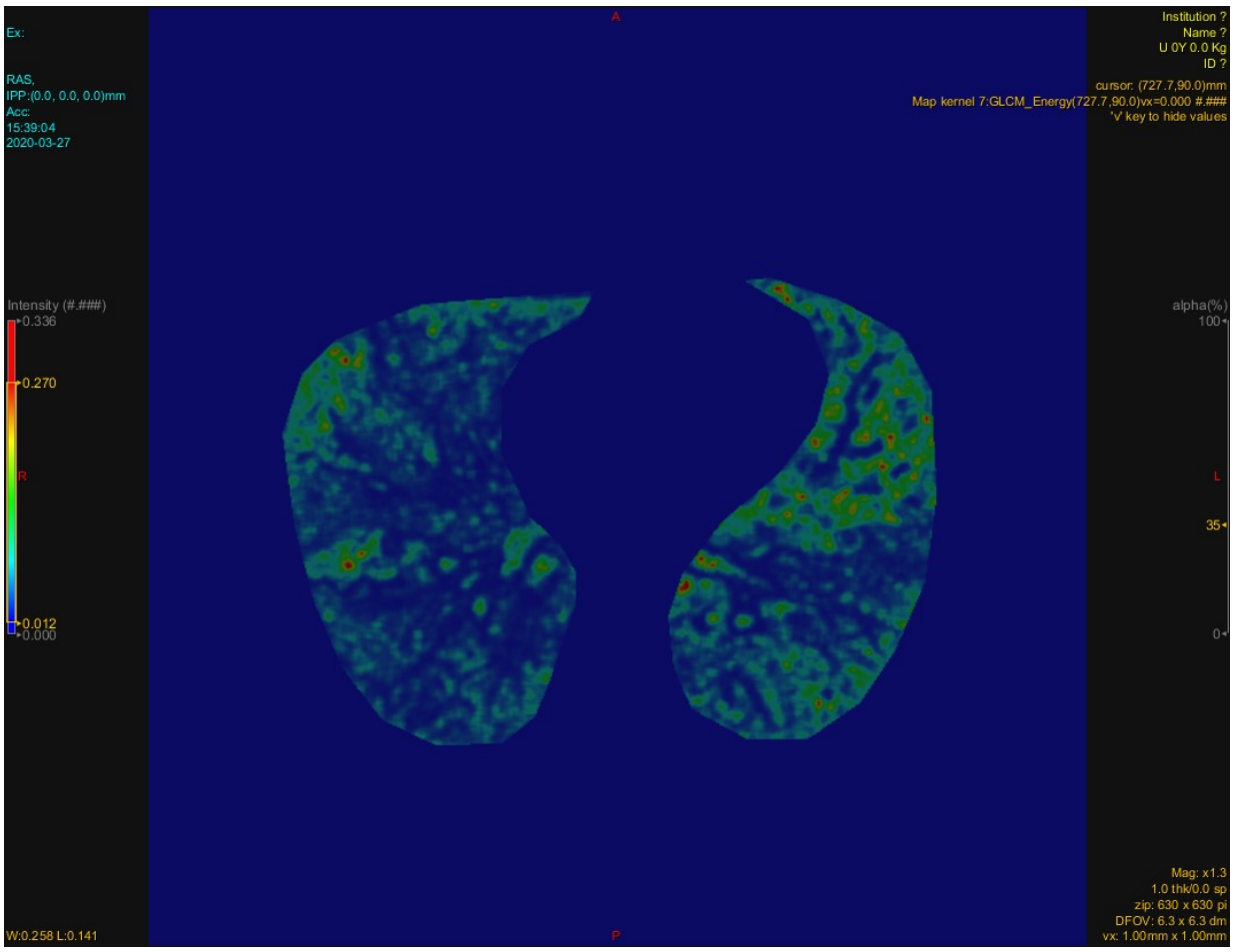
Ex:
RAS,
IPP:(0.0, 0.0, 0.0)mm
Acc:
15:39:04
2020-03-27
A
Institution ?
Name ?
U 0Y 0.0 Kg
ID ?
cursor: (727.7,90.0)mm
Map kernel 7:GLCM_Energy(727.7,90.0)vx=0.000 #.###
'v' key to hide values
Intensity (#.###)
0.336
0.270
R
0.012
0.000
alpha(%)
100
L
35
0
W:0.258 L:0.141
P
Mag: x1.3
1.0 thk/0.0 sp
zip: 630 x 630 pi
DFOV: 6.3 x 6.3 dm
vx: 1.00mm x 1.00mm

- 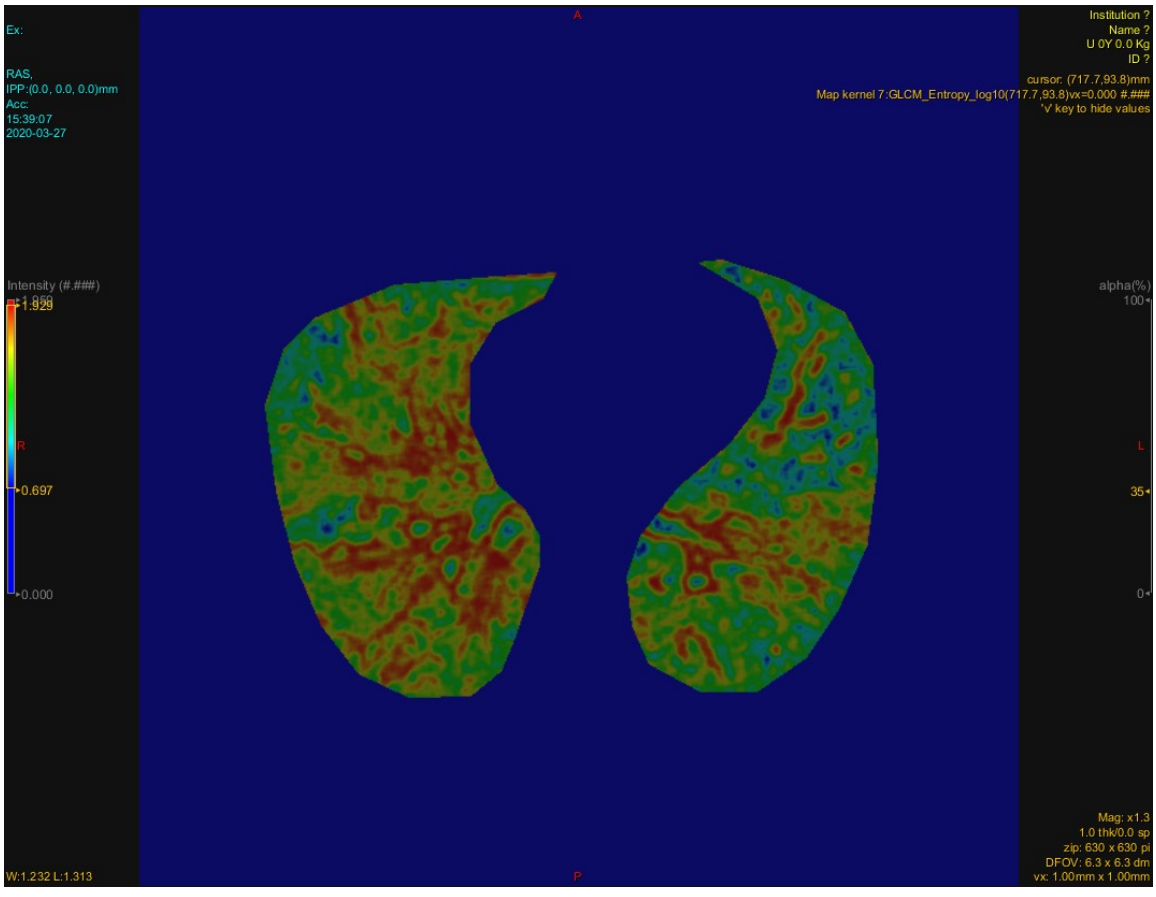
Ex:
RAS,
IPP:(0.0, 0.0, 0.0)mm
Acc:
15:39:07
2020-03-27
A
Institution ?
Name ?
U 0Y 0.0 Kg
ID ?
cursor: (717.7,93.8)mm
Map kernel 7:GLCM_Entropy_log10(717.7,93.8)vx=0.000 #.###
'v' key to hide values
Intensity (#.###)
1.929
R
0.697
0.000
alpha(%)
100
L
35
0
W:1.232 L:1.313
P
Mag: x1.3
1.0 thk/0.0 sp
zip: 630 x 630 pi
DFOV: 6.3 x 6.3 dm
vx: 1.00mm x 1.00mm

- 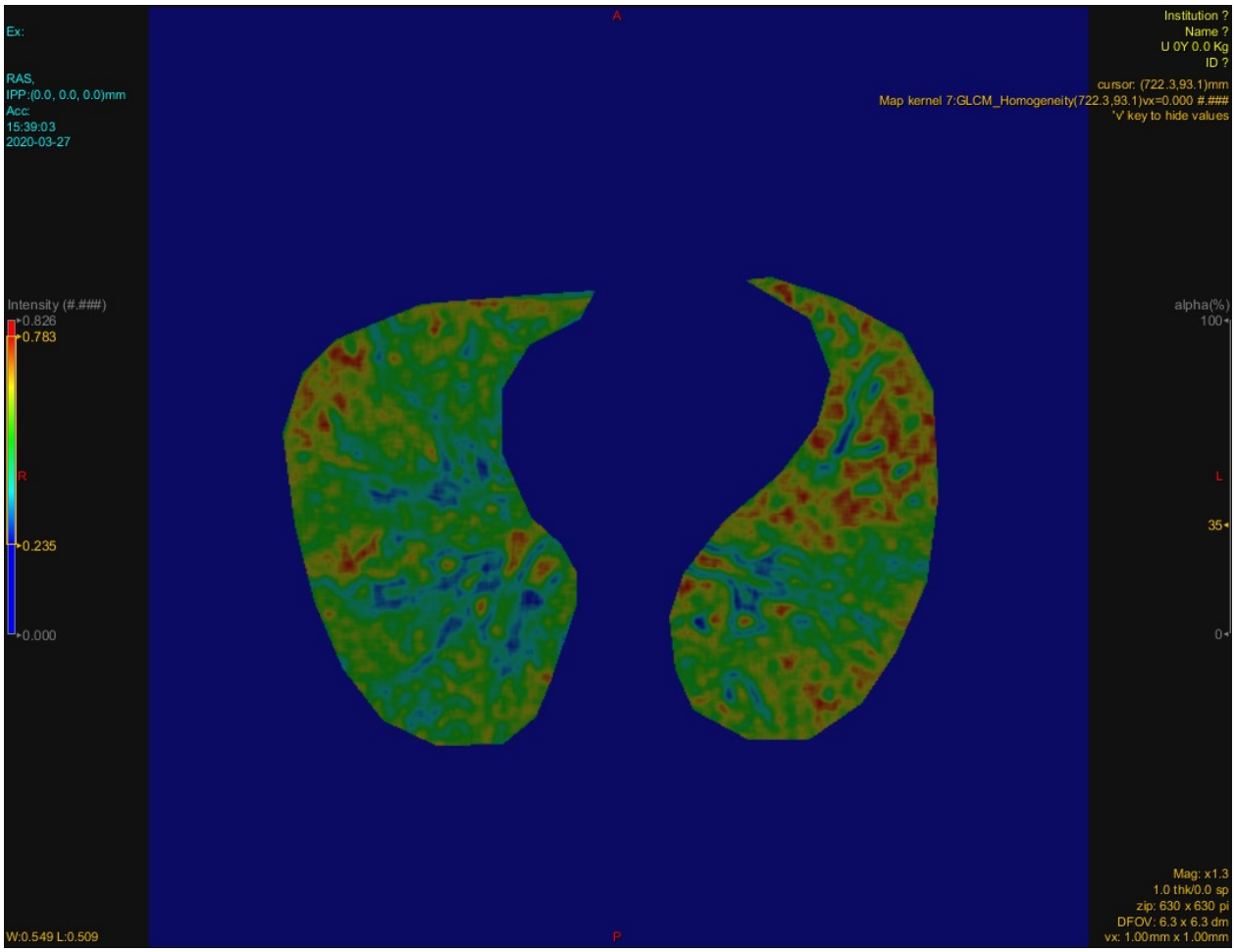
Ex:
RAS,
IPP:(0.0, 0.0, 0.0)mm
Acc:
15:39:03
2020-03-27
Intensity (#.###)
0.826
0.783
R
0.235
0.000
W:0.549 L:0.509
A
P
Institution ?
Name ?
U 0Y 0.0 Kg
ID ?
cursor: (722.3,93.1)mm
Map kernel 7:GLCM_Homogeneity(722.3,93.1)vx=0.000 #.###
'v' key to hide values
alpha(%)
100
L
35
0
Mag: x1.3
1.0 thk/0.0 sp
zip: 630 x 630 pi
DFOV: 6.3 x 6.3 dm
vx: 1.00mm x 1.00mm
-

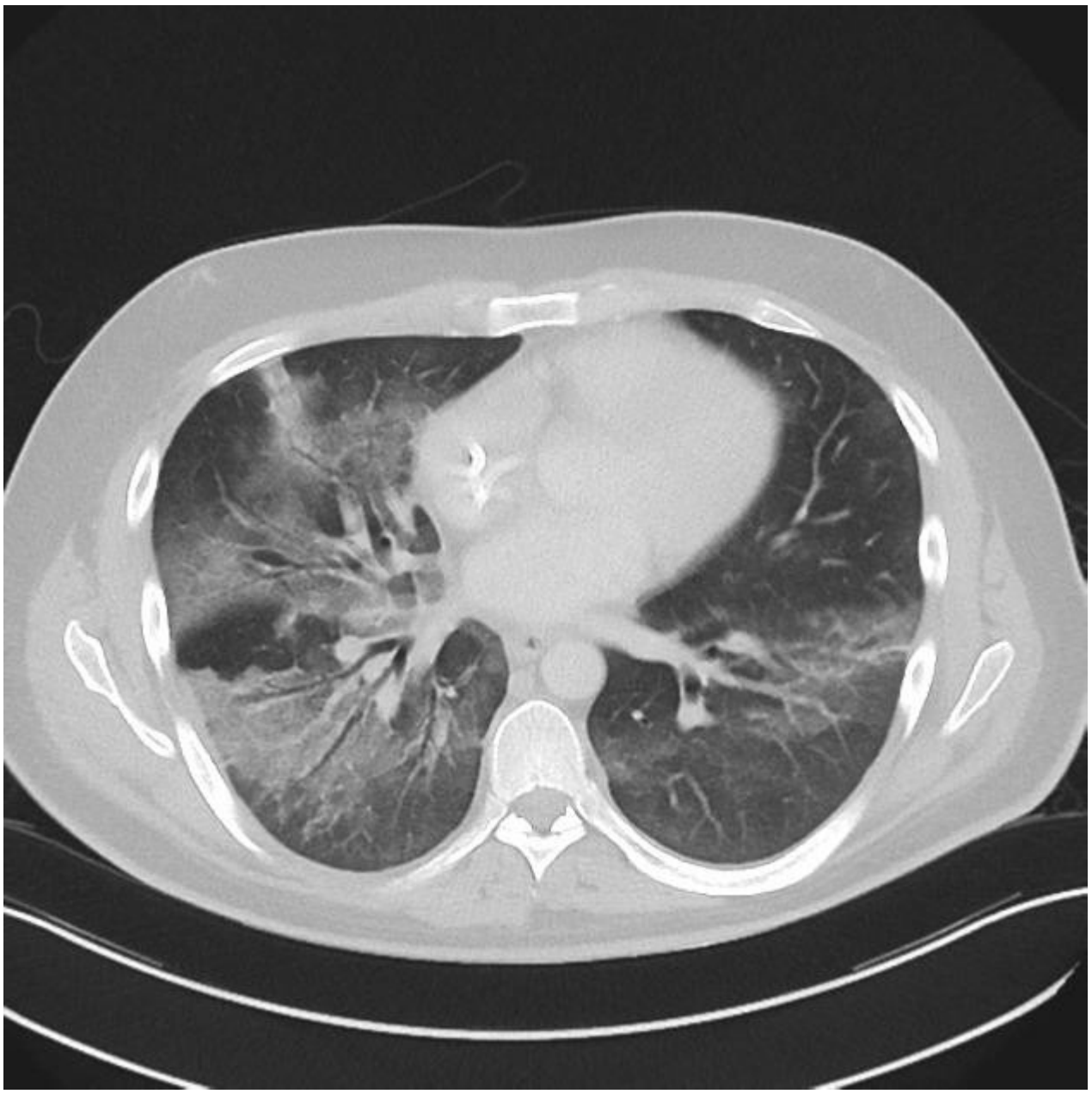

Polmonite cronica eosinofila: Le lesioni sono molto disomogenee con zone che presentano elevati valori degli indicatori di ordine (le porzioni più dense) nel contesto di un generale aumento della GLCM dissimilarità, entropia e contrasto.

caso: https://radiopaedia.org/cases/chronic-eosinophilic-pneumonia

-

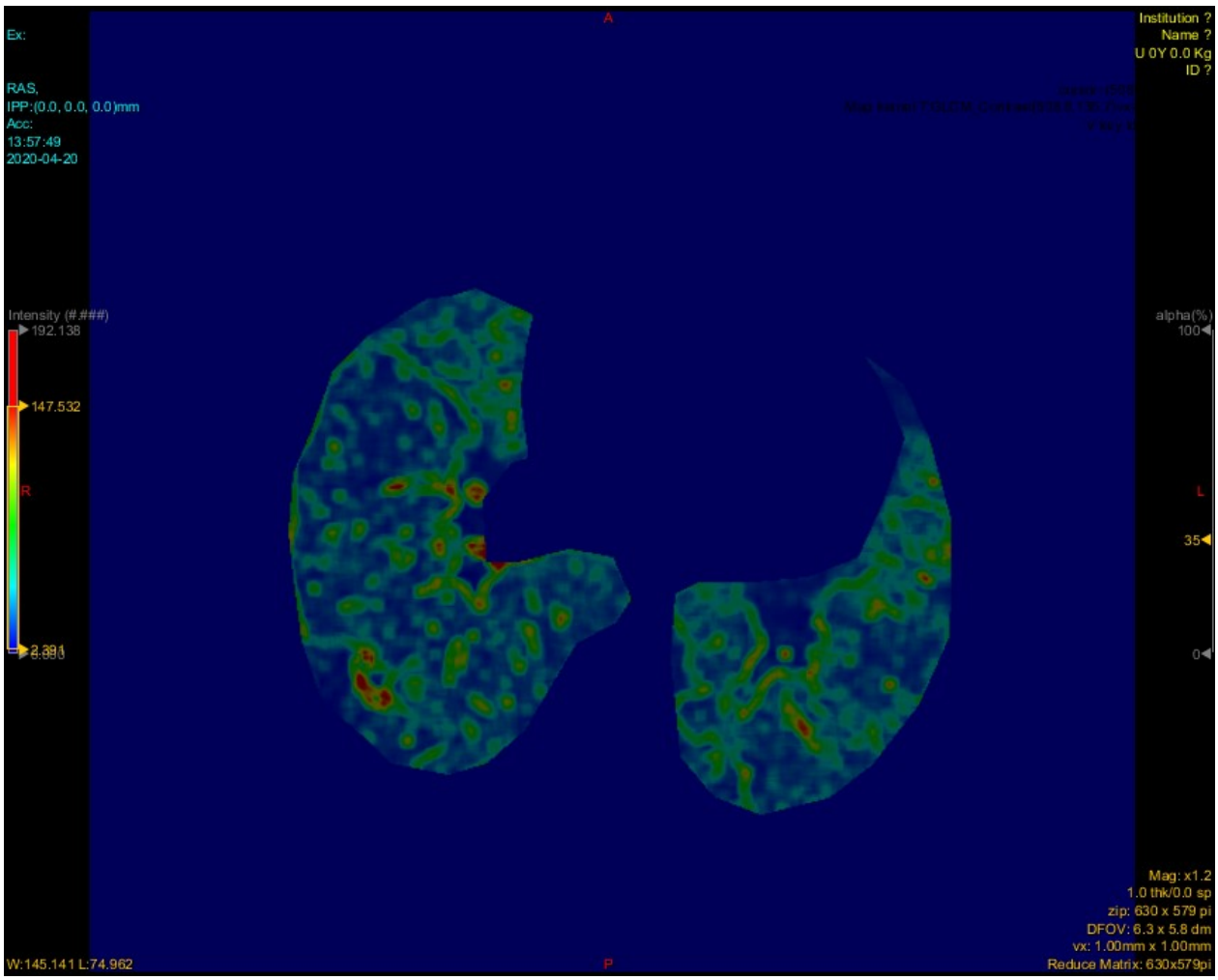
A
Ex:
RAS,
IPP:(0.0, 0.0, 0.0)mm
Acc:
13:57:49
2020-04-20
Institution ?
Name ?
U 0Y 0.0 Kg
ID ?
Intensity (#.###)
192.138
147.532
R
alpha(%)
100
L
35
0
Mag: x1.2
1.0 thk/0.0 sp
zip: 630 x 579 pi
DFOV: 6.3 x 5.8 dm
vx: 1.00mm x 1.00mm
Reduce Matrix: 630x579pi
W:145.141 L:74.962
P

•

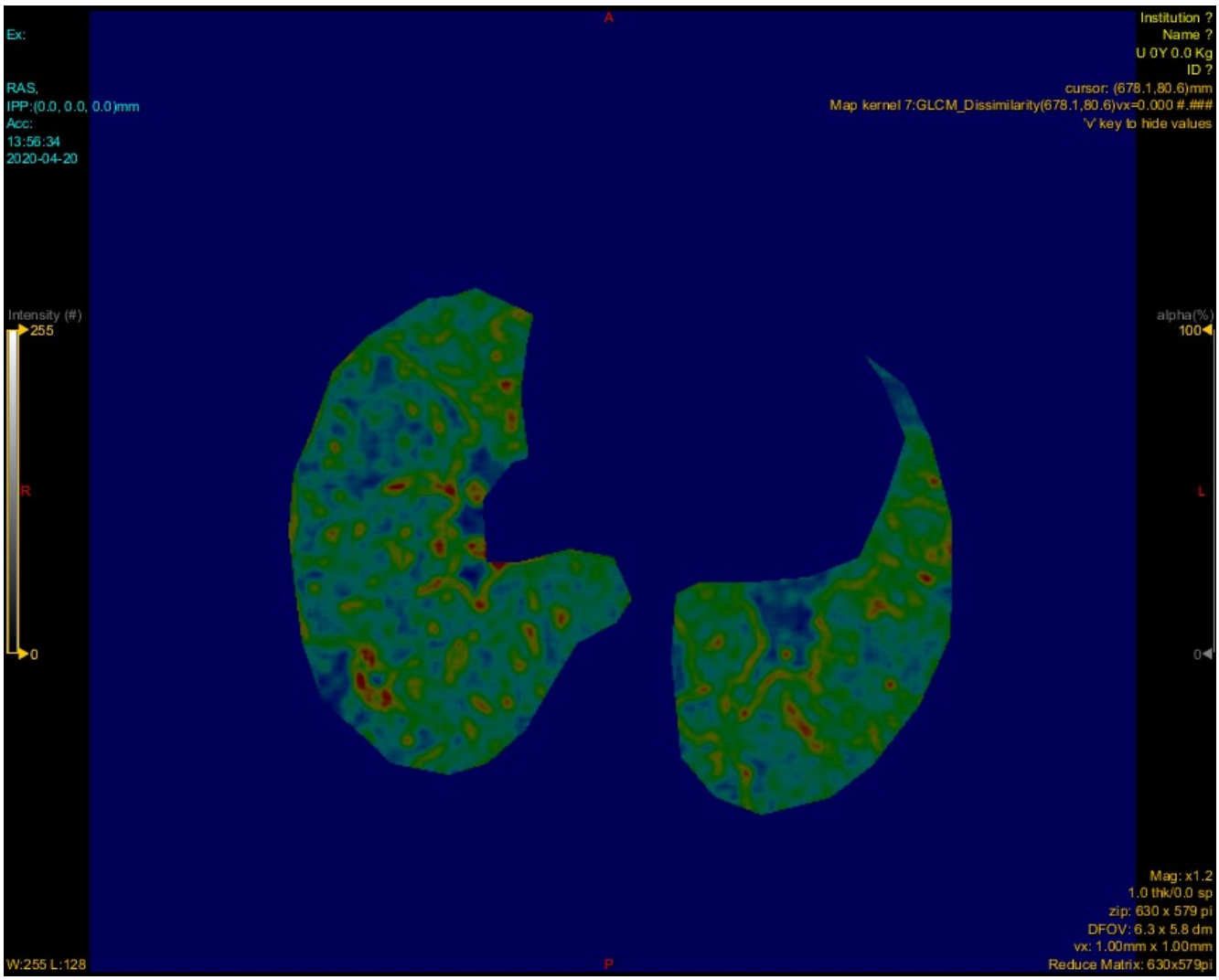
A
Ex:
RAS,
IPP:(0.0, 0.0, 0.0)mm
Acc:
13:56:34
2020-04-20
Institution ?
Name ?
U 0Y 0.0 Kg
ID ?
cursor: (678.1,80.6)mm
Map kernel 7:GLCM_Dissimilarity(678.1,80.6)vx=0.000 #.###
'v' key to hide values
Intensity (#)
255
R
0
alpha(%)
100
L
0
Mag: x1.2
1.0 thk/0.0 sp
zip: 630 x 579 pi
DFOV: 6.3 x 5.8 dm
vx: 1.00mm x 1.00mm
Reduce Matrix: 630x579pi
W:255 L:128
P

•

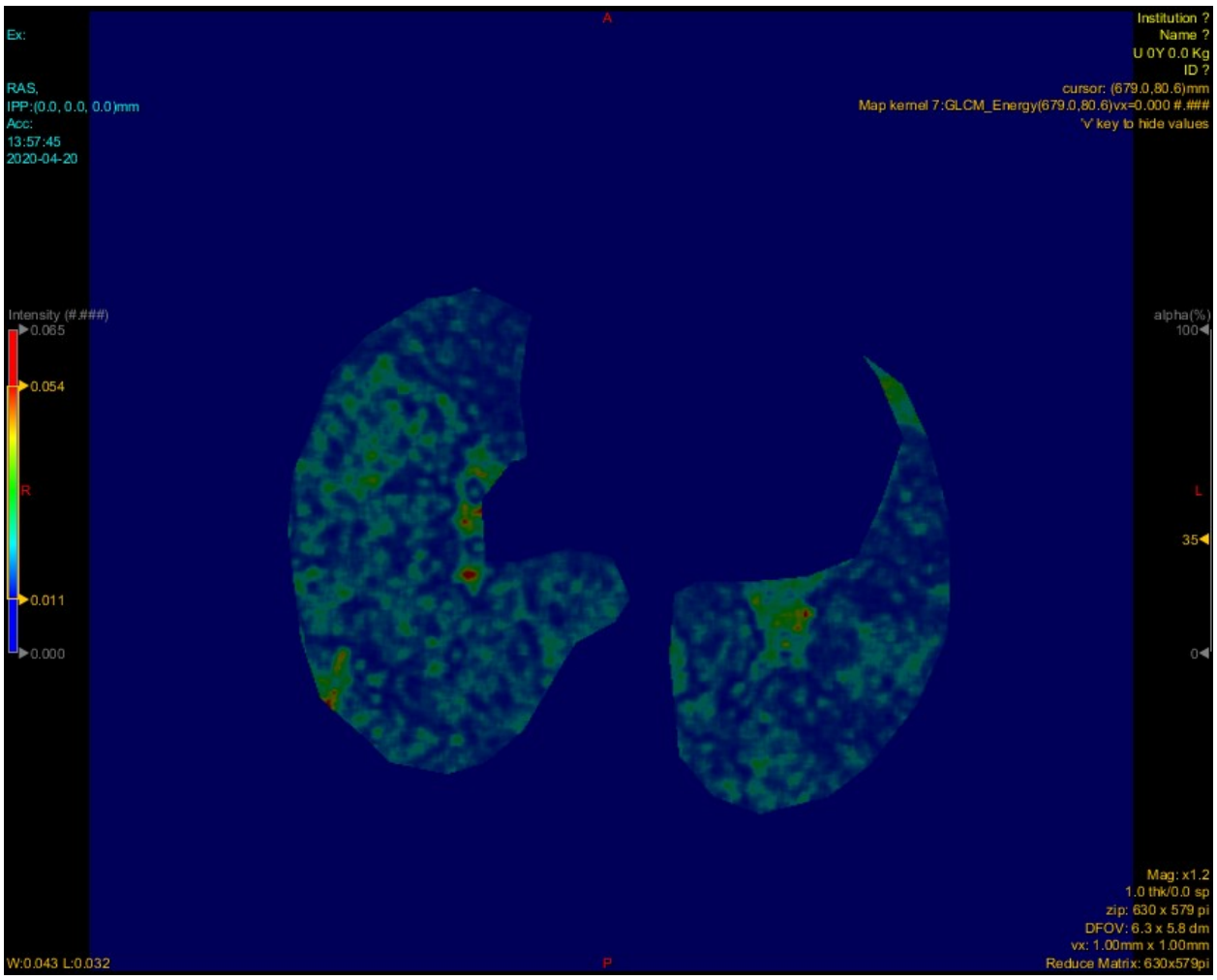
A
Ex:
RAS,
IPP:(0.0, 0.0, 0.0)mm
Acc:
13:57:45
2020-04-20
Institution ?
Name ?
U 0Y 0.0 Kg
ID ?
cursor: (679.0,80.6)mm
Map kernel 7:GLCM_Energy(679.0,80.6)vx=0.000 #.###
'v' key to hide values
Intensity (#.###)
0.065
0.054
R
0.011
0.000
alpha(%)
100
L
35
0
Mag: x1.2
1.0 thk/0.0 sp
zip: 630 x 579 pi
DFOV: 6.3 x 5.8 dm
vx: 1.00mm x 1.00mm
Reduce Matrix: 630x579pi
W:0.043 L:0.032
P

•

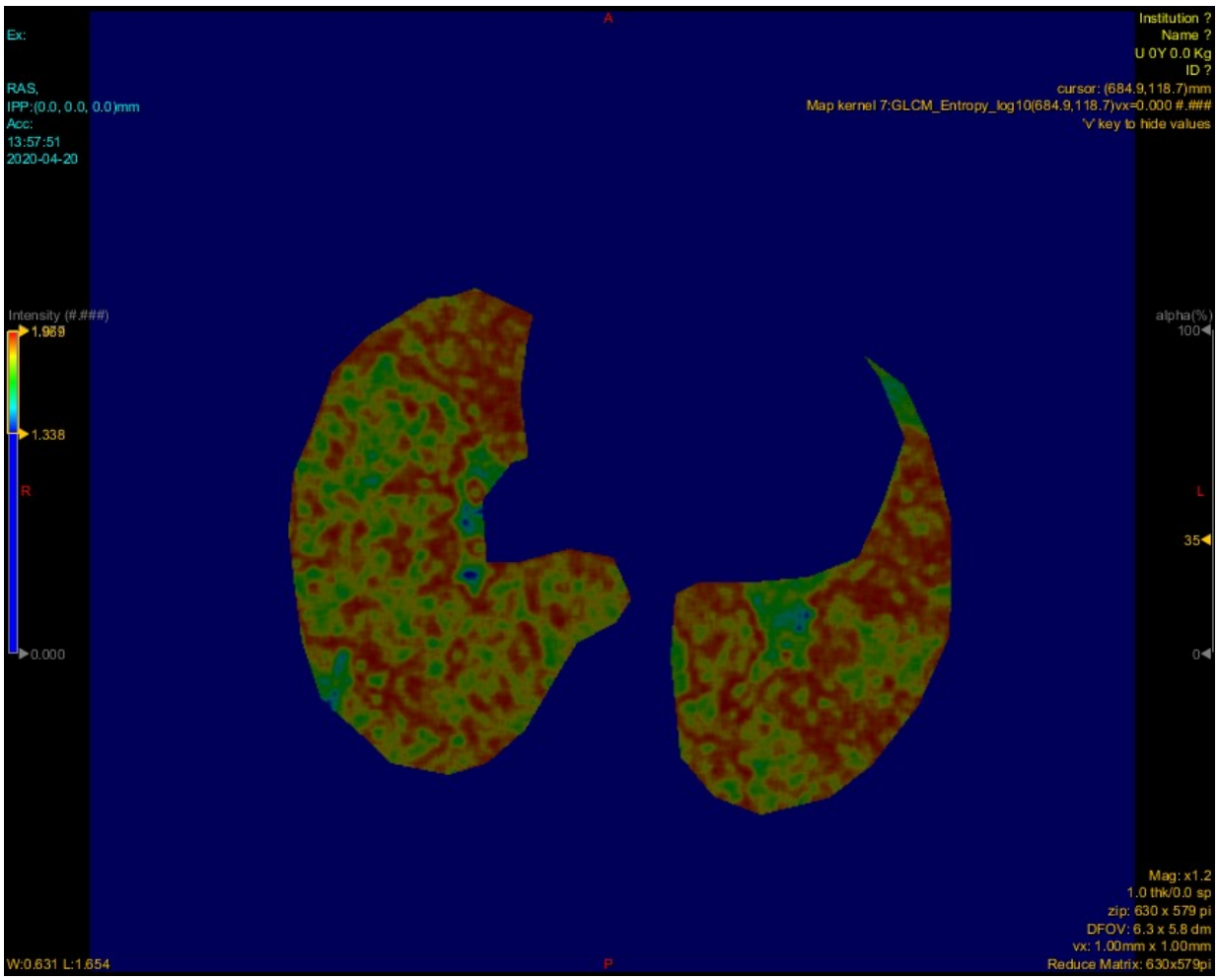
A
Ex:
RAS,
IPP:(0.0, 0.0, 0.0)mm
Acc:
13:57:51
2020-04-20
Institution ?
Name ?
U 0Y 0.0 Kg
ID ?
cursor: (684.9,118.7)mm
Map kernel 7:GLCM_Entropy_log10(684.9,118.7)vx=0.000 #.###
'v' key to hide values
Intensity (#.###)
1.969
1.338
R
0.000
alpha(%)
100
L
35
0
Mag: x1.2
1.0 thk/0.0 sp
zip: 630 x 579 pi
DFOV: 6.3 x 5.8 dm
vx: 1.00mm x 1.00mm
Reduce Matrix: 630x579pi
W:0.631 L:1.654
P

•

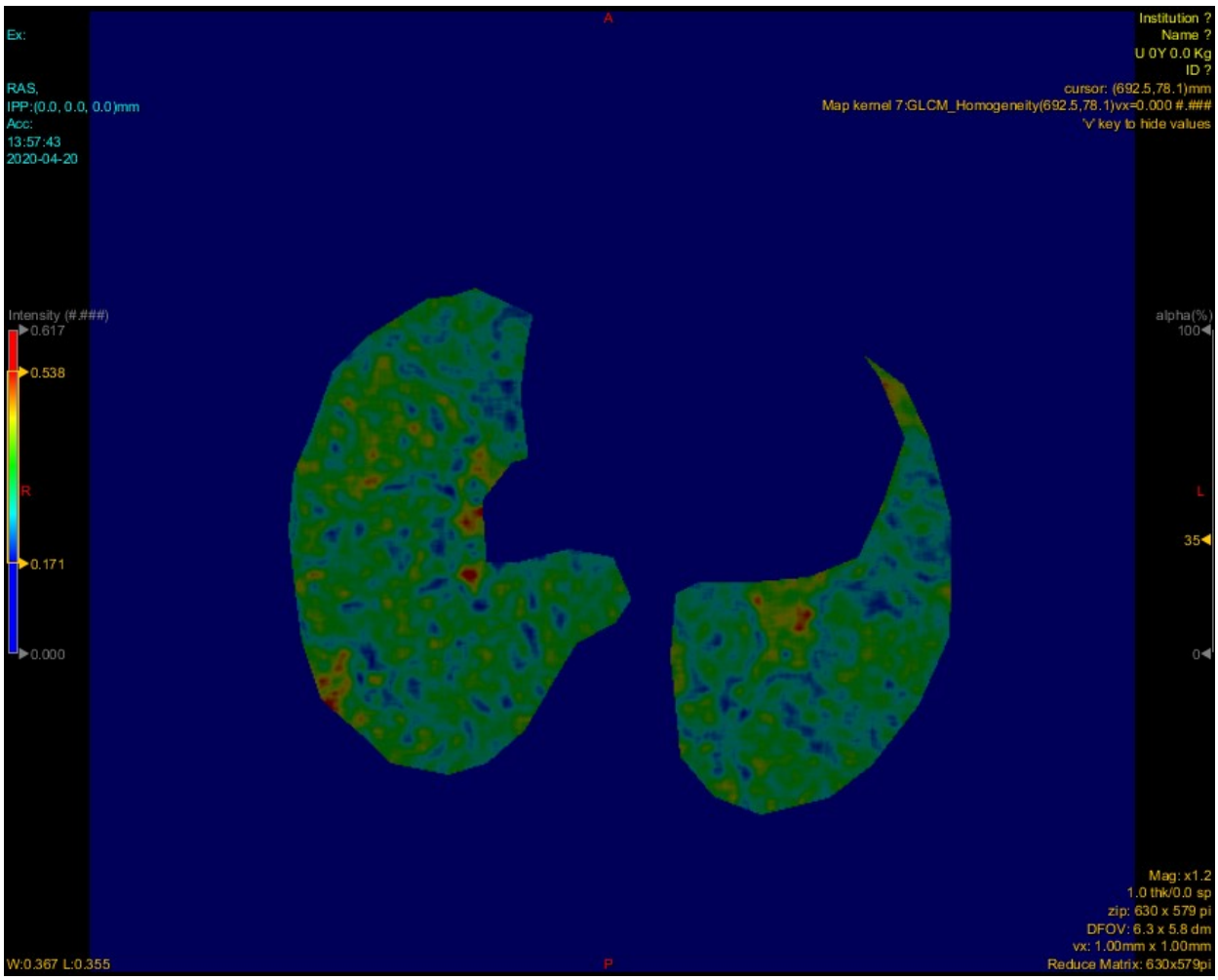
A
Ex:
RAS,
IPP:(0.0, 0.0, 0.0)mm
Acc:
13:57:43
2020-04-20
Institution ?
Name ?
U 0Y 0.0 Kg
ID ?
cursor: (692.5,78.1)mm
Map kernel 7:GLCM_Homogeneity(692.5,78.1)vx=0.000 #.###
'v' key to hide values
Intensity (#.###)
0.617
0.538
R
0.171
0.000
alpha(%)
100
L
35
0
Mag: x1.2
1.0 thk/0.0 sp
zip: 630 x 579 pi
DFOV: 6.3 x 5.8 dm
vx: 1.00mm x 1.00mm
Reduce Matrix: 630x579pi
W:0.367 L:0.355
P

•

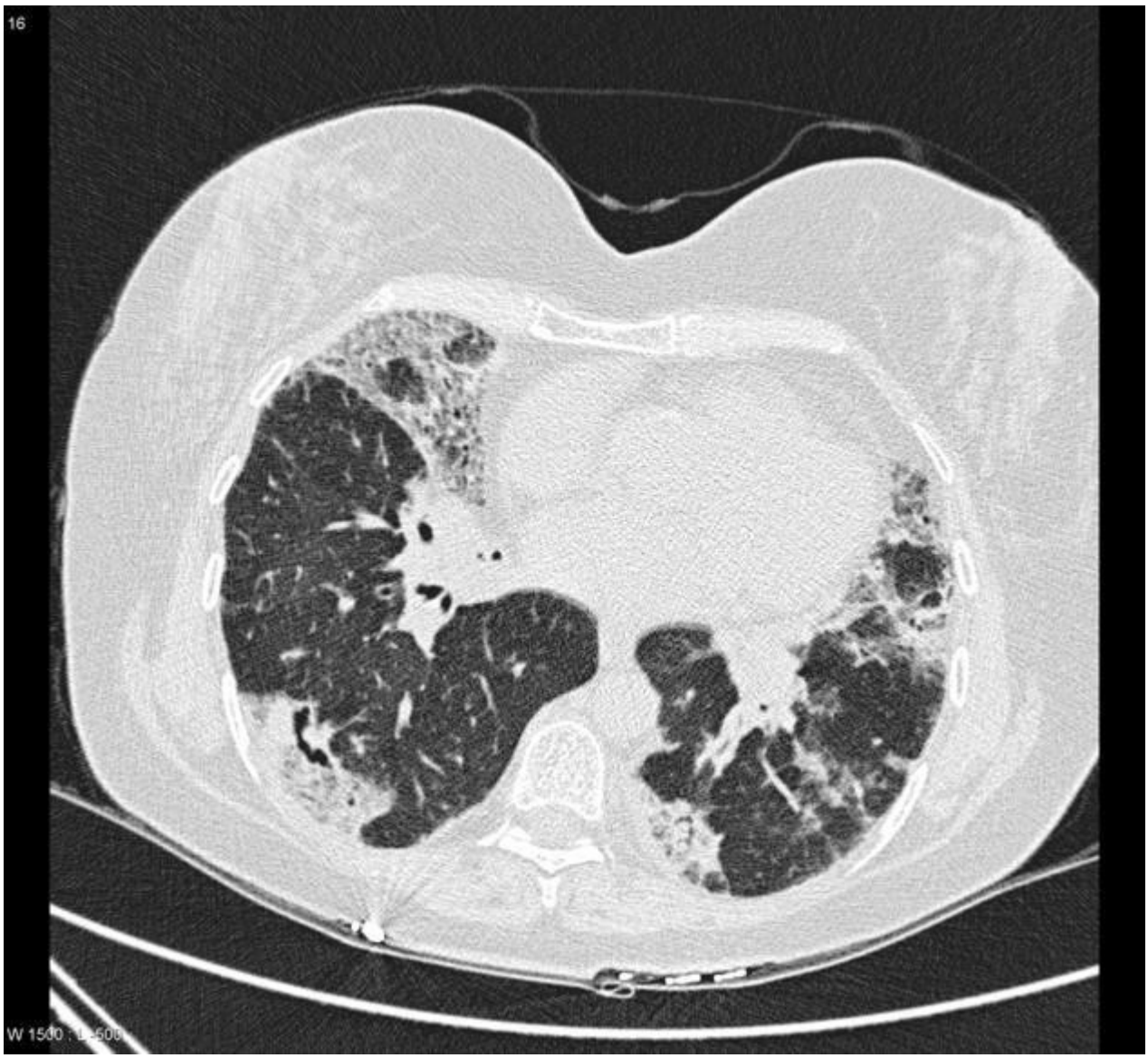

Edema polmonare cardiogeno: Nonostante il severo quadro TC in questo caso gli indicatori mostrano solo variazioni a livello del confine fra il versamento ed il parenchima.

caso: https://radiopaedia.org/cases/cardiogenic-pulmonary-oedema

-

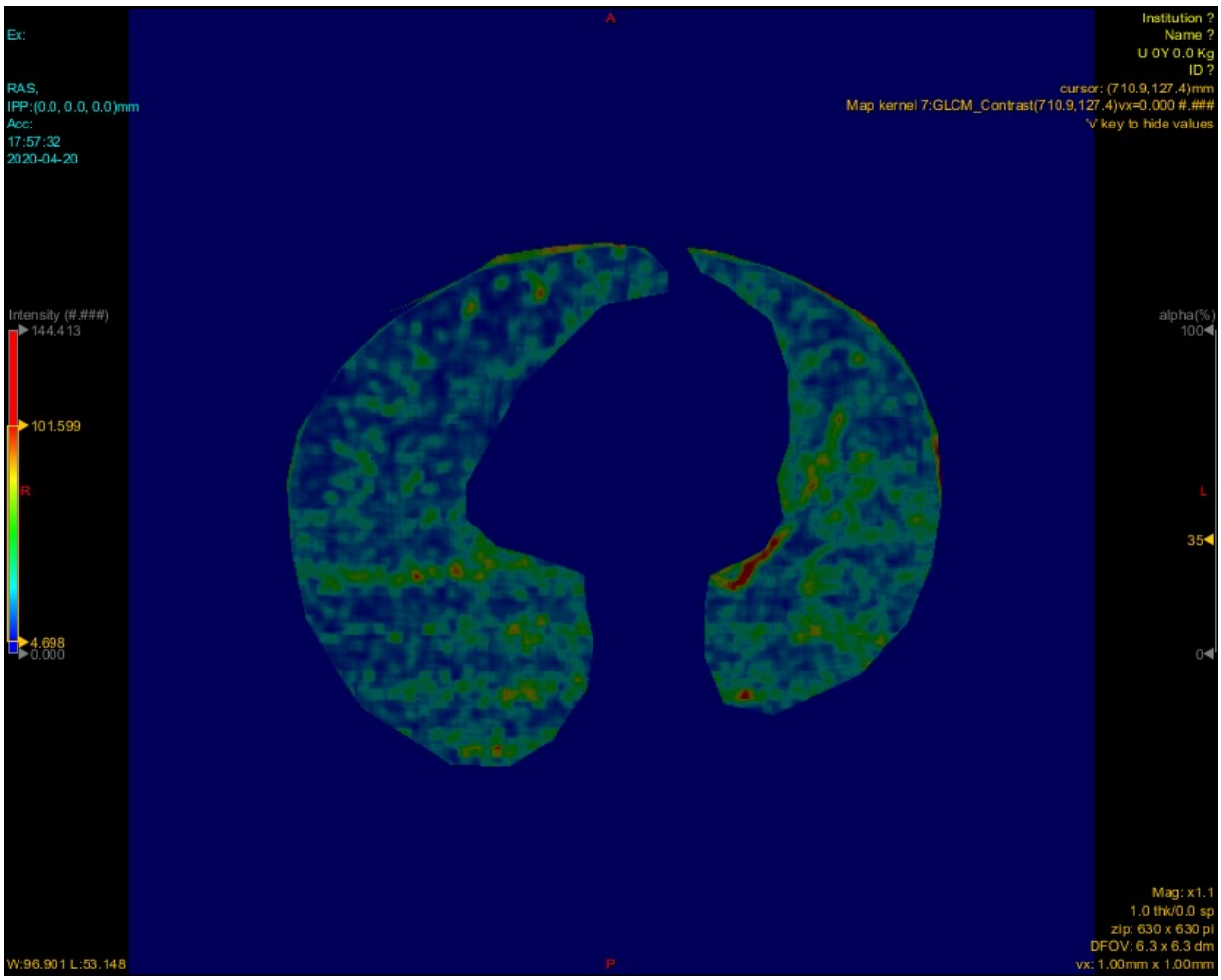
A
Ex:
RAS,
IPP:(0.0, 0.0, 0.0)mm
Acc:
17:57:32
2020-04-20
Intensity (#.###)
144.413
101.599
R
4.698
0.000
W:96.901 L:53.148
P
Institution ?
Name ?
U 0Y 0.0 Kg
ID ?
cursor: (710.9,127.4)mm
Map kernel 7:GLCM_Contrast(710.9,127.4)vx=0.000 #.###
'v' key to hide values
alpha(%)
100
L
35
0
Mag: x1.1
1.0 thk/0.0 sp
zip: 630 x 630 pi
DFOV: 6.3 x 6.3 dm
vx: 1.00mm x 1.00mm

•

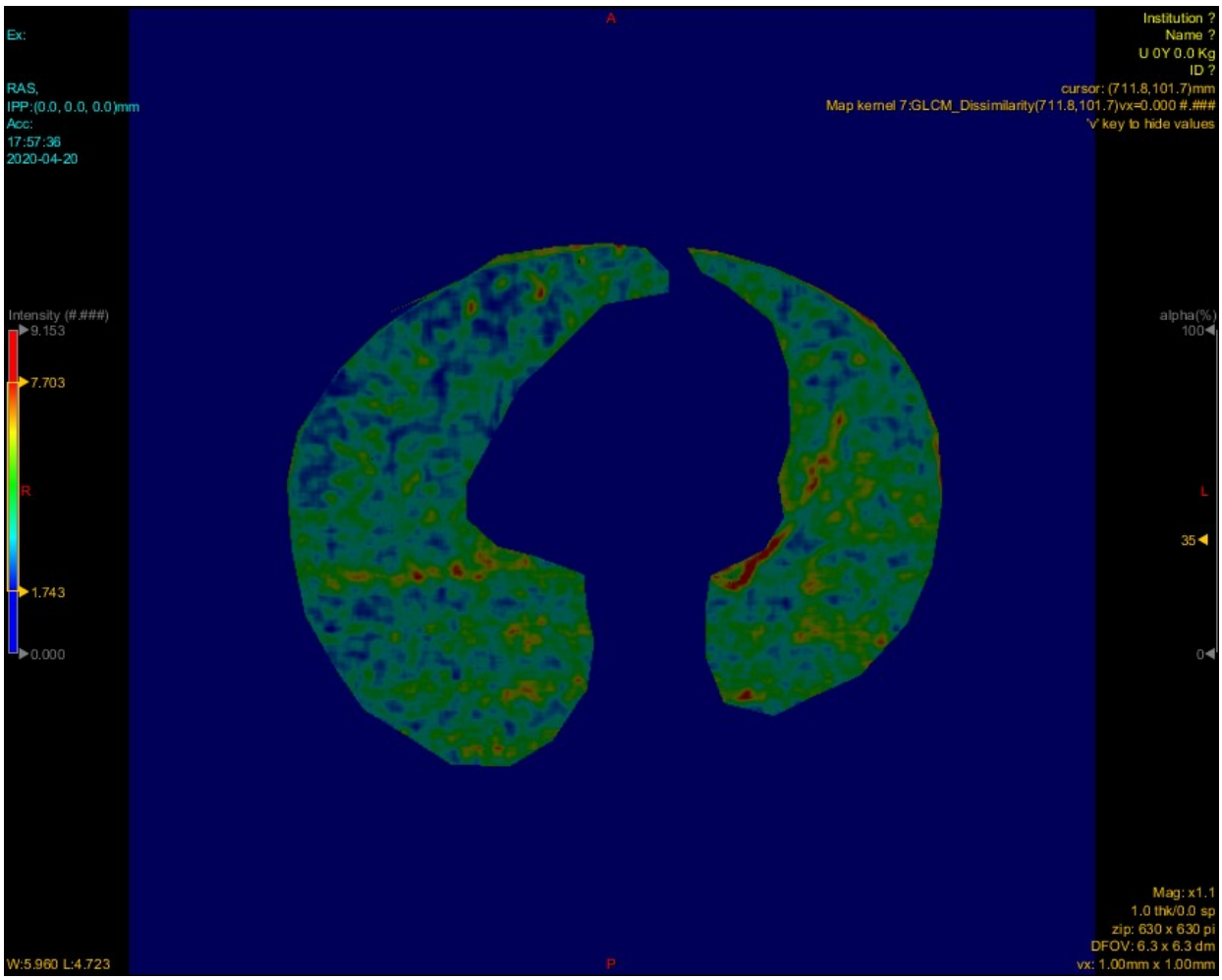
A
Ex:
RAS,
IPP:(0.0, 0.0, 0.0)mm
Acc:
17:57:36
2020-04-20
Institution ?
Name ?
U 0Y 0.0 Kg
ID ?
cursor: (711.8,101.7)mm
Map kernel 7:GLCM_Dissimilarity(711.8,101.7)vx=0.000 #.###
'v' key to hide values
Intensity (#.###)
9.153
7.703
R
1.743
0.000
alpha(%)
100
L
35
0
Mag: x1.1
1.0 thk/0.0 sp
zip: 630 x 630 pi
DFOV: 6.3 x 6.3 dm
vx: 1.00mm x 1.00mm
W:5.960 L:4.723
P

•

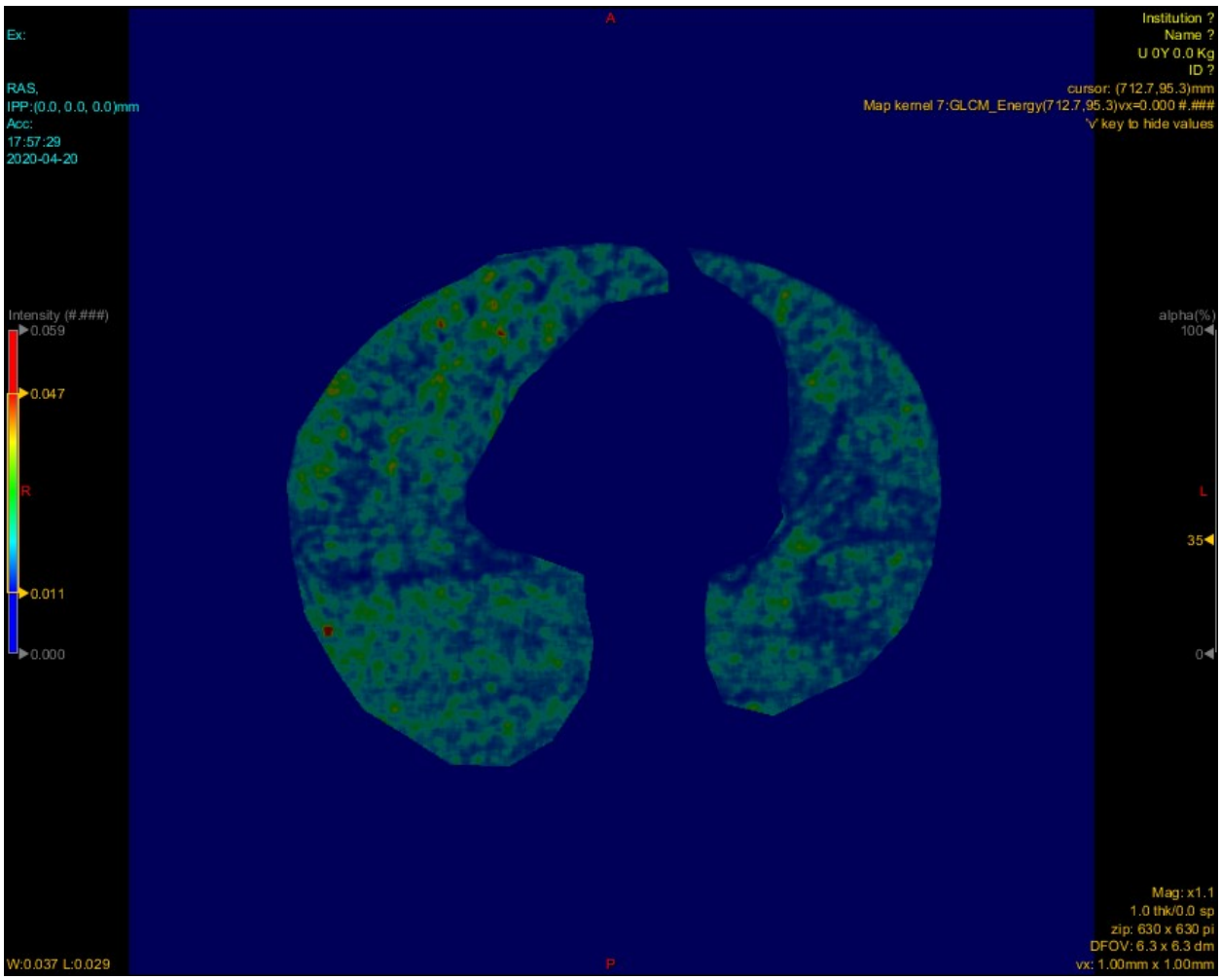
A
Ex:
RAS,
IPP:(0.0, 0.0, 0.0)mm
Acc:
17:57:29
2020-04-20
Institution ?
Name ?
U 0Y 0.0 Kg
ID ?
cursor: (712.7,95.3)mm
Map kernel 7:GLCM_Energy(712.7,95.3)vx=0.000 #.###
'v' key to hide values
Intensity (#.###)
0.059
0.047
R
0.011
0.000
alpha(%)
100
L
35
0
Mag: x1.1
1.0 thk/0.0 sp
zip: 630 x 630 pi
DFOV: 6.3 x 6.3 dm
vx: 1.00mm x 1.00mm
W:0.037 L:0.029
P

•

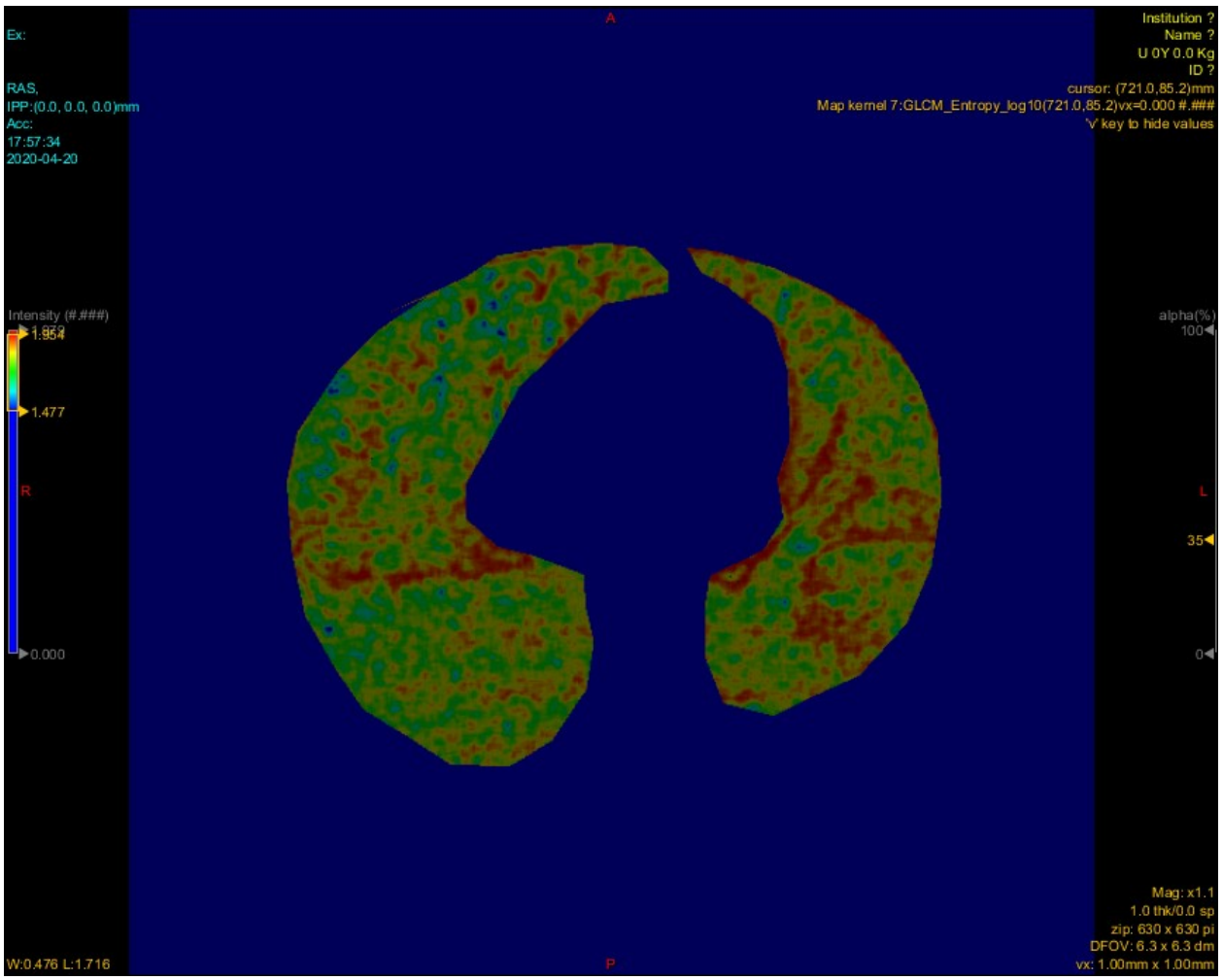
A
Ex:
RAS,
IPP:(0.0, 0.0, 0.0)mm
Acc:
17:57:34
2020-04-20
Institution ?
Name ?
U 0Y 0.0 Kg
ID ?
cursor: (721.0,85.2)mm
Map kernel 7:GLCM_Entropy_log10(721.0,85.2)vx=0.000 #.###
'v' key to hide values
Intensity (#.###)
1.954
1.477
R
0.000
alpha(%)
100
L
35
0
Mag: x1.1
1.0 thk/0.0 sp
zip: 630 x 630 pi
DFOV: 6.3 x 6.3 dm
vx: 1.00mm x 1.00mm
W:0.476 L:1.716
P

•

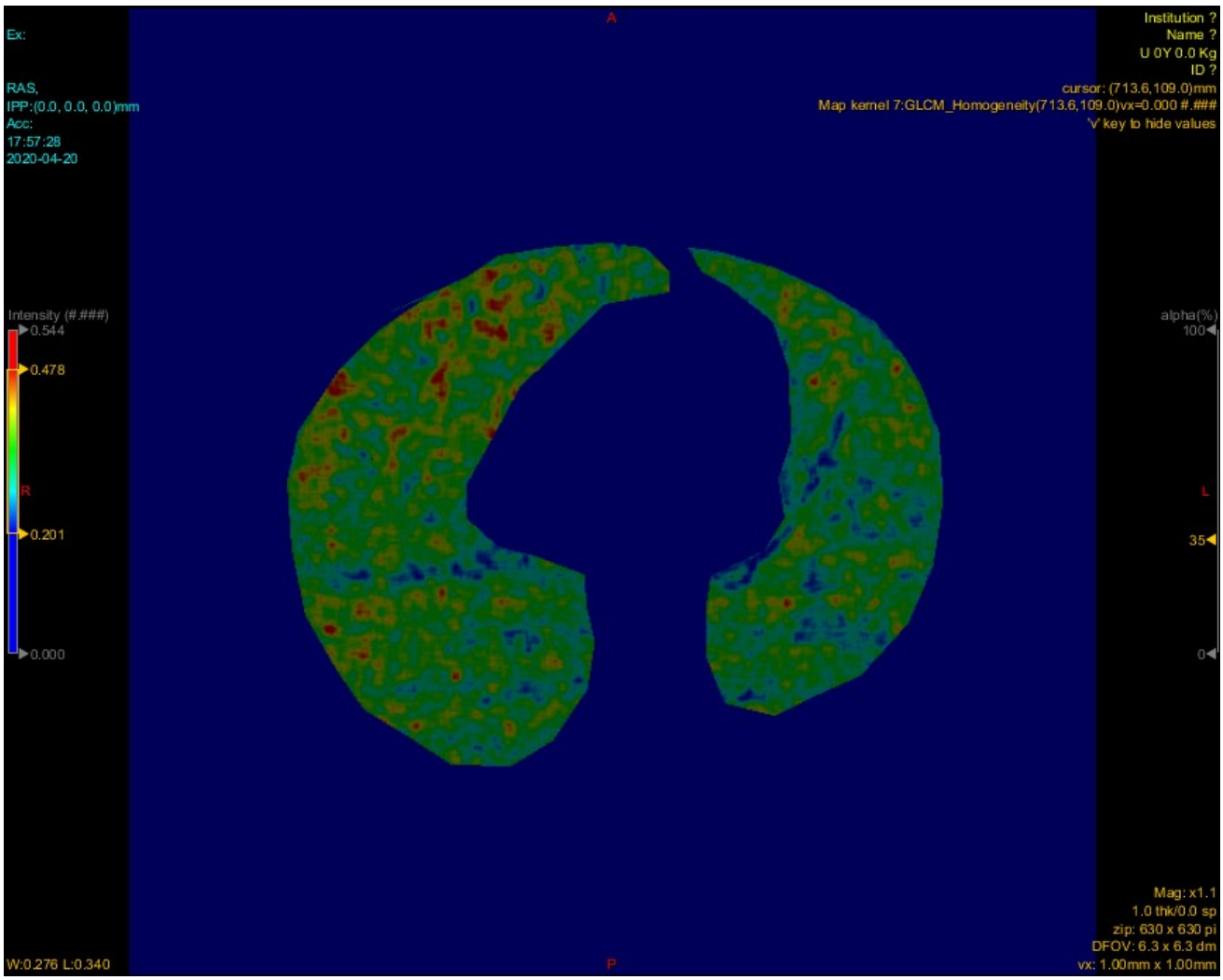
A
Ex:
RAS,
IPP:(0.0, 0.0, 0.0)mm
Acc:
17:57:28
2020-04-20
Institution ?
Name ?
U 0Y 0.0 Kg
ID ?
cursor: (713.6,109.0)mm
Map kernel 7:GLCM_Homogeneity(713.6,109.0)vx=0.000 #.###
'v' key to hide values
Intensity (#.###)
0.544
0.478
R
0.201
0.000
alpha(%)
100
L
35
0
Mag: x1.1
1.0 thk/0.0 sp
zip: 630 x 630 pi
DFOV: 6.3 x 6.3 dm
vx: 1.00mm x 1.00mm
W:0.276 L:0.340
P

•

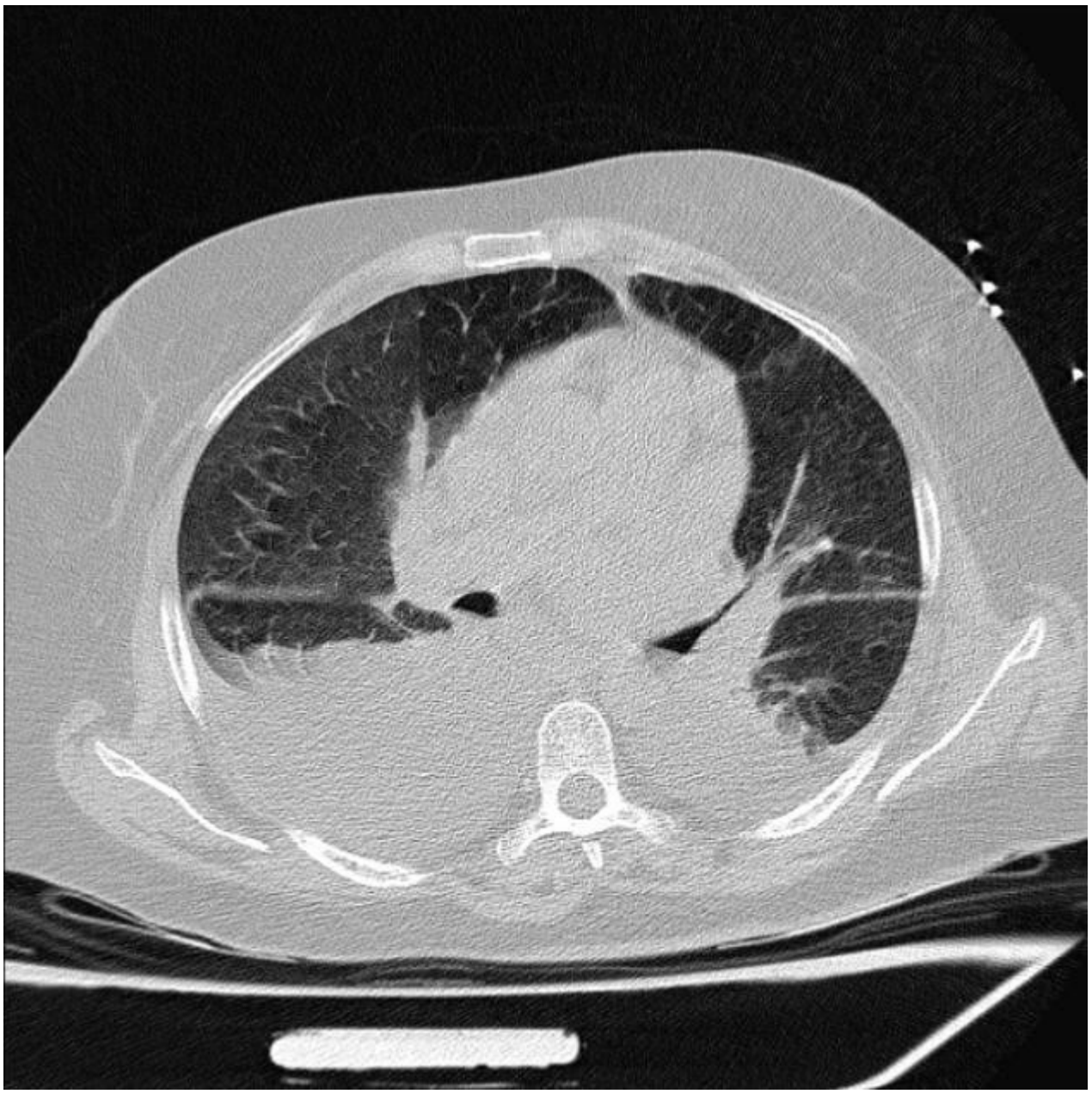

Artrite reumatoide: In questo caso la trama vascolare presenta valori di GLCM entropia, dissimilarità e contrasto molto elevati con aspetto "a stampo" sul parenchima, che appare lievemente iperintenso alla GLCM omogeneità.

-

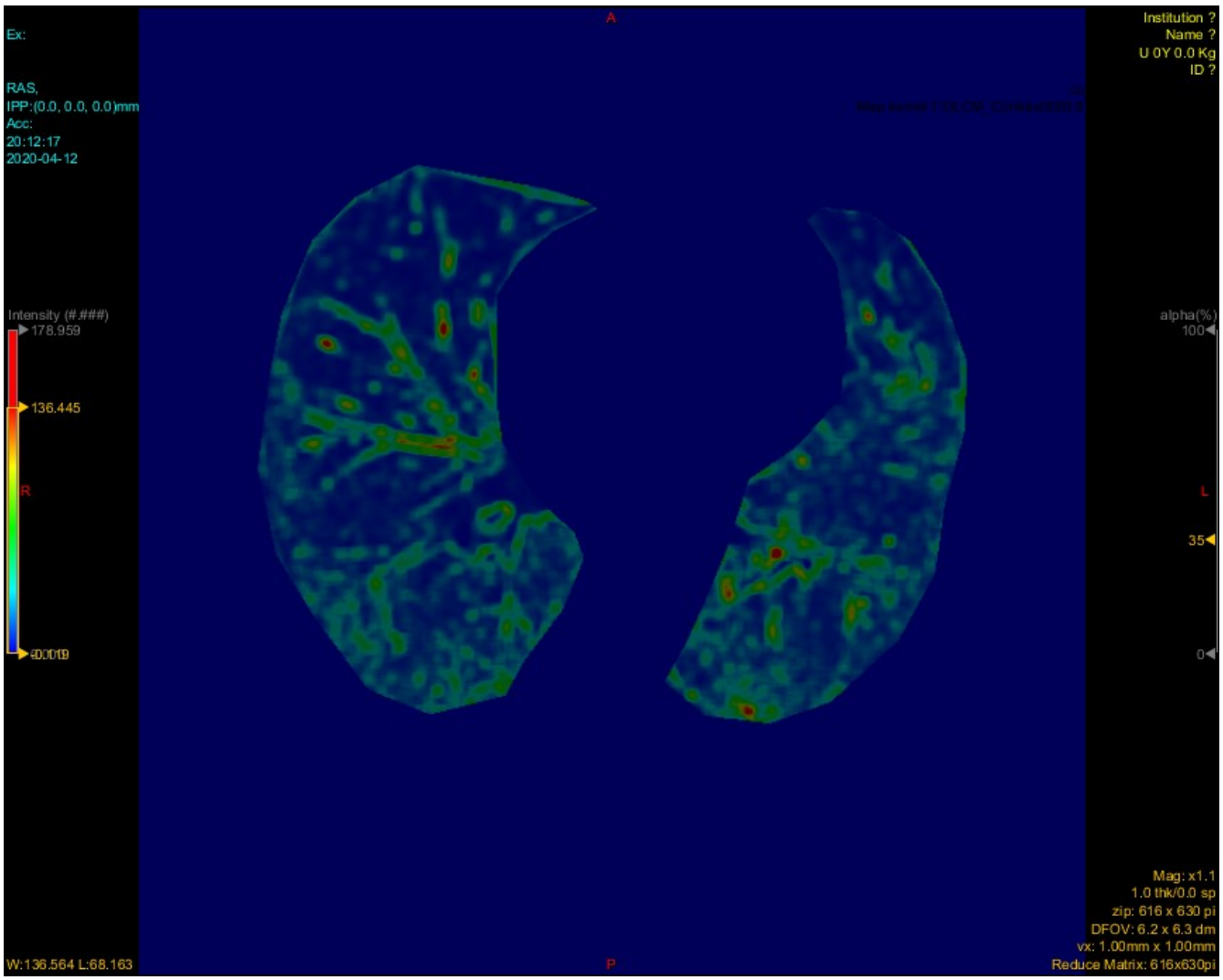
Ex:
RAS,
IPP:(0.0, 0.0, 0.0)mm
Acc:
20:12:17
2020-04-12
Intensity (#.###)
178.959
136.445
R
0.0019
W:136.564 L:68.163
A
P
Institution ?
Name ?
U 0Y 0.0 Kg
ID ?
alpha(%)
100
L
35
0
Mag: x1.1
1.0 thk/0.0 sp
zip: 616 x 630 pi
DFOV: 6.2 x 6.3 dm
vx: 1.00mm x 1.00mm
Reduce Matrix: 616x630pi

•

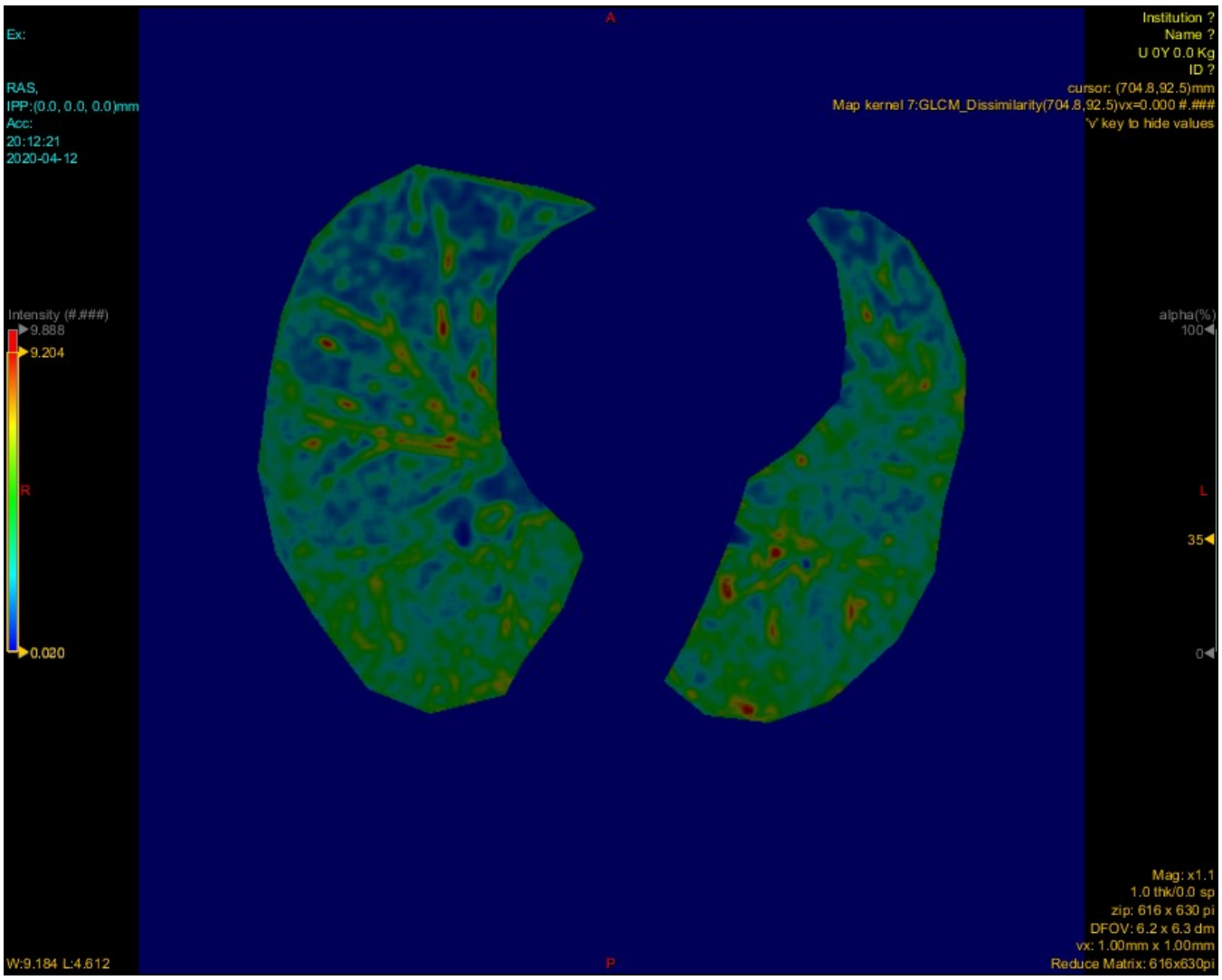
A
Ex:
RAS,
IPP:(0.0, 0.0, 0.0)mm
Acc:
20:12:21
2020-04-12
Institution ?
Name ?
U 0Y 0.0 Kg
ID ?
cursor: (704.8,92.5)mm
Map kernel 7:GLCM_Dissimilarity(704.8,92.5)vx=0.000 #.###
'v' key to hide values
Intensity (#.###)
9.888
9.204
R
0.020
alpha(%)
100
L
35
0
Mag: x1.1
1.0 thk/0.0 sp
zip: 616 x 630 pi
DFOV: 6.2 x 6.3 dm
vx: 1.00mm x 1.00mm
Reduce Matrix: 616x630pi
W:9.184 L:4.612
P

•

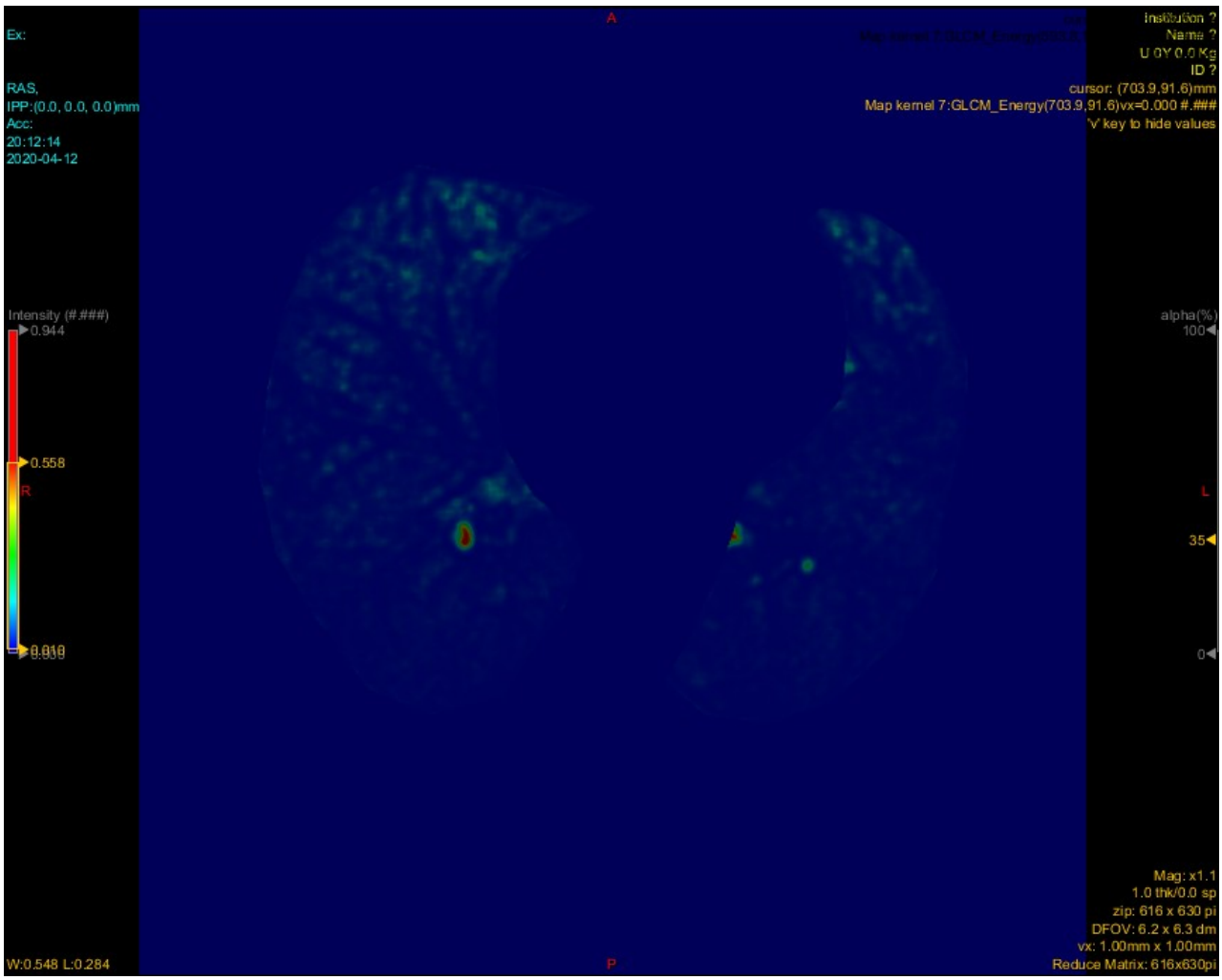
Ex:
RAS,
IPP:(0.0, 0.0, 0.0)mm
Acc:
20:12:14
2020-04-12
Intensity (#.###)
0.944
0.558
R
W:0.548 L:0.284
A
P
Institution ?
Name ?
ID ?
cursor: (703.9,91.6)mm
Map kernel 7:GLCM_Energy(703.9,91.6)vx=0.000 #.###
'v' key to hide values
alpha(%)
100
L
35
0
Mag: x1.1
1.0 thk/0.0 sp
zip: 616 x 630 pi
DFOV: 6.2 x 6.3 dm
vx: 1.00mm x 1.00mm
Reduce Matrix: 616x630pi

•

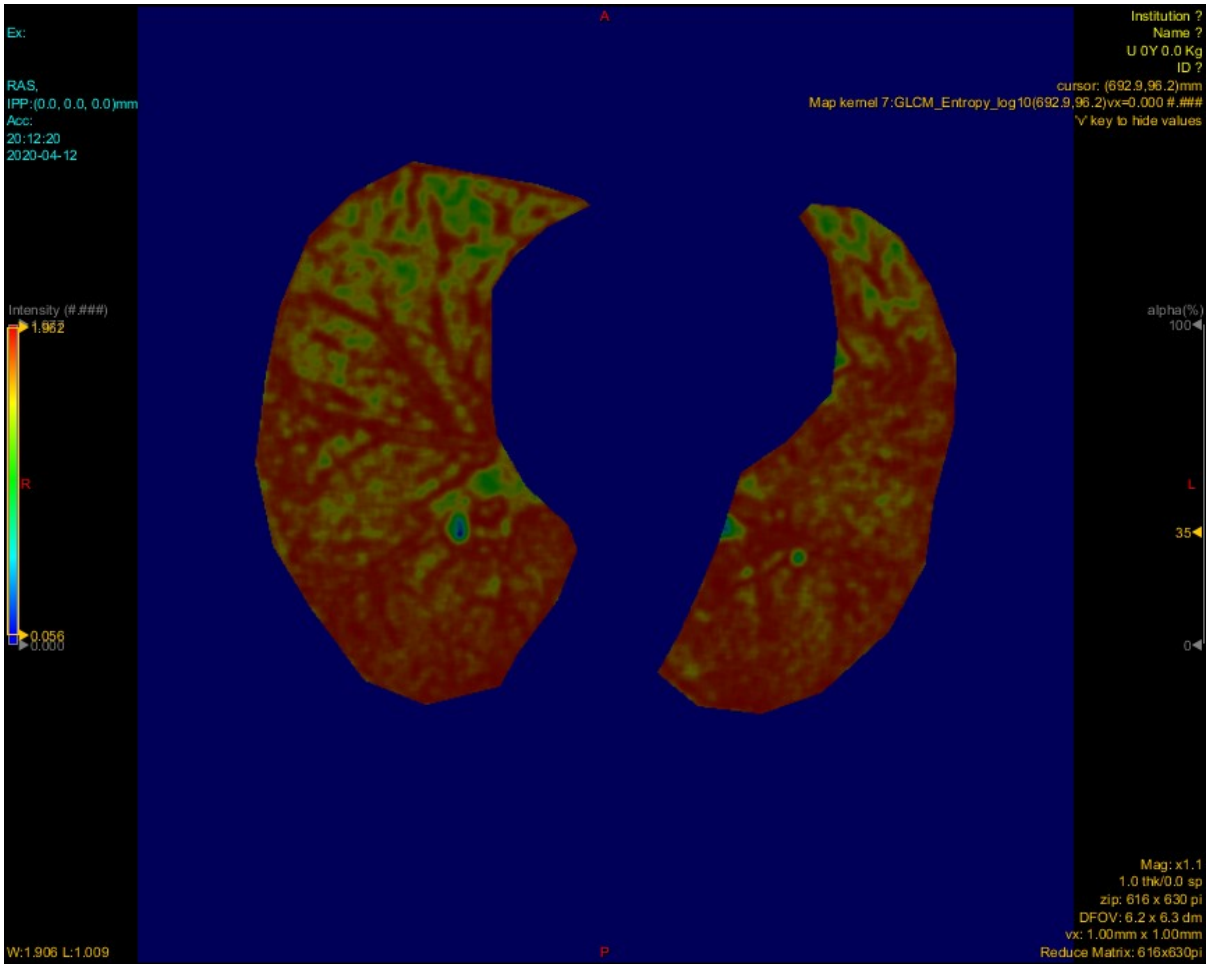
A
Ex:
RAS,
IPP:(0.0, 0.0, 0.0)mm
Acc:
20:12:20
2020-04-12
Institution ?
Name ?
U 0Y 0.0 Kg
ID ?
cursor: (692.9,96.2)mm
Map kernel 7:GLCM_Entropy_log10(692.9,96.2)vx=0.000 #.###
'v' key to hide values
Intensity (#.###)
1.962
R
0.056
0.000
alpha(%)
100
L
35
0
W:1.906 L:1.009
P
Mag: x1.1
1.0 thk/0.0 sp
zip: 616 x 630 pi
DFOV: 6.2 x 6.3 dm
vx: 1.00mm x 1.00mm
Reduce Matrix: 616x630pi

•

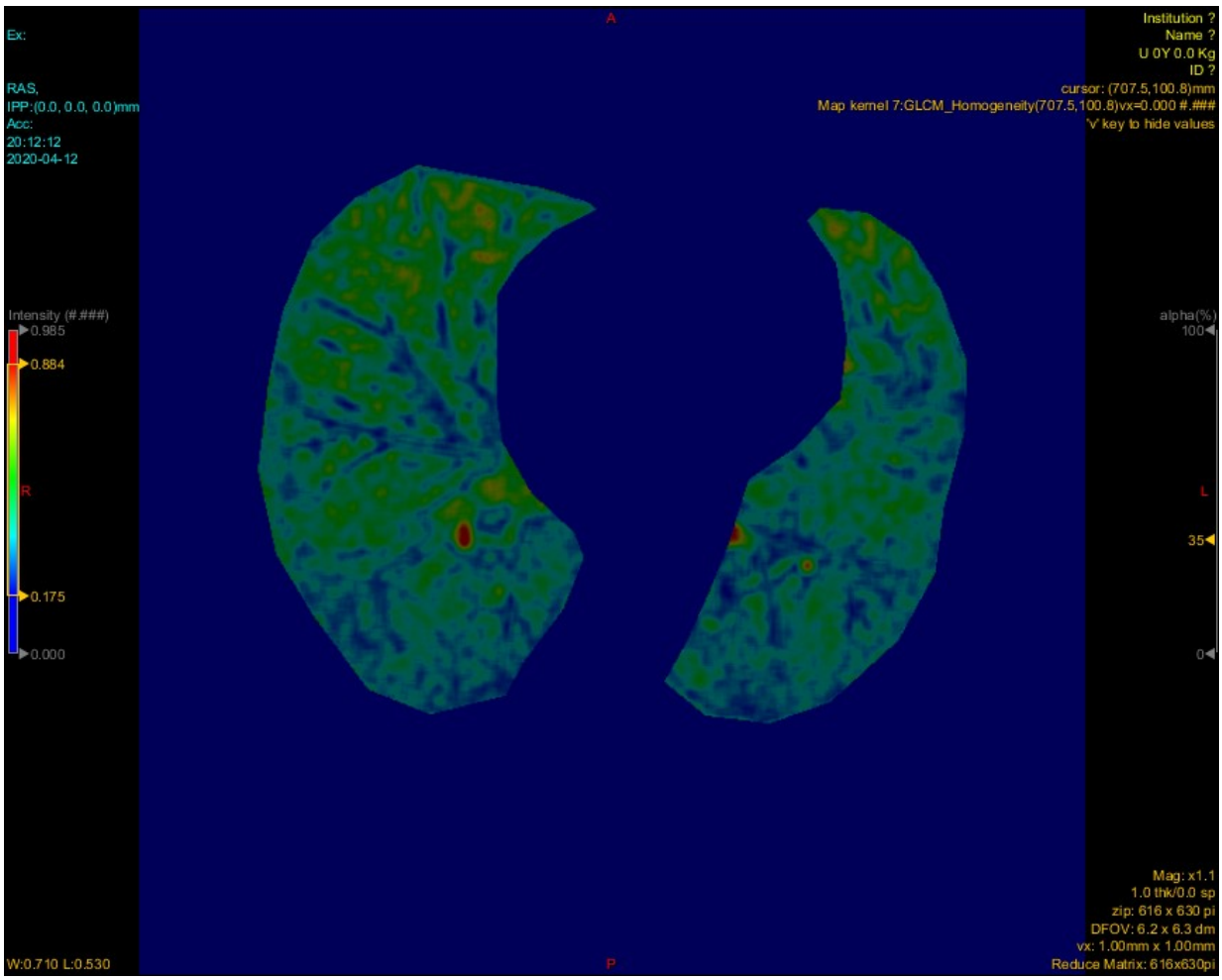
A
Ex:
RAS,
IPP:(0.0, 0.0, 0.0)mm
Acc:
20:12:12
2020-04-12
Institution ?
Name ?
U 0Y 0.0 Kg
ID ?
cursor: (707.5,100.8)mm
Map kernel 7:GLCM_Homogeneity(707.5,100.8)vx=0.000 #.###
'v' key to hide values
Intensity (#.###)
0.985
0.884
R
0.175
0.000
alpha(%)
100
L
35
0
Mag: x1.1
1.0 thk/0.0 sp
zip: 616 x 630 pi
DFOV: 6.2 x 6.3 dm
vx: 1.00mm x 1.00mm
Reduce Matrix: 616x630pi
W:0.710 L:0.530
P

•

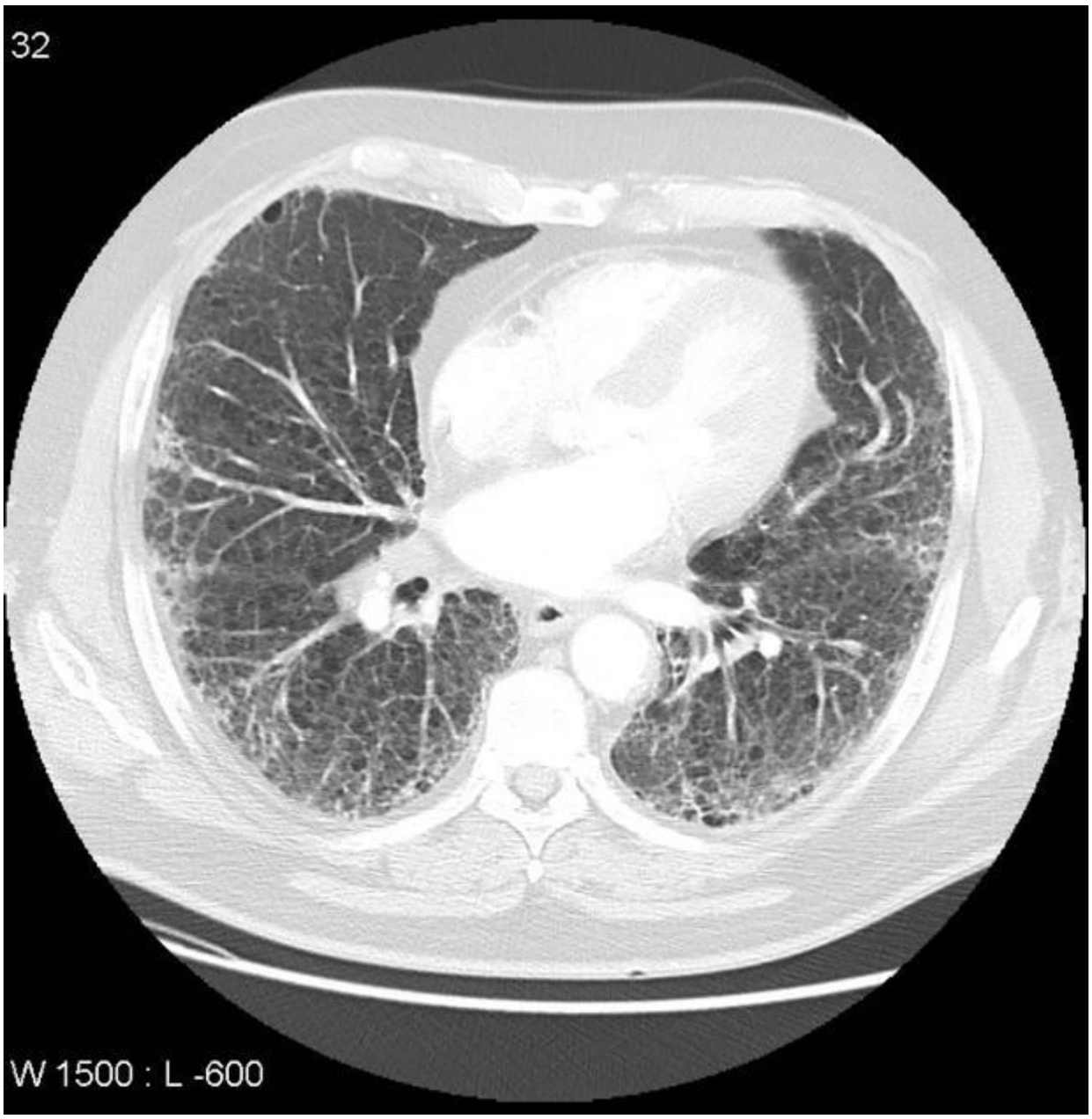

Polmonite nonspecifica interstiziale: Il quadro è simile a quello dell'atrite reumatoide, ma con lesioni vascolari meno intense alla GLCM entropia, dissimilarità e contrasto

caso: https://radiopaedia.org/cases/non-specific-interstitial-pneumonitis-secondary-to-connective-tissue-disease-1?lang=us

-

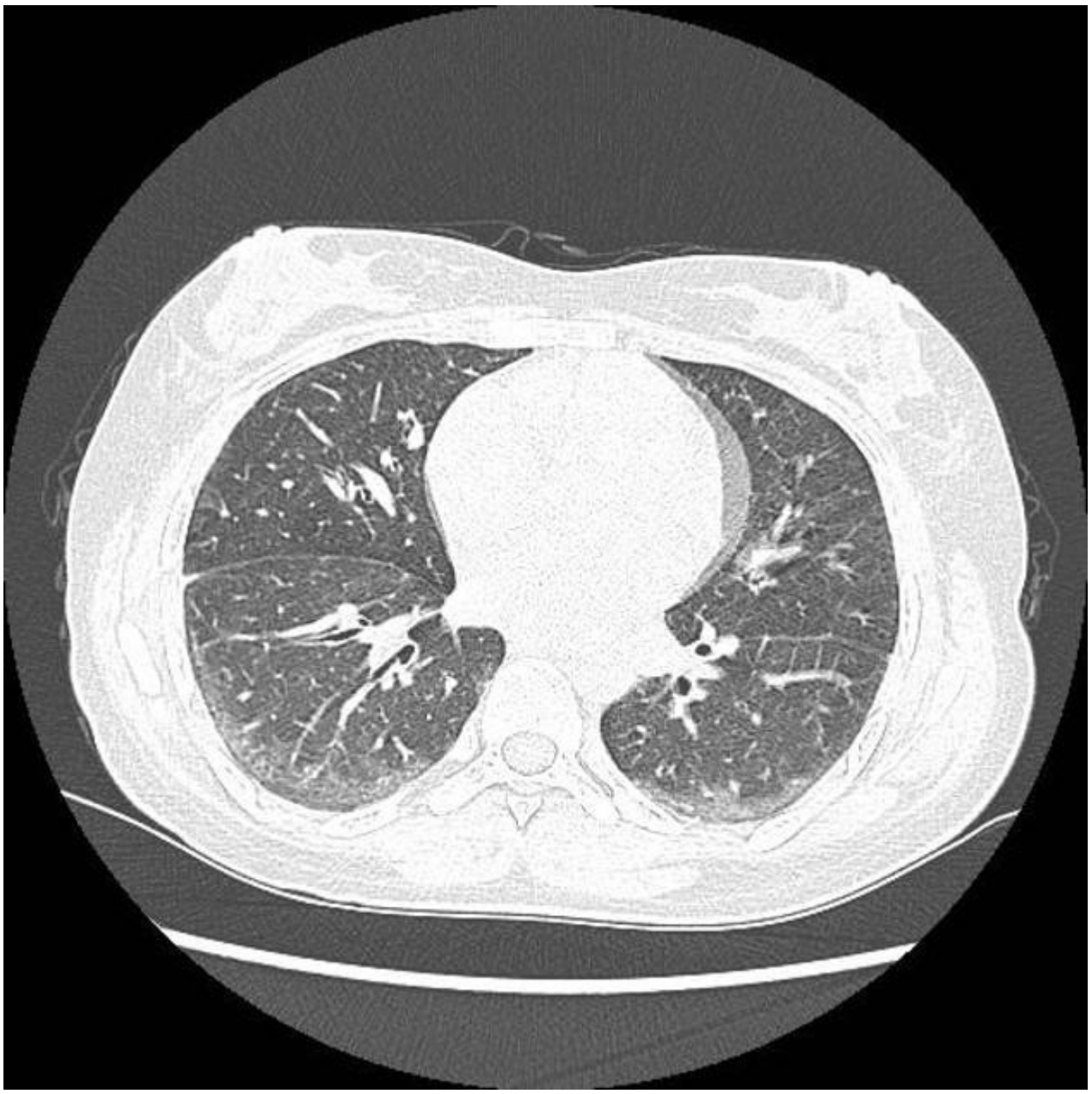

•

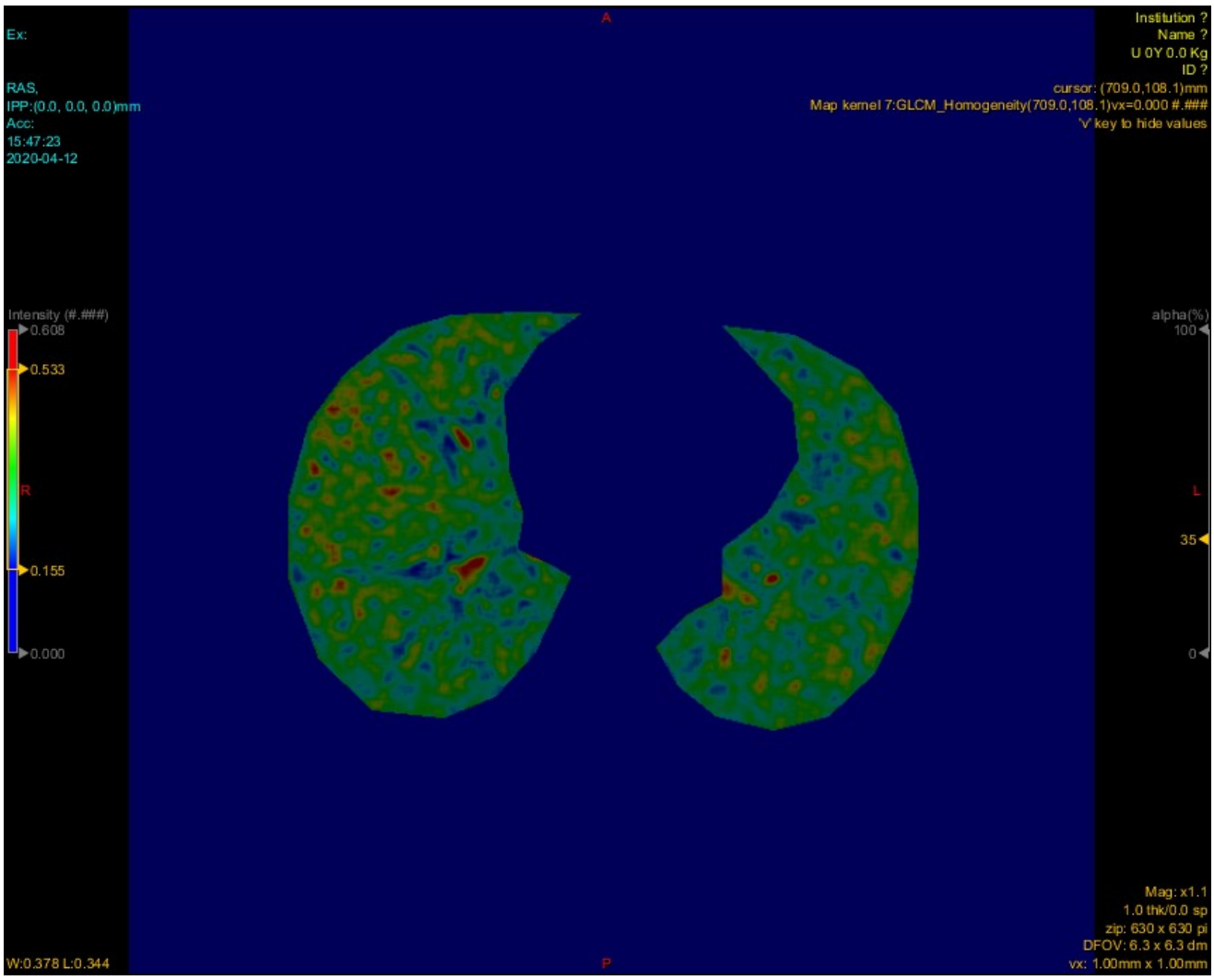
A
Ex:
RAS,
IPP:(0.0, 0.0, 0.0)mm
Acc:
15:47:23
2020-04-12
Institution ?
Name ?
U 0Y 0.0 Kg
ID ?
cursor: (709.0,108.1)mm
Map kernel 7:GLCM_Homogeneity(709.0,108.1)vx=0.000 #.###
'v' key to hide values
Intensity (#.###)
0.608
0.533
R
0.155
0.000
alpha(%)
100
L
35
0
Mag: x1.1
1.0 thk/0.0 sp
zip: 630 x 630 pi
DFOV: 6.3 x 6.3 dm
vx: 1.00mm x 1.00mm
W:0.378 L:0.344
P

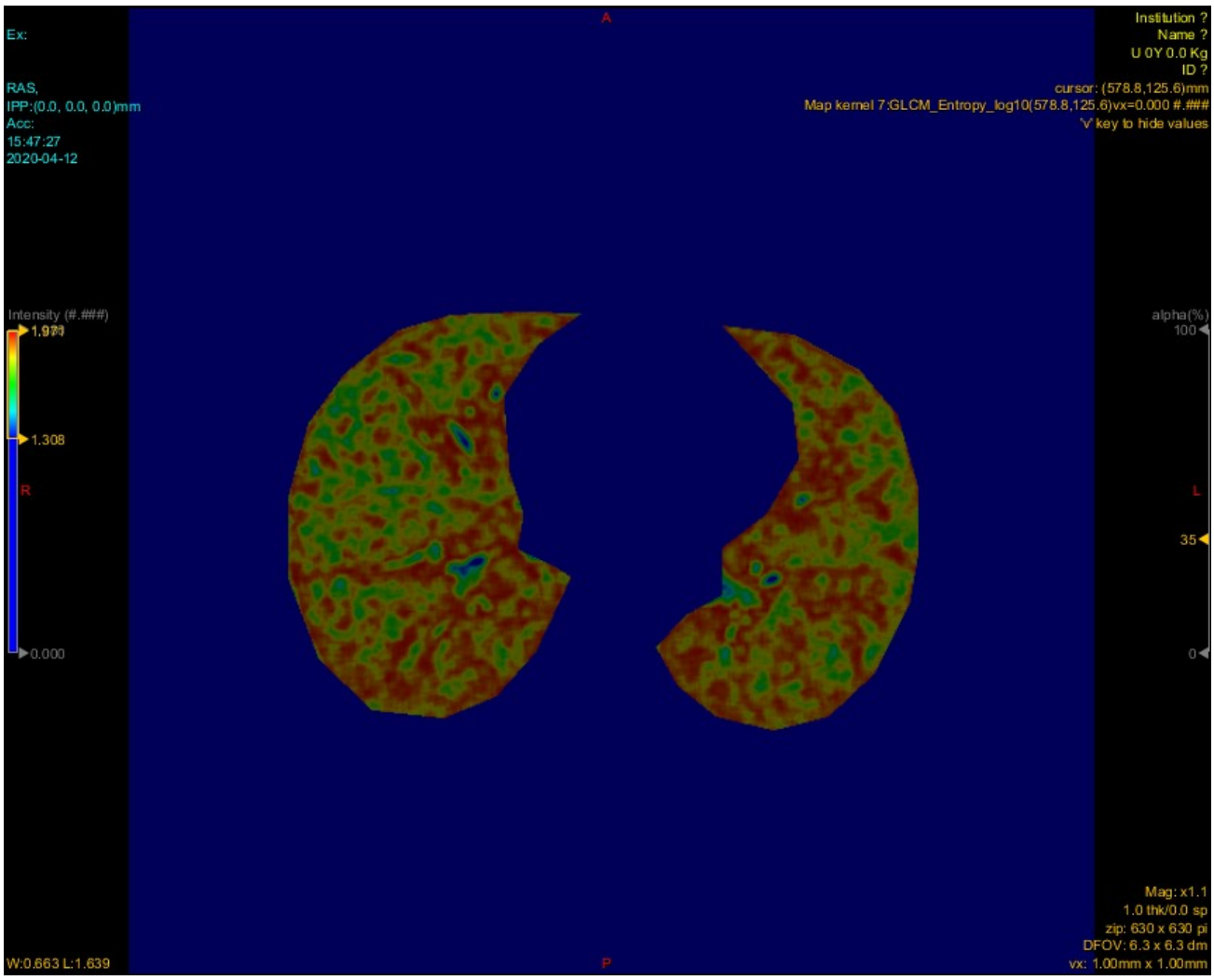
A
Ex:
RAS,
IPP:(0.0, 0.0, 0.0)mm
Acc:
15:47:27
2020-04-12
Institution ?
Name ?
U 0Y 0.0 Kg
ID ?
cursor: (578.8,125.6)mm
Map kernel 7:GLCM_Entropy_log10(578.8,125.6)vx=0.000 #.###
'v' key to hide values
Intensity (#.###)
1.970
1.308
R
0.000
alpha(%)
100
L
35
0
Mag: x1.1
1.0 thk/0.0 sp
zip: 630 x 630 pi
DFOV: 6.3 x 6.3 dm
vx: 1.00mm x 1.00mm
W:0.663 L:1.639
P

- 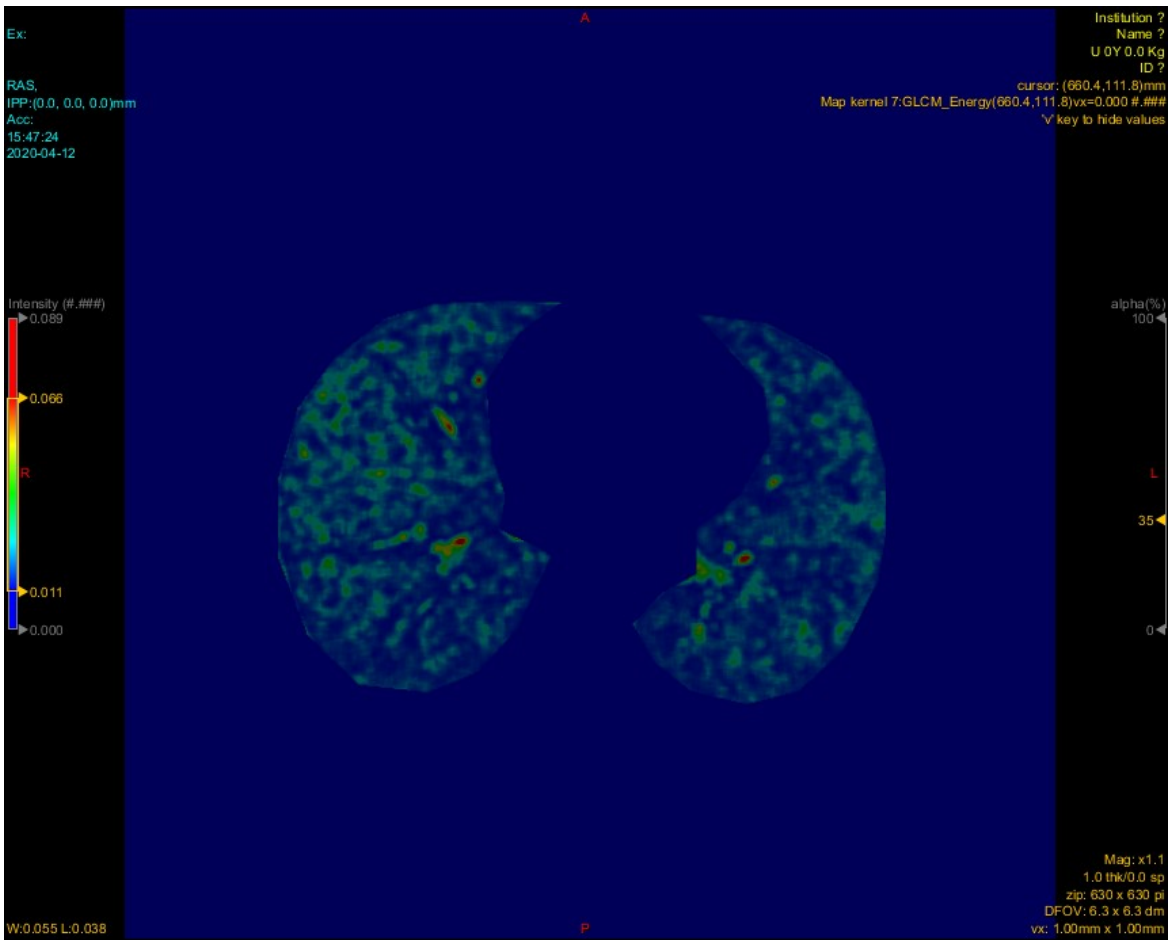
A
Ex:
RAS,
IPP:(0.0, 0.0, 0.0)mm
Acc:
15:47:24
2020-04-12
Institution ?
Name ?
U 0Y 0.0 Kg
ID ?
cursor: (660.4,111.8)mm
Map kernel 7:GLCM_Energy(660.4,111.8)vx=0.000 #.###
'v' key to hide values
Intensity (#.###)
0.089
0.066
R
0.011
0.000
alpha(%)
100
L
35
0
W:0.055 L:0.038
P
Mag: x1.1
1.0 thk/0.0 sp
zip: 630 x 630 pi
DFOV: 6.3 x 6.3 dm
vx: 1.00mm x 1.00mm

- 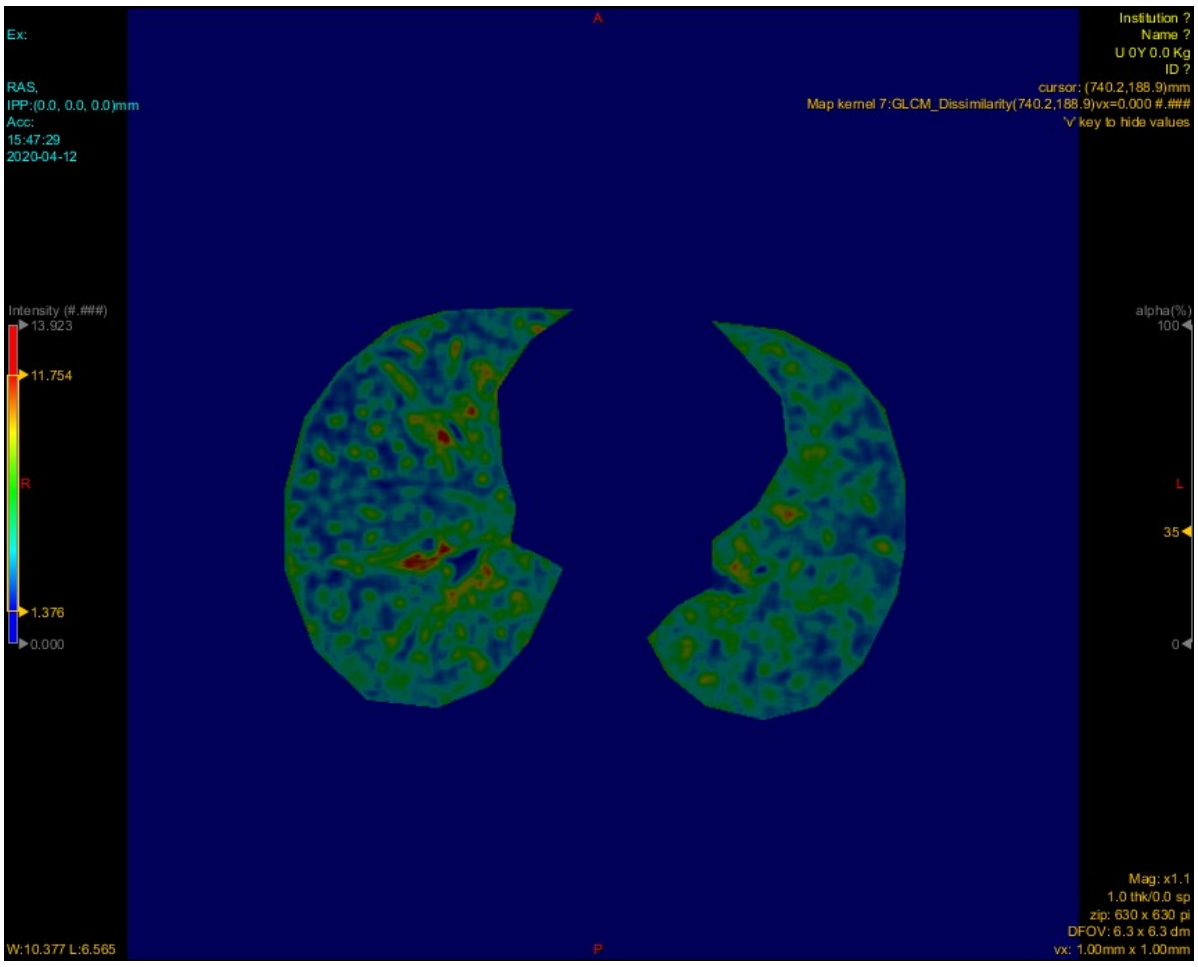
A
Ex:
RAS,
IPP:(0.0, 0.0, 0.0)mm
Acc:
15:47:29
2020-04-12
Institution ?
Name ?
U 0Y 0.0 Kg
ID ?
cursor: (740.2,188.9)mm
Map kernel 7:GLCM_Dissimilarity(740.2,188.9)vx=0.000 #.###
'v' key to hide values
Intensity (#.###)
13.923
11.754
R
1.376
0.000
alpha(%)
100
L
35
0
W:10.377 L:6.565
P
Mag: x1.1
1.0 thk/0.0 sp
zip: 630 x 630 pi
DFOV: 6.3 x 6.3 dm
vx: 1.00mm x 1.00mm
-

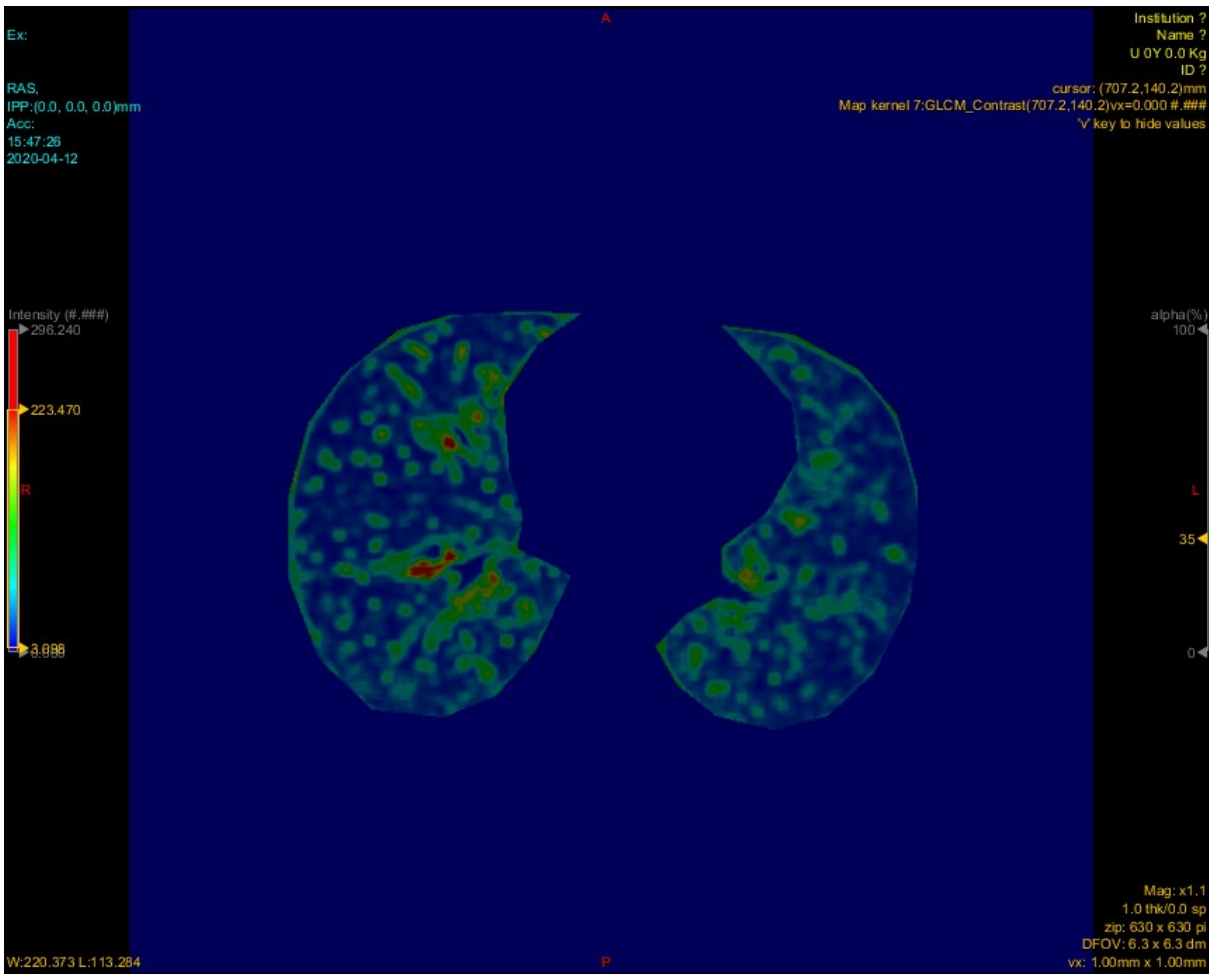

Polmonite da Pneumocystis Carinii: Le lesioni si presentano isointense in tutti gli indicatori con molte aree disomogeneamente ed intensamente iperintense alla GLCM entropia, contrasto e dissimilarità.

- 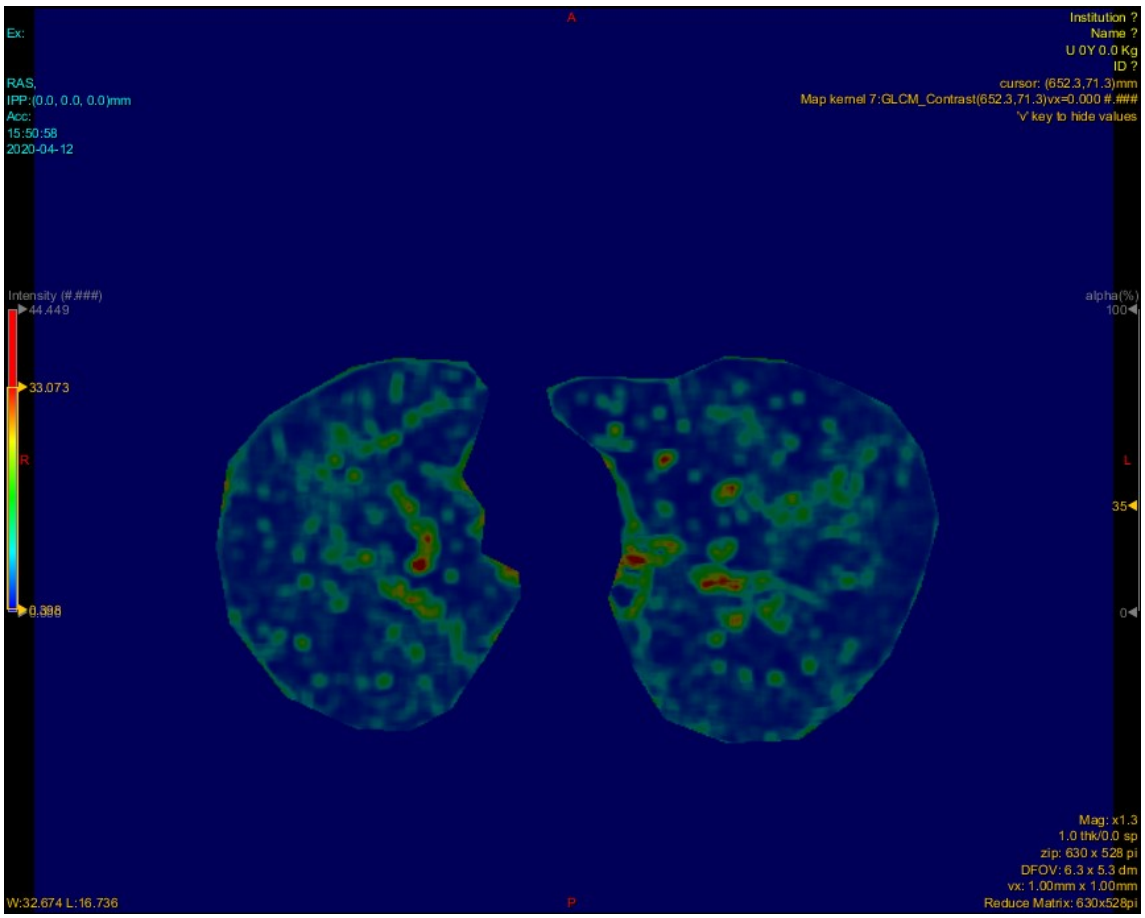
A
Ex:
RAS,
IPP:(0.0, 0.0, 0.0)mm
Acc:
15:50:58
2020-04-12
Institution ?
Name ?
U 0Y 0.0 Kg
ID ?
cursor: (652.3,71.3)mm
Map kernel 7:GLCM_Contrast(652.3,71.3)vx=0.000 #.###
'v' key to hide values
Intensity (#.###)
44.449
33.073
0.398
alpha(%)
100
35
0
R
L
P
W:32.674 L:16.736
Mag: x1.3
1.0 thk/0.0 sp
zip: 630 x 528 pi
DFOV: 6.3 x 5.3 dm
vx: 1.00mm x 1.00mm
Reduce Matrix: 630x528pi
-

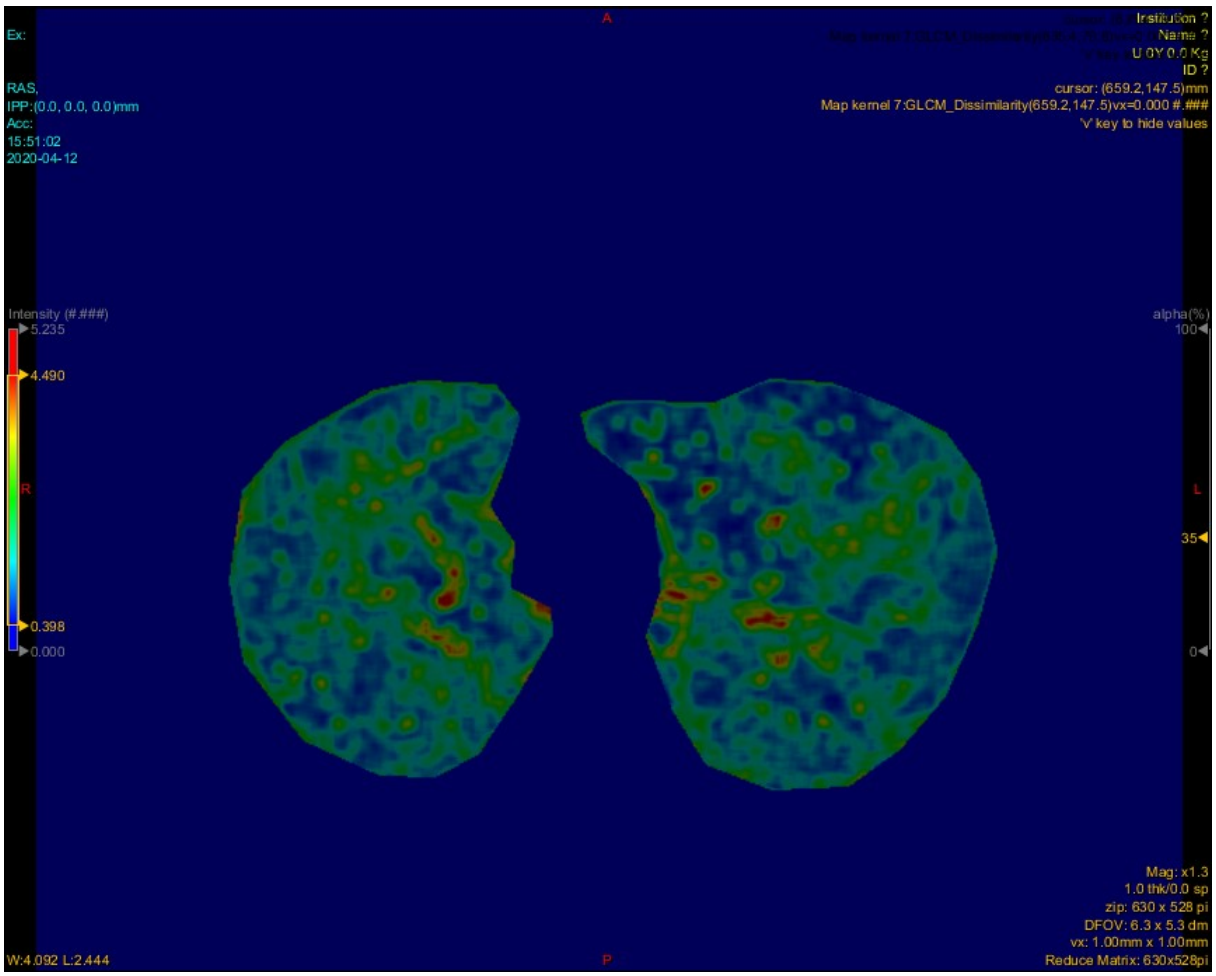
A
Ex:
Institution ?
Name ?
U 0Y 0.0 Kg
ID ?
RAS,
IPP:(0.0, 0.0, 0.0)mm
Acc:
15:51:02
2020-04-12
cursor: (659.2,147.5)mm
Map kernel 7:GLCM_Dissimilarity(659.2,147.5)vx=0.000 #.###
'v' key to hide values
Intensity (#.###)
5.235
4.490
R
0.398
0.000
alpha(%)
100
L
35
0
Mag: x1.3
1.0 thk/0.0 sp
zip: 630 x 528 pi
DFOV: 6.3 x 5.3 dm
vx: 1.00mm x 1.00mm
Reduce Matrix: 630x528pi
W:4.092 L:2.444
P

•

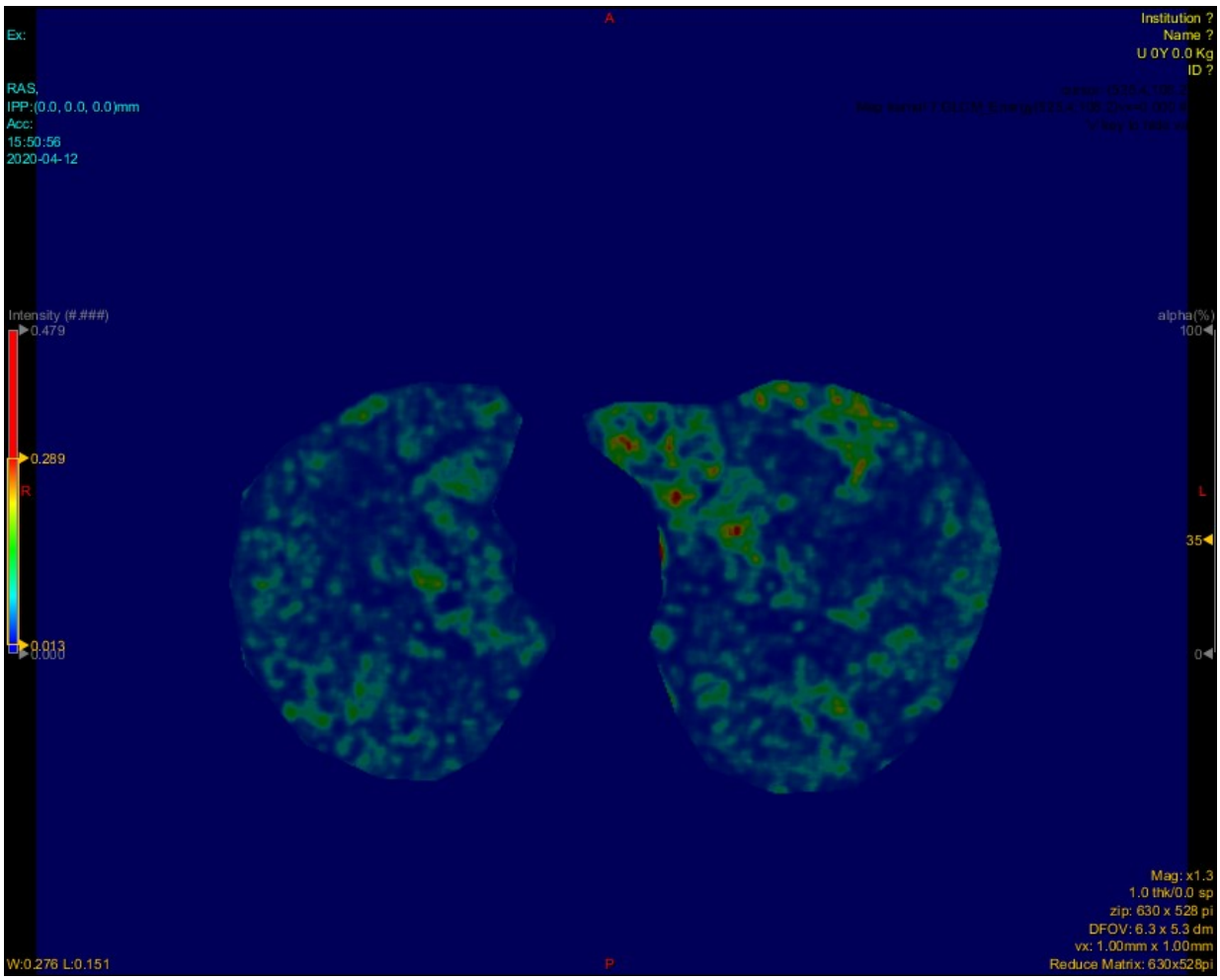
A
Ex:
RAS,
IPP:(0.0, 0.0, 0.0)mm
Acc:
15:50:56
2020-04-12
Institution ?
Name ?
U 0Y 0.0 Kg
ID ?
Intensity (#.###)
0.479
0.289
R
0.013
0.000
alpha(%)
100
L
35
0
Mag: x1.3
1.0 thk/0.0 sp
zip: 630 x 528 pi
DFOV: 6.3 x 5.3 dm
vx: 1.00mm x 1.00mm
Reduce Matrix: 630x528pi
W:0.276 L:0.151
P

- 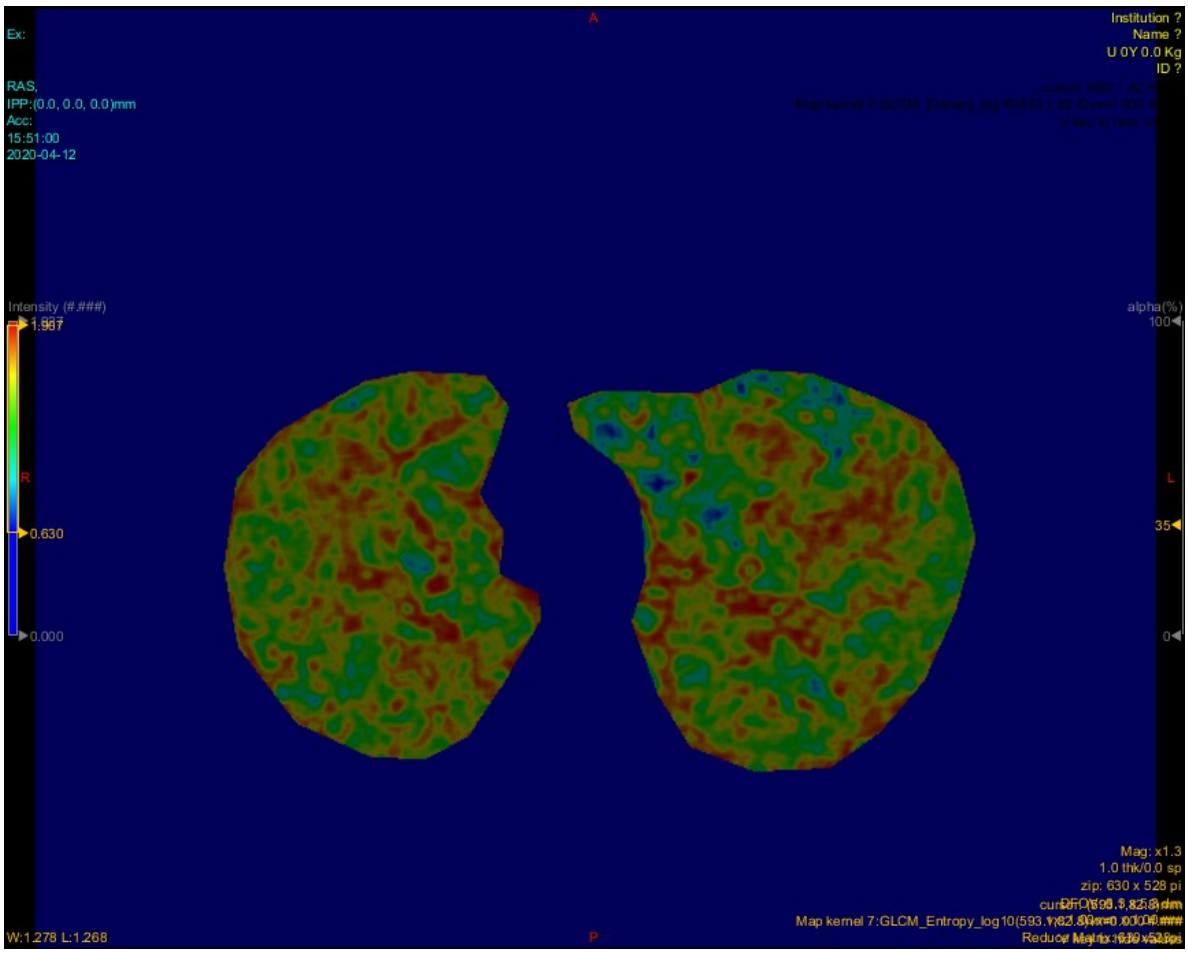
A
Institution ?
Name ?
U 0Y 0.0 Kg
ID ?
Ex:
RAS,
IPP:(0.0, 0.0, 0.0)mm
Acc:
15:51:00
2020-04-12
Intensity (#.###)
1.987
R
0.630
0.000
alpha(%)
100
L
35
0
Mag: x1.3
1.0 thk/0.0 sp
zip: 630 x 528 pi
Map kernel 7:GLCM_Entropy_log10(593.1
W:1.278 L:1.268
P
-

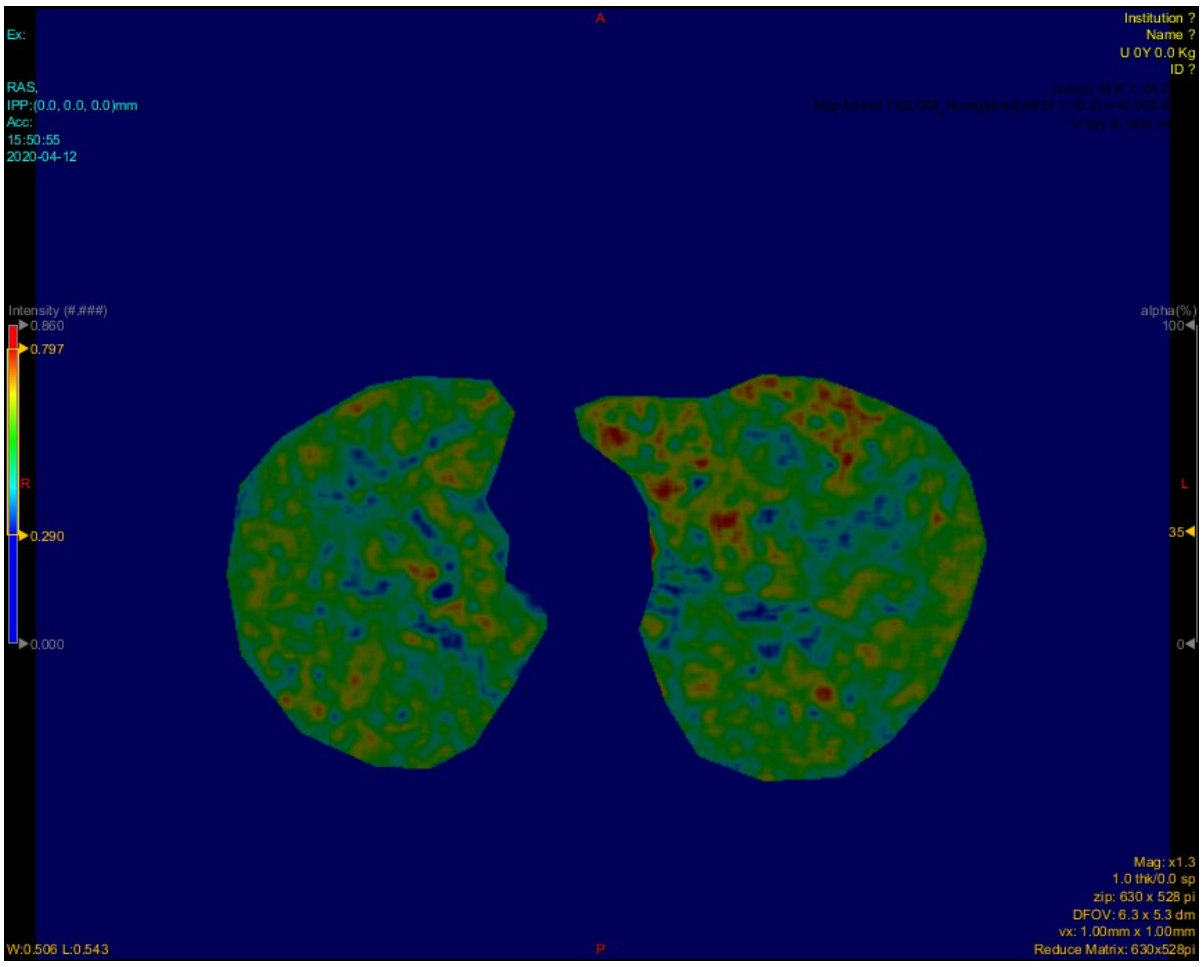
A
Ex:
RAS,
IPP:(0.0, 0.0, 0.0)mm
Acc:
15:50:55
2020-04-12
Institution ?
Name ?
U 0Y 0.0 Kg
ID ?
Intensity (#.###)
0.860
0.797
0.290
0.000
alpha(%)
100
35
0
R
L
Mag: x1.3
1.0 thk/0.0 sp
zip: 630 x 528 pi
DFOV: 6.3 x 5.3 dm
vx: 1.00mm x 1.00mm
Reduce Matrix: 630x528pi
W:0.506 L:0.543
P

•

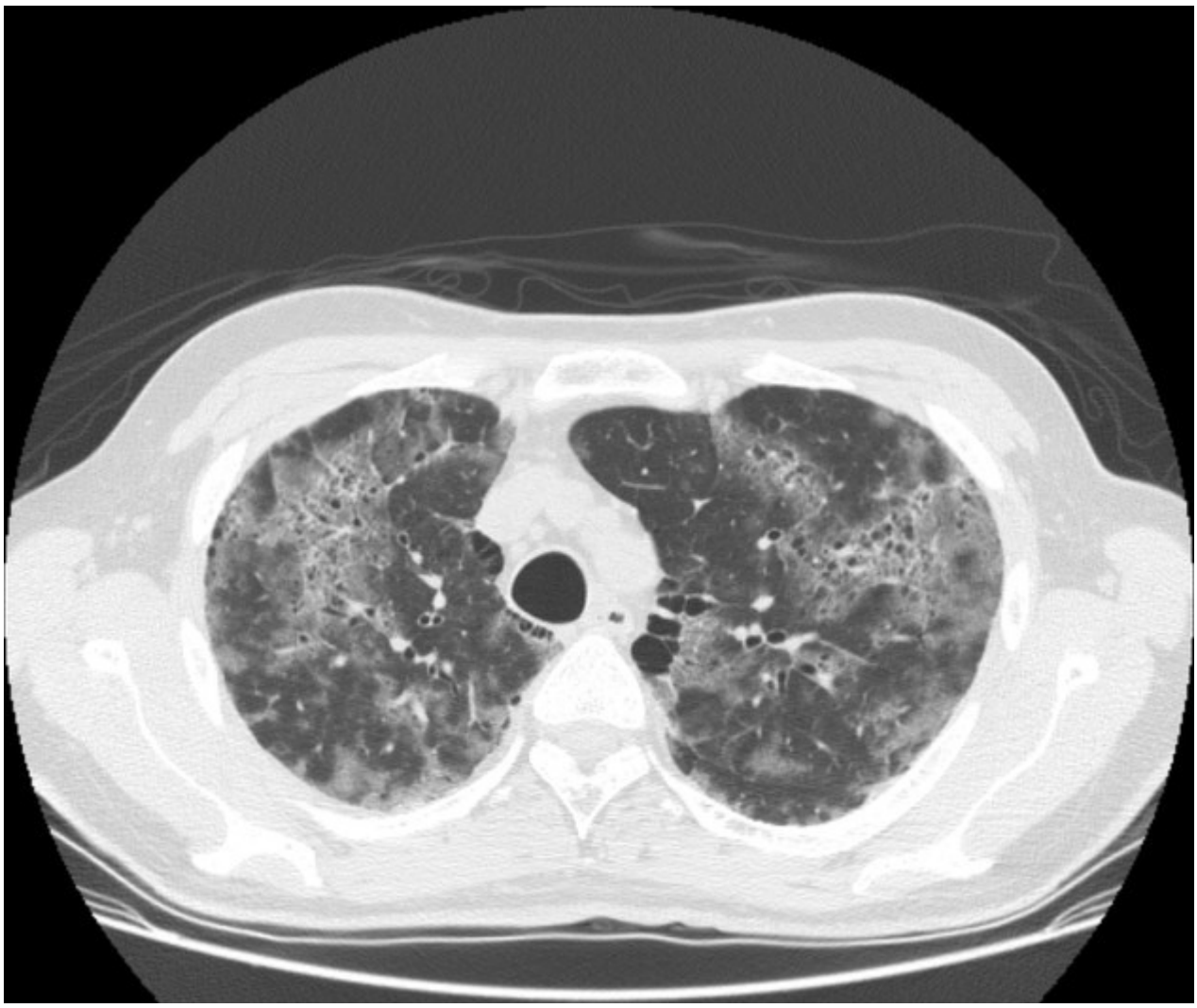

Polmonite acuta eosinofila: Le lesioni appaiono molto definite ed intense, con aspetto "a stampo" alla GLCM entropia, dissimilarità e contrasto. Al contempo il restante parenchima appare iperintenso alla GLCM energia ed omogeneità.

-

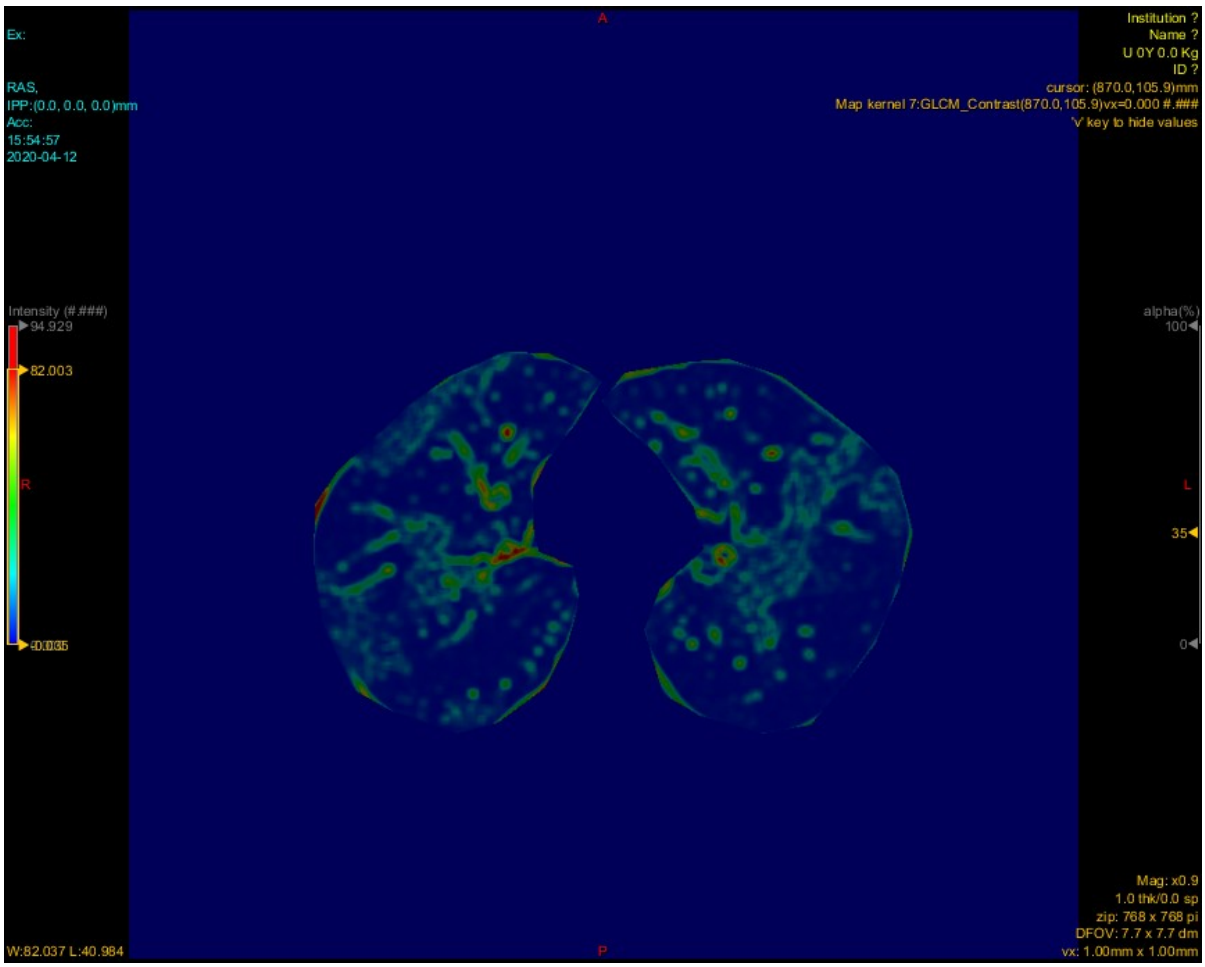
A
Ex:
RAS,
IPP:(0.0, 0.0, 0.0)mm
Acc:
15:54:57
2020-04-12
Institution ?
Name ?
U 0Y 0.0 Kg
ID ?
cursor: (870.0,105.9)mm
Map kernel 7:GLCM_Contrast(870.0,105.9)vx=0.000 #.###
'v' key to hide values
Intensity (#.###)
94.929
82.003
R
alpha(%)
100
L
35
0
Mag: x0.9
1.0 thk/0.0 sp
zip: 768 x 768 pi
DFOV: 7.7 x 7.7 dm
vx: 1.00mm x 1.00mm
W:82.037 L:40.984
P

•

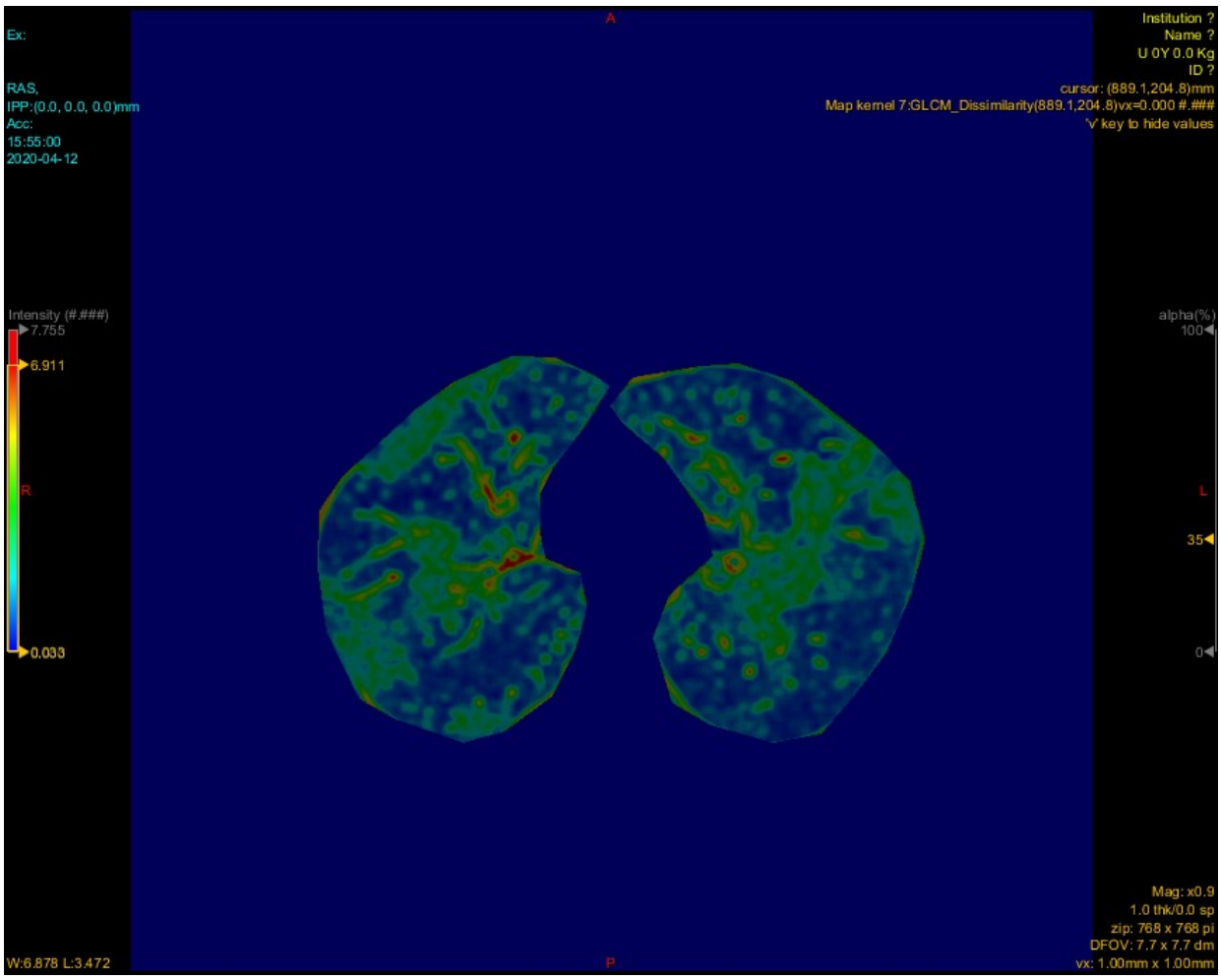
A
Ex:
RAS,
IPP:(0.0, 0.0, 0.0)mm
Acc:
15:55:00
2020-04-12
Institution ?
Name ?
U 0Y 0.0 Kg
ID ?
cursor: (889.1,204.8)mm
Map kernel 7:GLCM_Dissimilarity(889.1,204.8)vx=0.000 #.###
'v' key to hide values
Intensity (#.###)
7.755
6.911
R
0.033
alpha(%)
100
L
35
0
Mag: x0.9
1.0 thk/0.0 sp
zip: 768 x 768 pi
DFOV: 7.7 x 7.7 dm
vx: 1.00mm x 1.00mm
W:6.878 L:3.472
P

- 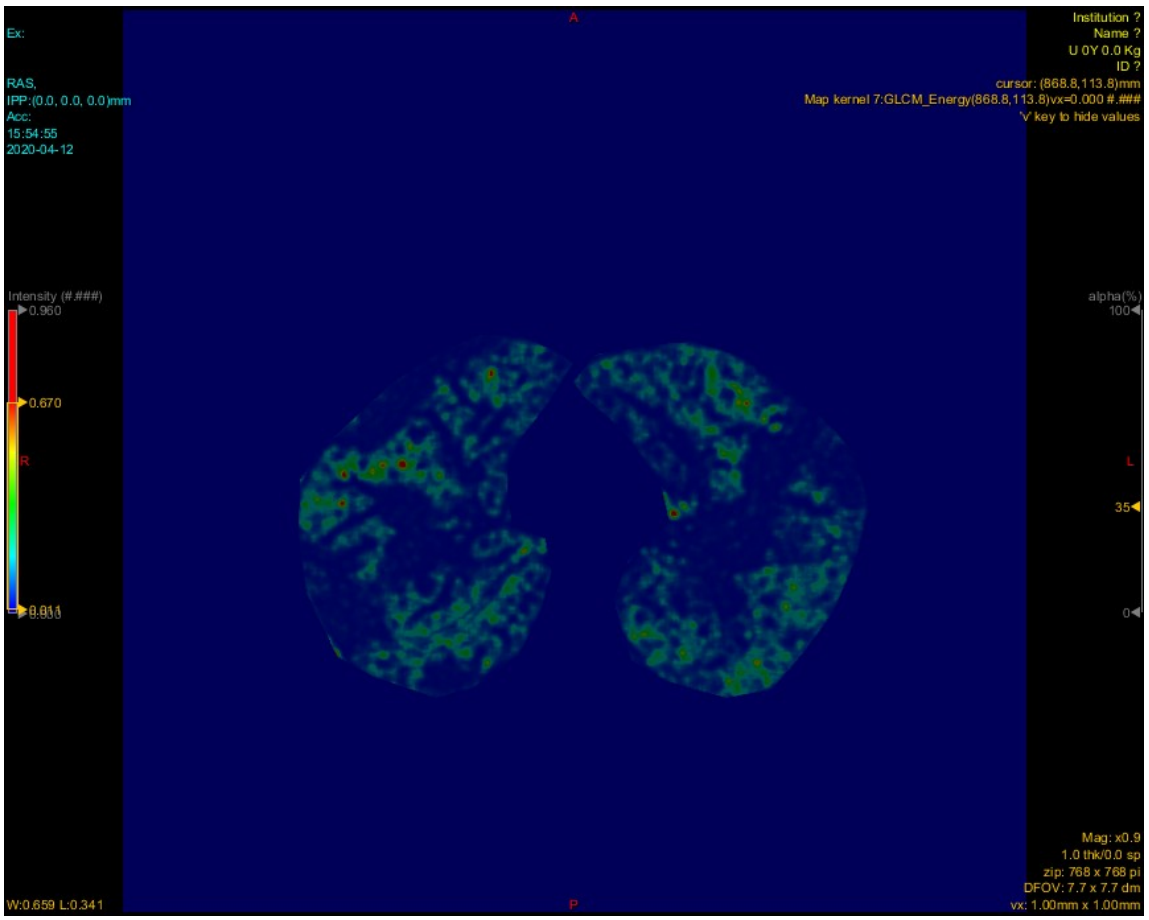
A
Ex:
RAS,
IPP:(0.0, 0.0, 0.0)mm
Acc:
15:54:55
2020-04-12
Institution ?
Name ?
U 0Y 0.0 Kg
ID ?
cursor: (868.8,113.8)mm
Map kernel 7:GLCM_Energy(868.8,113.8)vx=0.000 #.###
'v' key to hide values
Intensity (#.###)
0.960
0.670
R
alpha(%)
100
L
35
0
W:0.659 L:0.341
P
Mag: x0.9
1.0 thk/0.0 sp
zip: 768 x 768 pi
DFOV: 7.7 x 7.7 dm
vx: 1.00mm x 1.00mm

- 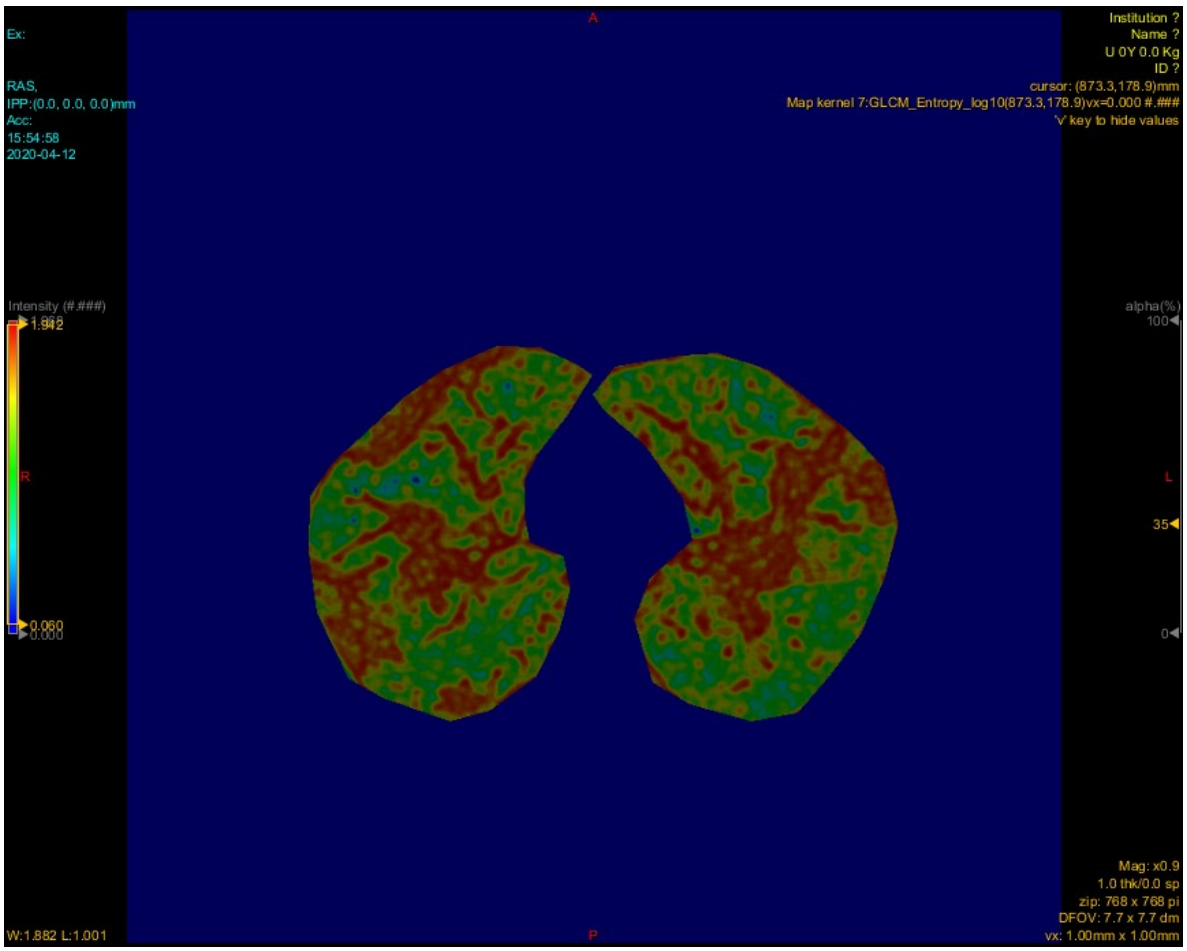
A
Ex:
RAS,
IPP:(0.0, 0.0, 0.0)mm
Acc:
15:54:58
2020-04-12
Intensity (#.###)
1.942
R
0.000
Institution ?
Name ?
U 0Y 0.0 Kg
ID ?
cursor: (873.3,178.9)mm
Map kernel 7:GLCM_Entropy_log10(873.3,178.9)vx=0.000 #.###
'v' key to hide values
alpha(%)
100
L
35
0
Mag: x0.9
1.0 thk/0.0 sp
zip: 768 x 768 pi
DFOV: 7.7 x 7.7 dm
vx: 1.00mm x 1.00mm
W:1.882 L:1.001
P
-

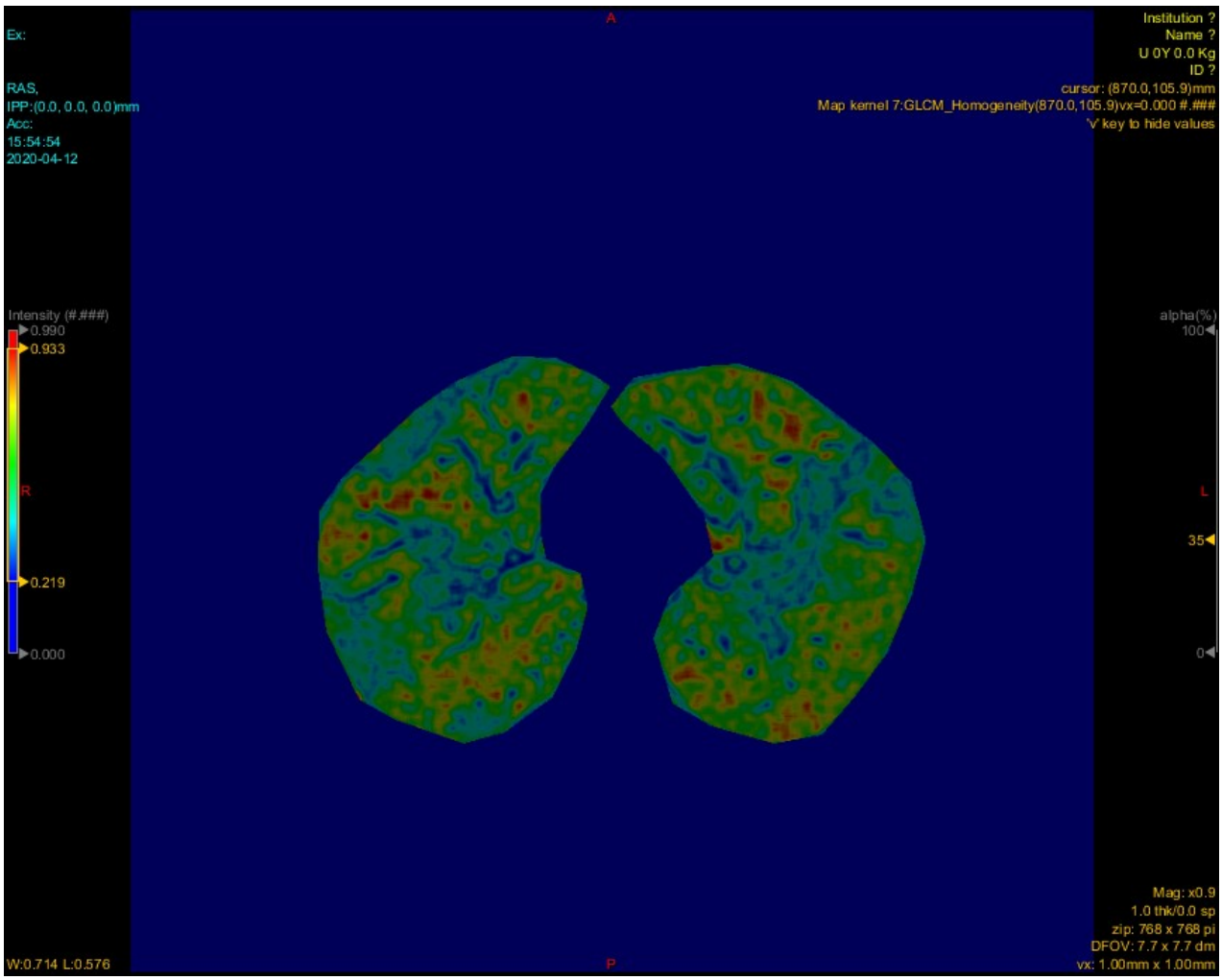
A
Ex:
RAS,
IPP:(0.0, 0.0, 0.0)mm
Acc:
15:54:54
2020-04-12
Institution ?
Name ?
U 0Y 0.0 Kg
ID ?
cursor: (870.0,105.9)mm
Map kernel 7:GLCM_Homogeneity(870.0,105.9)vx=0.000 #.###
'v' key to hide values
Intensity (#.###)
0.990
0.933
R
0.219
0.000
alpha(%)
100
L
35
0
Mag: x0.9
1.0 thk/0.0 sp
zip: 768 x 768 pi
DFOV: 7.7 x 7.7 dm
vx: 1.00mm x 1.00mm
W:0.714 L:0.576
P

- 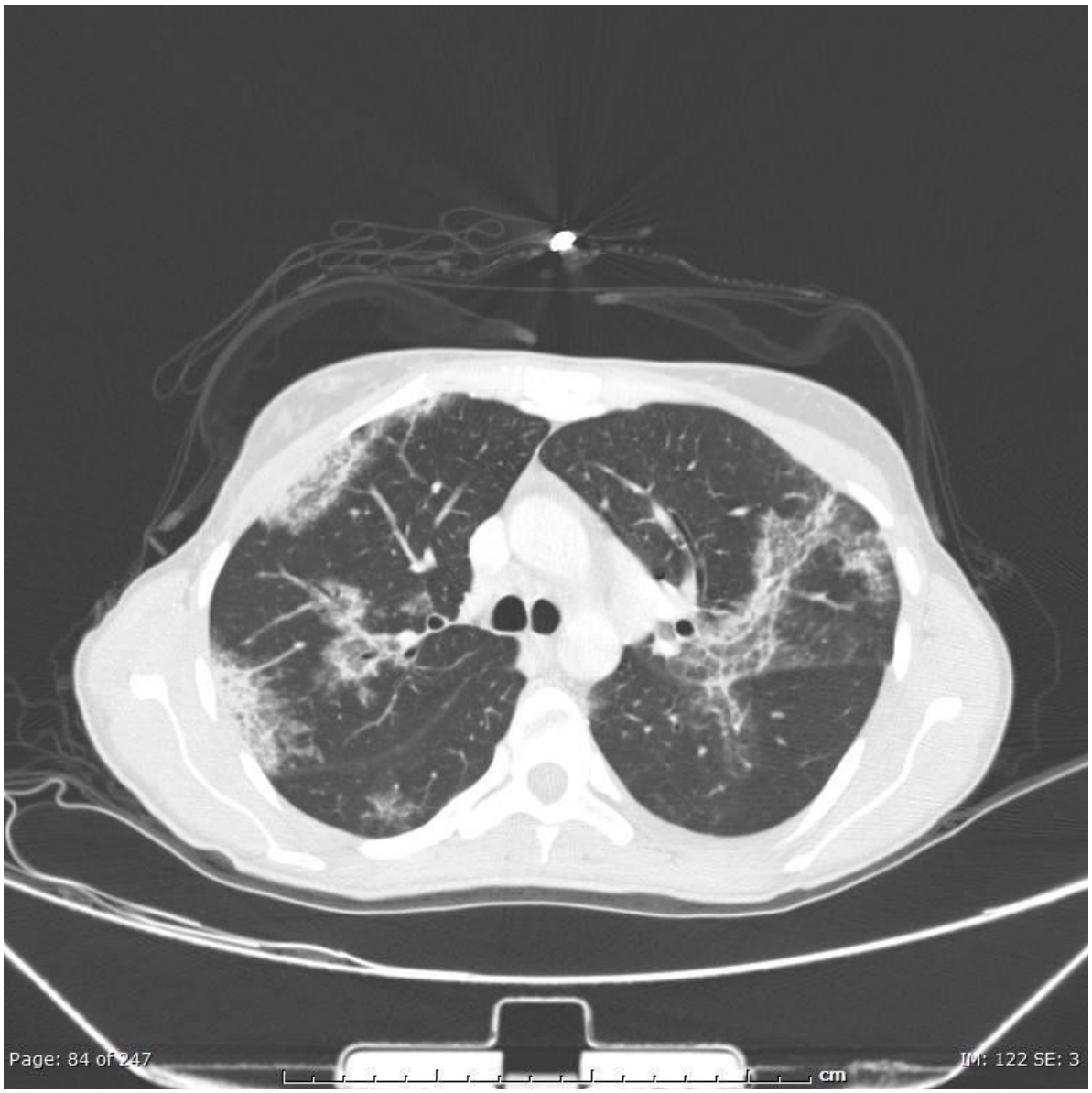

Sarcoidosi: Le lesioni bilaterali tipiche della malattia appaiono iperintense ed a stampo, con tendenza a sfumare in direzione della parete toracica fino a scomparire alla GLCM entropia, dissimilarità e contrasto.

-

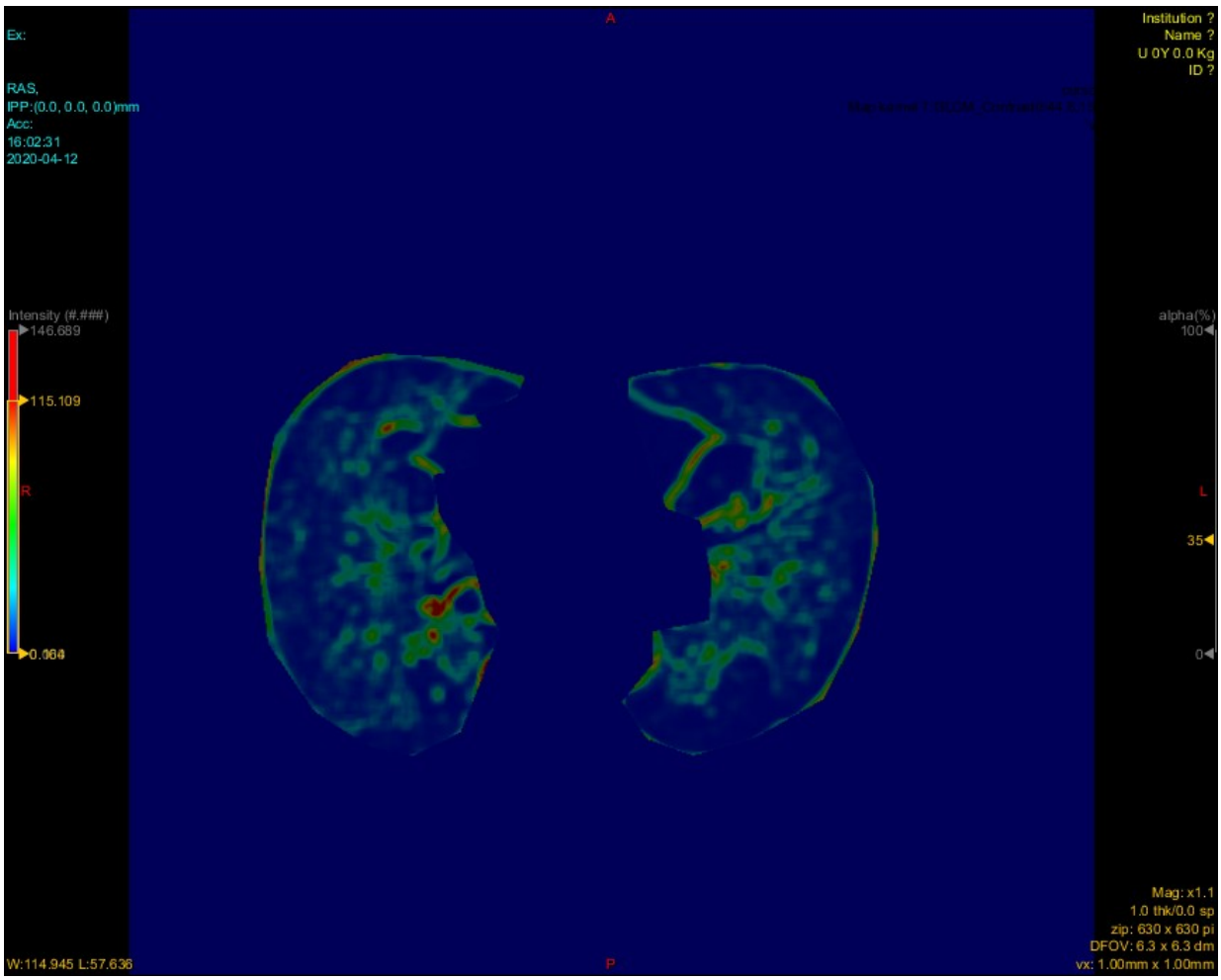
A
Ex:
RAS,
IPP:(0.0, 0.0, 0.0)mm
Acc:
16:02:31
2020-04-12
Intensity (#.###)
146.689
115.109
R
0.064
W:114.945 L:57.636
P
Institution ?
Name ?
U 0Y 0.0 Kg
ID ?
alpha(%)
100
L
35
0
Mag: x1.1
1.0 thk/0.0 sp
zip: 630 x 630 pi
DFOV: 6.3 x 6.3 dm
vx: 1.00mm x 1.00mm

•

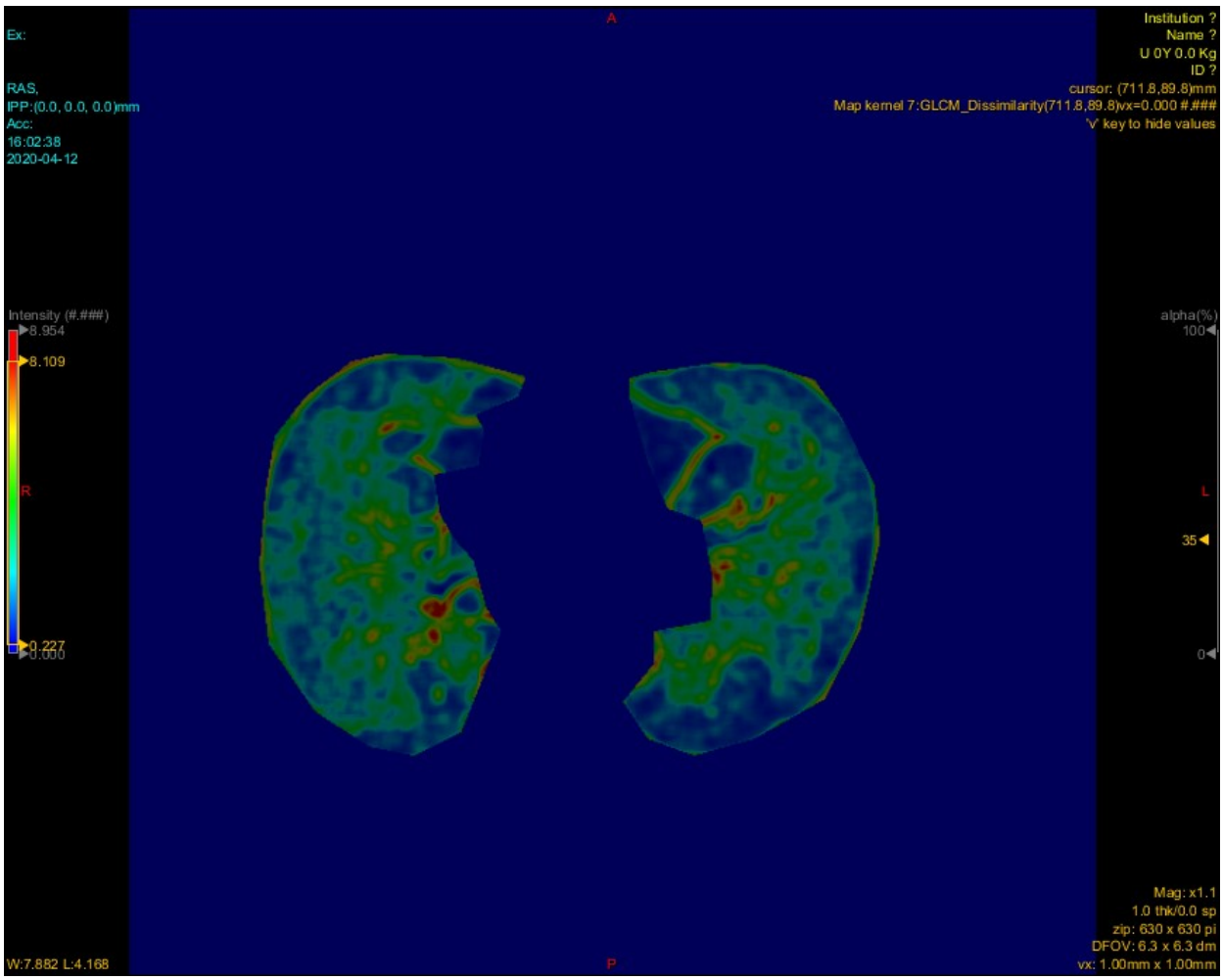
A
Ex:
RAS,
IPP:(0.0, 0.0, 0.0)mm
Acc:
16:02:38
2020-04-12
Institution ?
Name ?
U 0Y 0.0 Kg
ID ?
cursor: (711.8,89.8)mm
Map kernel 7:GLCM_Dissimilarity(711.8,89.8)vx=0.000 #.###
'v' key to hide values
Intensity (#.###)
8.954
8.109
R
0.227
0.000
alpha(%)
100
L
35
0
Mag: x1.1
1.0 thk/0.0 sp
zip: 630 x 630 pi
DFOV: 6.3 x 6.3 dm
vx: 1.00mm x 1.00mm
W:7.882 L:4.168
P

•

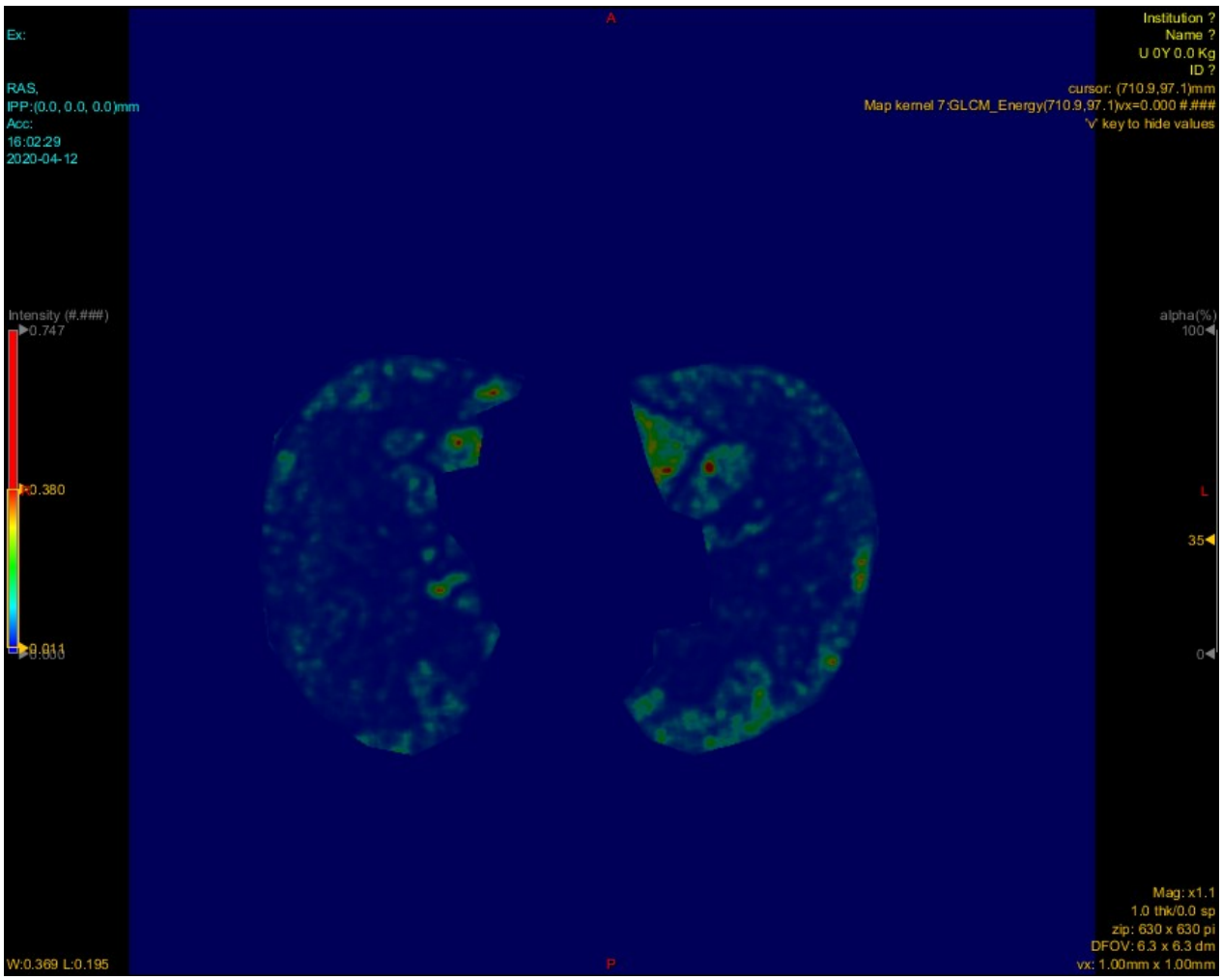
A
Ex:
RAS,
IPP:(0.0, 0.0, 0.0)mm
Acc:
16:02:29
2020-04-12
Institution ?
Name ?
U 0Y 0.0 Kg
ID ?
cursor: (710.9,97.1)mm
Map kernel 7:GLCM_Energy(710.9,97.1)vx=0.000 #.###
'v' key to hide values
Intensity (#.###)
0.747
0.380
alpha(%)
100
L
35
0
W:0.369 L:0.195
P
Mag: x1.1
1.0 thk/0.0 sp
zip: 630 x 630 pi
DFOV: 6.3 x 6.3 dm
vx: 1.00mm x 1.00mm

•

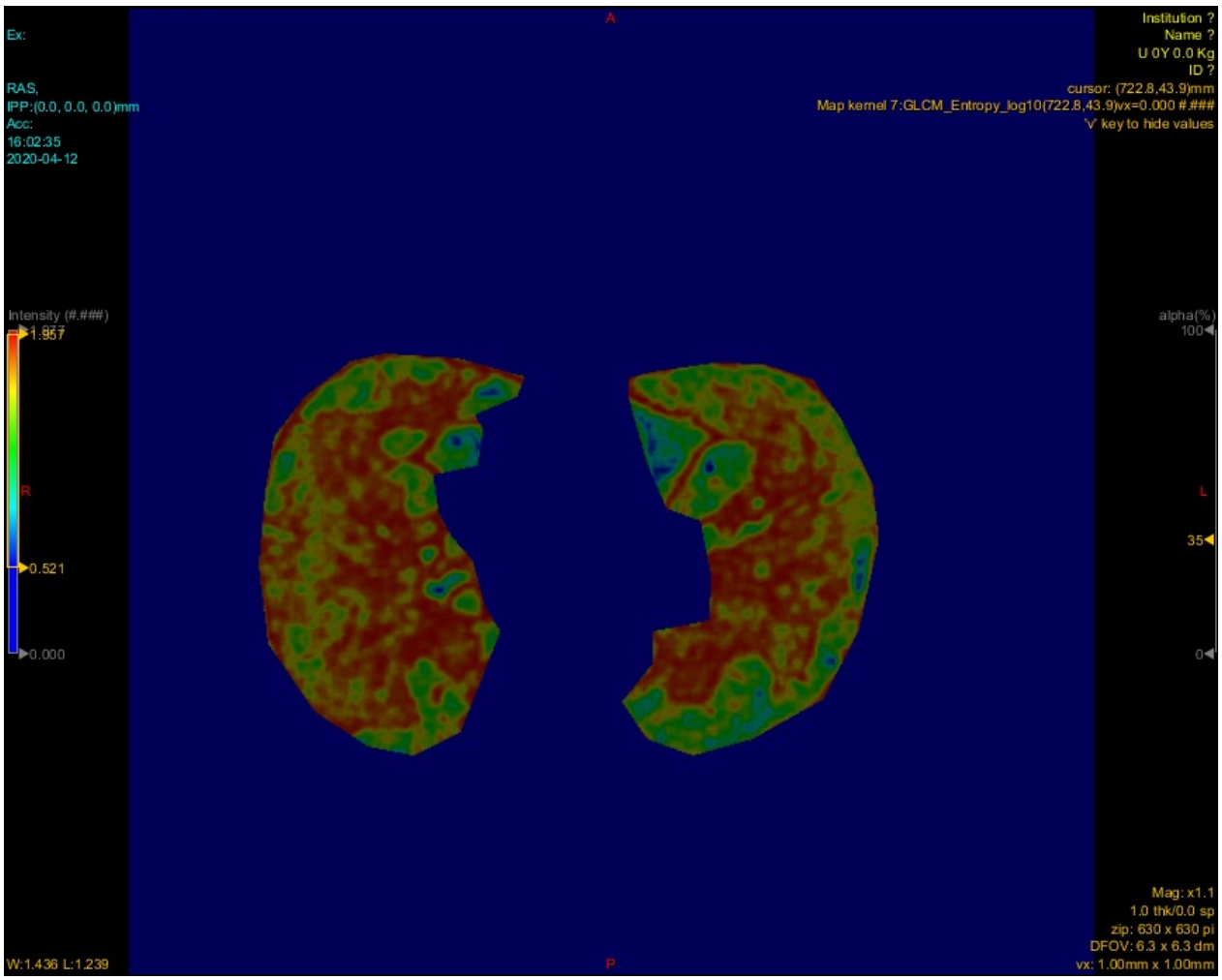
A
Ex:
RAS,
IPP:(0.0, 0.0, 0.0)mm
Acc:
16:02:35
2020-04-12
Institution ?
Name ?
U 0Y 0.0 Kg
ID ?
cursor: (722.8,43.9)mm
Map kernel 7:GLCM_Entropy_log10(722.8,43.9)vx=0.000 #.###
'v' key to hide values
Intensity (#.###)
1.957
R
0.521
0.000
alpha(%)
100
L
35
0
Mag: x1.1
1.0 thk/0.0 sp
zip: 630 x 630 pi
DFOV: 6.3 x 6.3 dm
vx: 1.00mm x 1.00mm
W:1.436 L:1.239
P

•

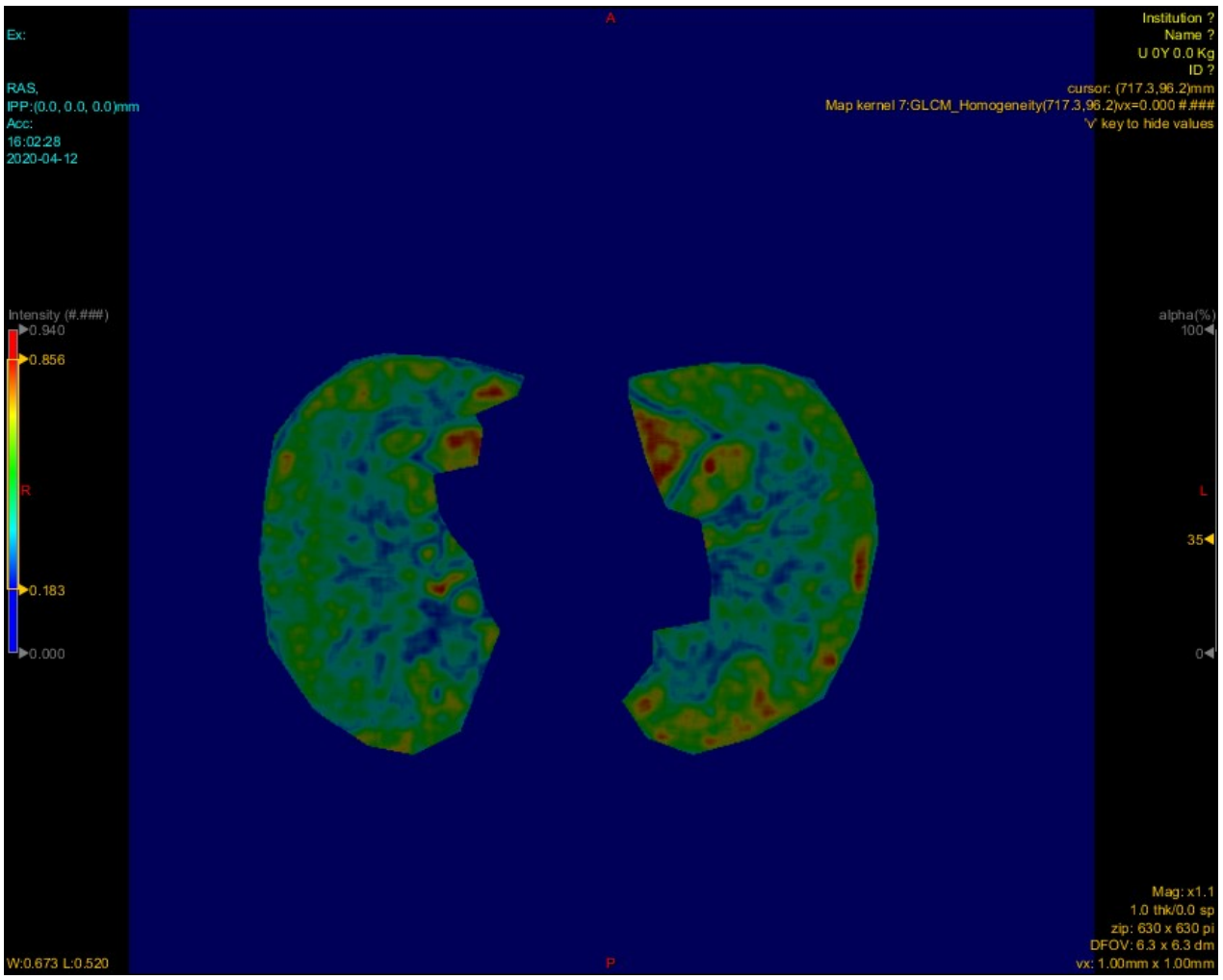
A
Ex:
RAS,
IPP:(0.0, 0.0, 0.0)mm
Acc:
16:02:28
2020-04-12
Institution ?
Name ?
U 0Y 0.0 Kg
ID ?
cursor: (717.3,96.2)mm
Map kernel 7:GLCM_Homogeneity(717.3,96.2)vx=0.000 #.###
'v' key to hide values
Intensity (#.###)
0.940
0.856
R
0.183
0.000
alpha(%)
100
L
35
0
Mag: x1.1
1.0 thk/0.0 sp
zip: 630 x 630 pi
DFOV: 6.3 x 6.3 dm
vx: 1.00mm x 1.00mm
W:0.673 L:0.520
P

•

Non avendo al momento accesso ad un database di immagini radiologiche o medico-nucleari in formato DICOM ho deciso di togliermi la curiosità di applicare il texture mapping alle immagini fotografiche prodotte in ambito medico, ottenendo ottimi risultati nonostante i campioni reperibili via web siano poco numerosi (risultati purtroppo solo preliminari anche perchè non dispongo di informazioni complete sulla provenienza delle poche immagini che ho trovato. Sarebbe interessante comunque approfondire questi argomenti). Sto facendo vari test a riguardo ed in questo testo riporterò quelli effettuati su immagini di colonscopia (polipi adenomatosi vs carcinoma colorettare vs mucosa rettale sana)

Materiali e metodi:

Le immagini che ho utilizzato sono tutte in licenza libera e le potete trovare su Wikimedia Commons. Qui sotto ne riporto solo alcune significative, ma ho testato tutte quelle disponibili.

Al solito è stato utilizzato il software LIFEx, con 64 livelli di grigio e range da 0 a 256 (size of bin pari a 4) per il calcolo delle mappe di GLCM dissimilarità, entropia, contrasto, energia ed omogeneità su tutti e 3 i colori (rosso, verde e blu) che sono stati scomposti dalle immagini originarie usando MATLAB.

Risultati:

Carcinoma colorettale:

link immagine originale:
https://commons.wikimedia.org/wiki/File:Colonic_carcinoma_of_rectosigmoid_portion2.JPG


Ax
Ant
RAS.
IPPorig:(0.0, 0.0, 0.0)mm
IPP:(0.0, 0.0, 0.0)mm
Intensity (#.###)
307.964
266.523
Right
alpha(%)
100
Left
25
0
Post
Time (#)
W:266.759 L:133.143

•

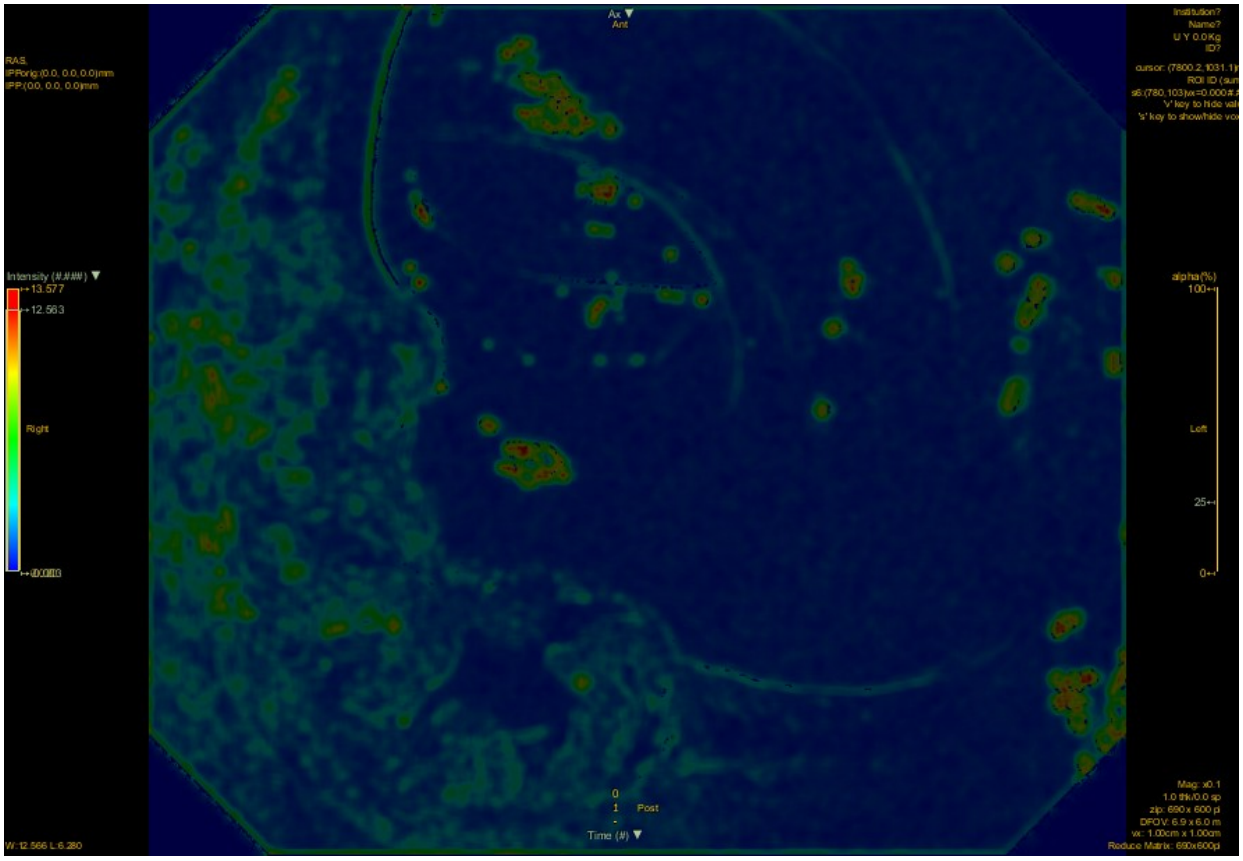
Ax
Ant
RAS.
IPPorig:(0.0, 0.0, 0.0)mm
IPP:(0.0, 0.0, 0.0)mm
Intensity (#.###)
13.577
12.563
Right
alpha(%)
100
Left
25
0
Post
Time (#)
W:12.566 L:6.280

•

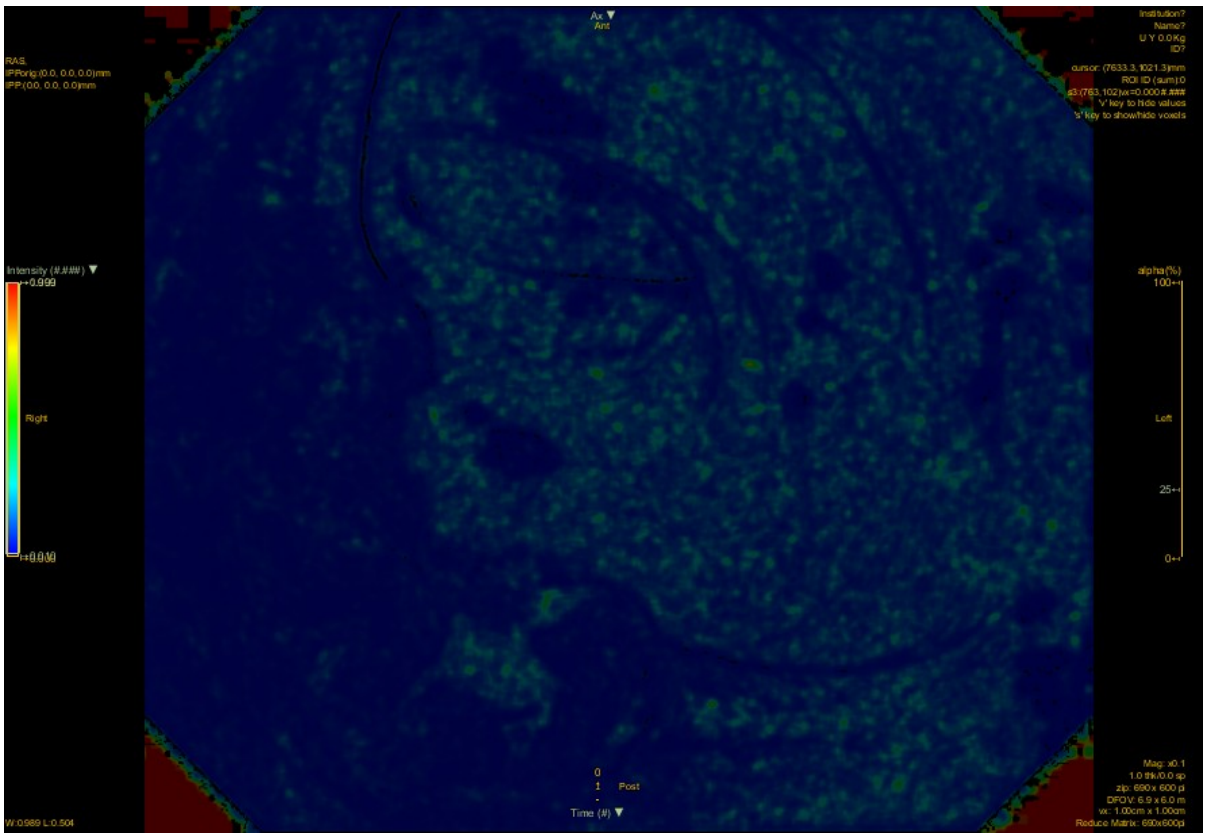
Ax
Ant
Institution?
Name?
U Y 0.0Kg
ID?
RAS,
IPPorig:(0.0, 0.0, 0.0)mm
IPP:(0.0, 0.0, 0.0)mm
cursor: (7633.3,1021.3)mm
ROI ID (sum):0
's' key to show/hide voxels
Intensity (#.###)
+0.999
Right
alpha(%)
100
Left
25
0
0
1
Post
Time (#)
Mag: x0.1
1.0 thk/0.0 sp
zip: 690 x 600 pi
DFOV: 6.9 x 6.0 m
vx: 1.00cm x 1.00cm
Reduce Matrix: 690x600pi
W:0.989 L:0.504

•

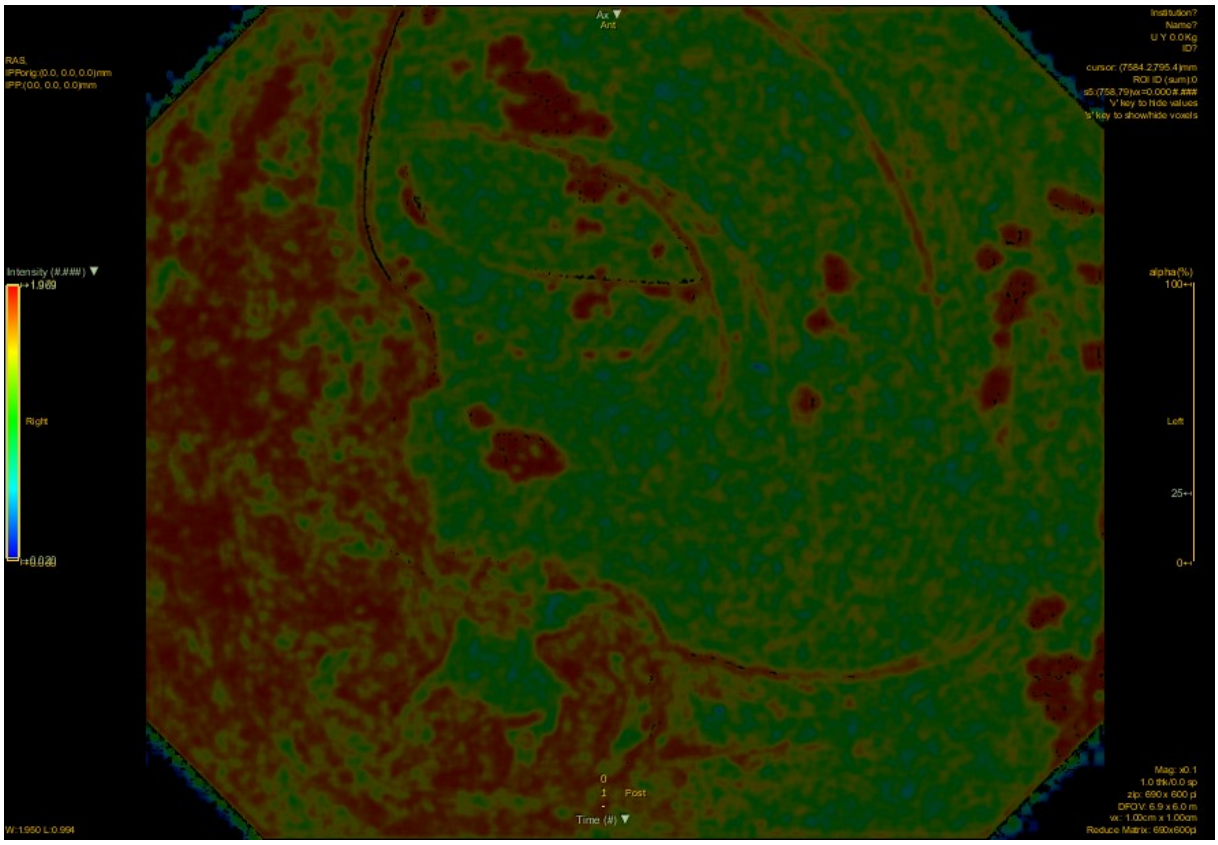
Ax
Ant
Institution?
Name?
U Y 0.0Kg
ID?
RAS,
IPPorig:(0.0, 0.0, 0.0)mm
IPP:(0.0, 0.0, 0.0)mm
cursor: (7584.2,795.4)mm
ROI ID (sum):0
's' key to show/hide voxels
Intensity (#.###)
+1.989
Right
alpha(%)
100
Left
25
0
0
1
Post
Time (#)
Mag: x0.1
1.0 thk/0.0 sp
zip: 690 x 600 pi
DFOV: 6.9 x 6.0 m
vx: 1.00cm x 1.00cm
Reduce Matrix: 690x600pi
W:1.950 L:0.994

•

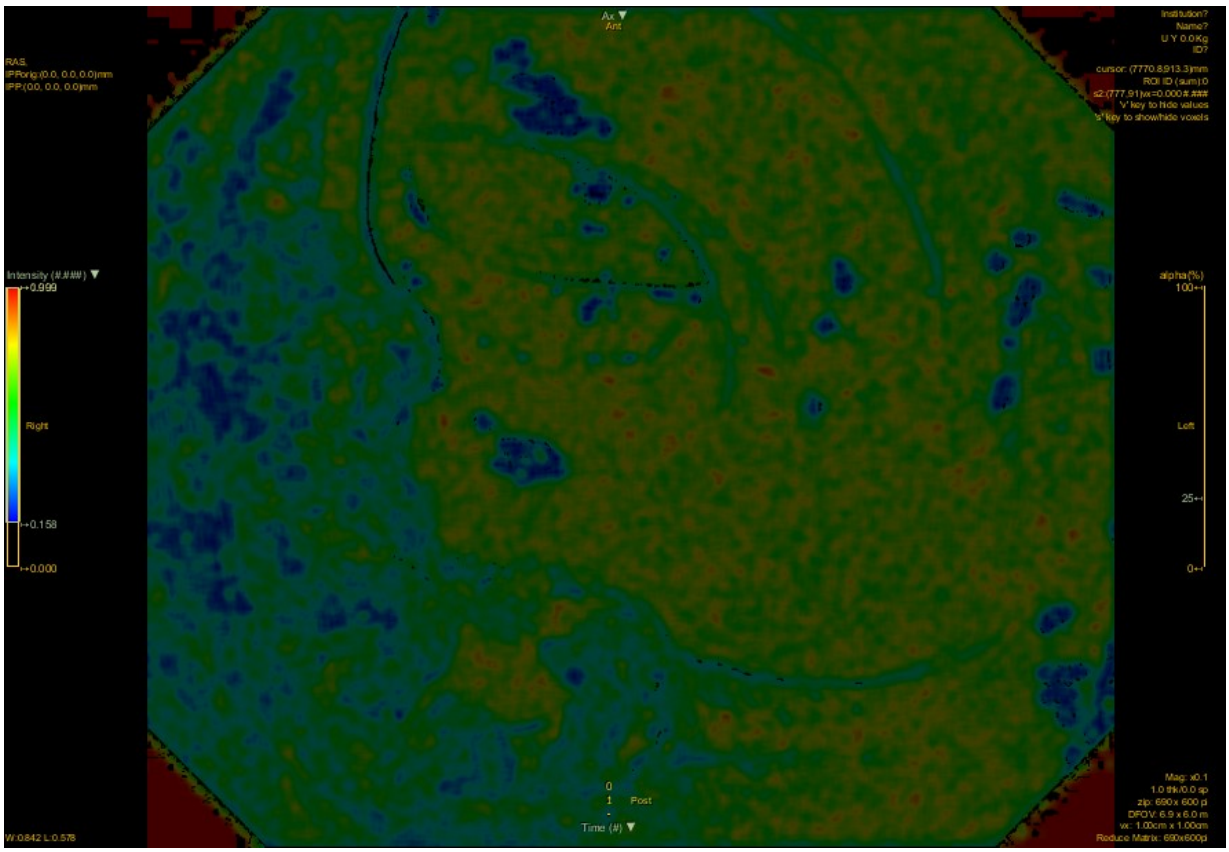
Ax
Ant
RAS
Intensity (#.###)
+0.999
Right
+0.158
+0.000
alpha(%)
100
Left
25
0
0
1
Post
Time (#)
W:0.842 L:0.578

•

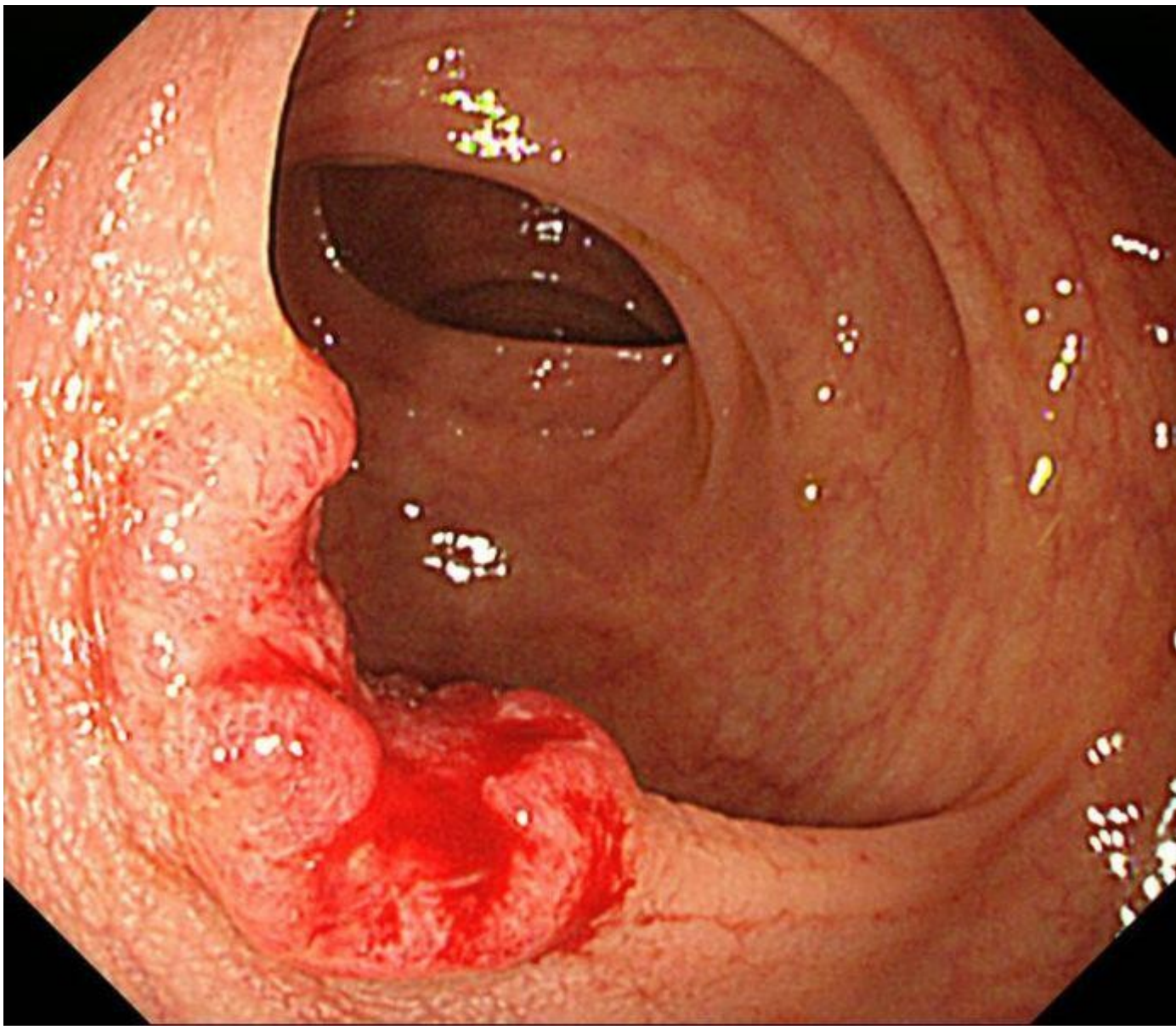

Le lesioni da carcinoma colorettale si presentano fortemente disomogenee all'analisi e di conseguenza presentano elevati GLCM entropia, dissimilarità e contrasto e ridotte GLCM energia ed omogeneità.

Polipo adenomatoso:

Link immagine originale: https://commons.wikimedia.org/wiki/File:Colon-Polyp.jpg

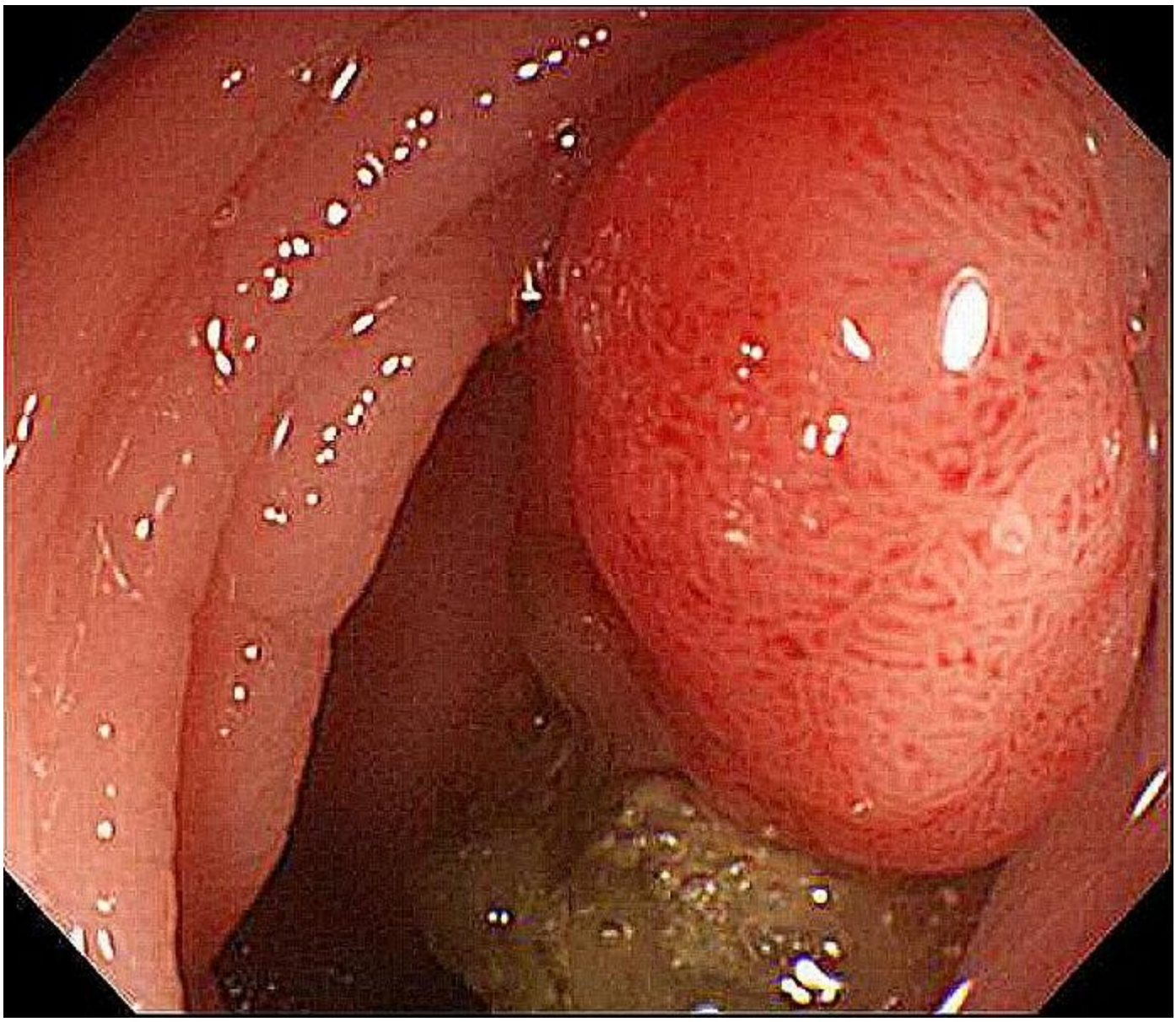

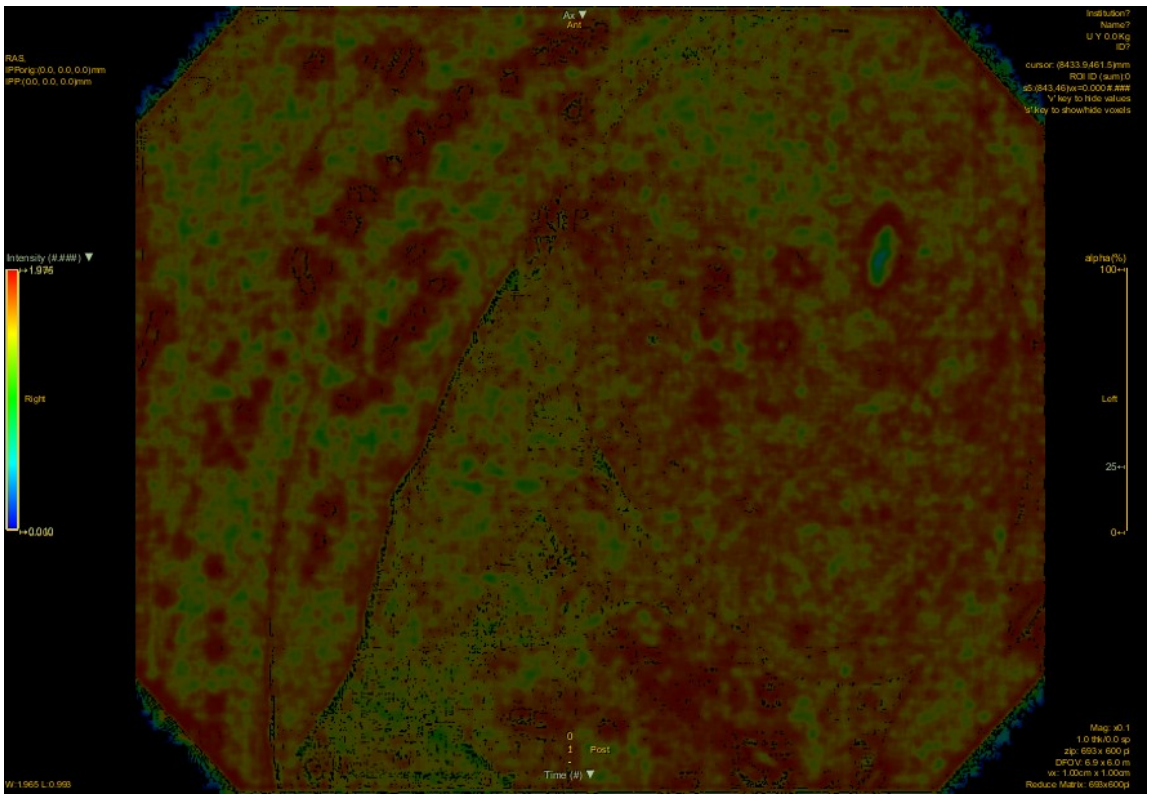

I polipi adenomatosi sono molto meno disomogenei rispetto ai carcinomi e questo si deduce dai valori di GLCM entropia solo lievemente aumentati rispetto al fondo dell'immagine dato dalla mucosa sana. Gli altri indicatori appaiono sostanzialmente indistinguibili da quelli della mucosa normale.

Vistosi artefatti in questa ed altre immagini sono dovuti ai riflessi della luce emessa dall'endoscopio, che nel caso dei polipi appaiono molto più visibili rispetto ai carcinomi. Le immagini ad alta risoluzione e le analisi fatte sulla componente blu dell'immagine sono le migliori da studiare in quanto meno influenzate da tali riflessi. La componente rossa è invece sconsigliata in quanto spesso alterata dalla luce emessa dallo strumento.

Mucosa rettale normale:

Link immagine originale: https://commons.wikimedia.org/wiki/File:Rectum-2016-12.jpg

Presenta segnale alla GLCM entropia relativamente omogeneo ed ipointenso (anche in questo esempio nella porzione centrale dell'immagini sono presenti artefatti dovuti ai riflessi)

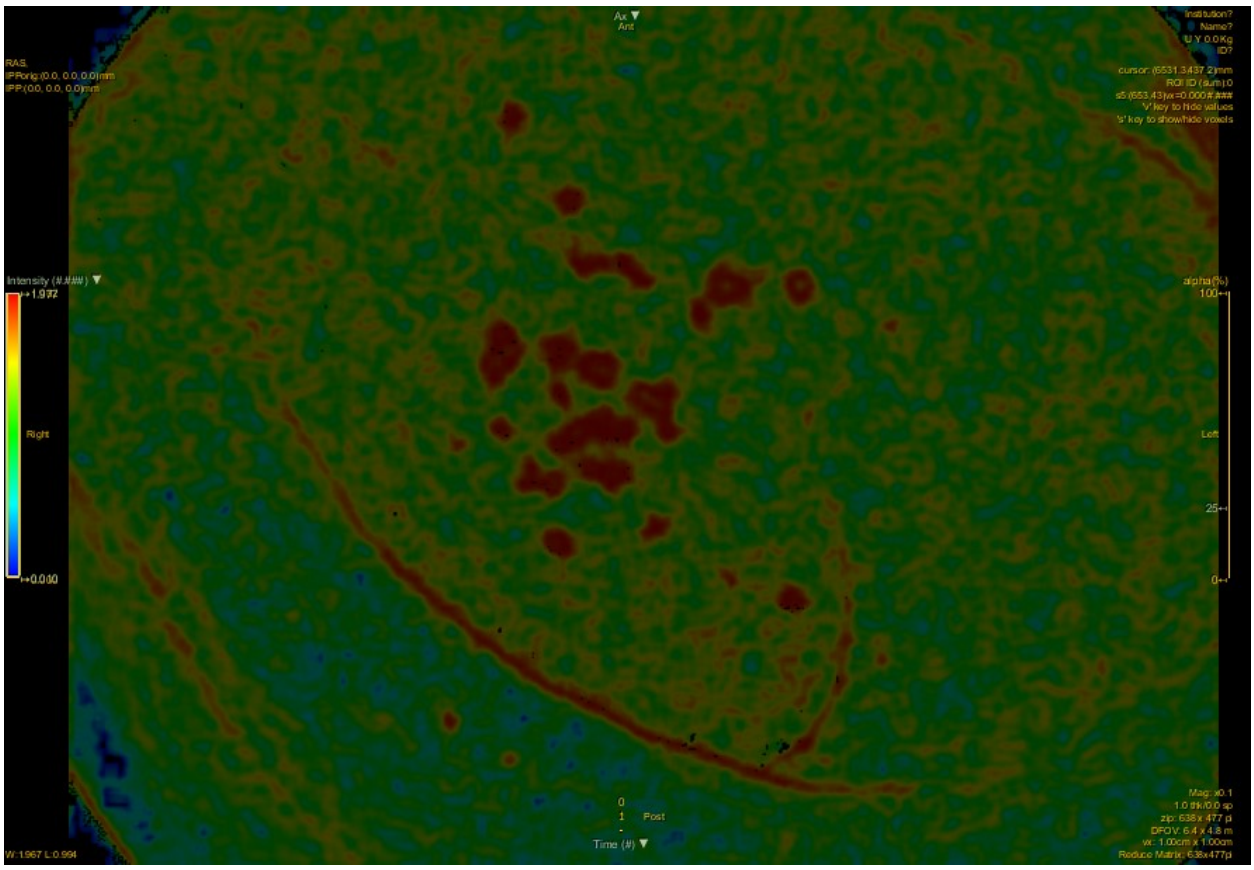

Discussione e conclusioni:

Nonostante la bassa numerosità del campione studiato (solo 14 immagini, 5 di tessuto sano, 5 carcinomi e 4 polipi) si può ipotizzare che la GLCM entropia sia l'indicatore migliore per localizzare e caratterizzare le lesioni visibili in coloscopia in quanto la propria intensità verosimilmente incrementa all'aumentare della malignità delle lesioni. Gli altri indicatori verosimilmente sono utili solo nello studio delle lesioni più aggressive. Questi dati inoltre suggeriscono che le IA attualmente impiegate in alcuni centri per aiutare l'endoscopista utilizzino anche la stima della GLCM entropia nelle loro analisi (anche se tale parametro non è direttamente visibile al medico). Alla luce di quanto rilevato potrebbe essere utile mostrare le mappe della GLCM entropia a schermo mediante software dedicato da utilizzare direttamente in sala endoscopica per aiutare a trovare le lesioni sospette e guidarne un eventuale biopsia (specie per lesioni grandi, ove seguendo questo ragionamento andrebbe effettuata preferibilmente nelle zone dove l'indicatore presenta valori più elevati).

Utililizzo del Local Texture Map per individuare i fotomontaggi

Uno dei tanti utilizzi del Local Texture Mapping che ho ipotizzato al di fuori dell'imaging medico è nel rilevamento delle foto ritoccate. Mi sono in particolare chiesto se le tecniche di fotoritocco lasciano sulle immagini ritoccate degli artefatti non visibili ad occhio nudo, ma comunque rilevabili con le tecniche di mapping proprie della radiomica (in modo simile a quanto già visto per i deepfake e a quanto già si fa con la ELA – Error Level Analisys). Nel far questo ho condotto un esperimento molto semplice e riproducibile prendendo alcune fotografie dal database Wikimedia Commons di paesaggi e cancellando da queste la Luna utilizzando il plugin GIMP-Resynthesizer. Le foto così ritoccate sono state quindi elaborate con il software LIFEx per creare le mappe necessarie all'analisi visiva con il metodo illustrato sotto. Scopo dell'esperimento è stato verificare se, come e con quale efficacia queste mappe riuscivano a localizzare le aree ritoccate.

Materiali e metodi:

Sono state prelevate dal database di Wikimedia Commons un totale di 28 foto raffiguranti la Luna caratterizzate da un diverso sfondo, formato e risoluzione (mantenendo sempre la dimensione dei file sotto i 3 MB a causa dei limiti tecnici dell'hardware in mio possesso). Ad ogni foto è stata quindi "cancellata" la Luna usando il software GIMP mediante il plugin GIMP-Resynthesizer, in modo da ottenere dei fotomontaggi realistici e riproducibili (le foto visibilmente alterate dopo questo passaggio sono state scartate dallo studio). Fatto questo ogni foto è stata rinominata con il nome "nomoon" ed è stata scomposta nelle 3 componenti RGB utilizzando sempre GIMP. Ogni componente è stata quindi salvata in un file .png separato ed elaborata con il software LIFEx per crearne le mappe degli indicatori della matrice GLCM già viste negli studi precedenti (dissimilarità, entropia, contrasto, energia ed omogeneità). Tali mappe sono poi state sottoposte a valutazione visiva alla ricerca di irregolarità di texture nella zona sottoposta a fotoritocco. Se anche una sola mappa relativa ad un solo colore mostrava alterazioni il test è stato considerato POSITIVO. Per creare le mappe sono stati utilizzati i soliti parametri (range da 0 a 256, 64 livelli di grigio, size of bin pari a 4, diametro del kernel pari a 7 pixel) . L'area fotoritoccata è sempre stata creata di forma rettangolare includendo tutta la Luna e tutta la zona di cielo illuminata da essa. I dati completi saranno presto disponibili per il download su GalactiChan.

Risultati:

Delle 28 immagini create cancellando la Luna 2 erano composte interamente da pixel neri (0,0,0) al di fuori di quelli della Luna e per tali motivi hanno dato origine dopo il fotoritocco ad immagini completamente nere, non distinguibili da un ipotetico sfondo nero non ritoccato. Delle altre 26 immagini 20 hanno mostrato alterazioni texturali locali a livello della zona ritoccata per almeno un colore ed un indicatore (76% dei casi circa). In particolare le immagini raffiguranti la Luna con sfondo un cielo stellato (visibile spesso solo sbruciando l'immagine) hanno spesso fatto rilevate

numerose stelle fittizie nella zona ritoccata evidenti anche senza usare il mapping (foto 1), mentre le immagini a sfondo nero contenenti molto rumore hanno messo in evidenza alterazioni spesso vistose a carico del rumore “ricreato” nella zona ritoccata (foto 3)

-

-
- 

Foto 1 originale e ritoccata (senza la Luna). Sbruciando l’immagine ritoccata è possibile vedere numerose stelle fittizie al posto della Luna

-
- 
-



•



•



•



•



Foto 3 ritoccata che presenta rumore di fondo non visibile ad occhio nudo. Le alterazioni locali di questo rumore dovute al fotomontaggio sono ben visibili al mapping

Com’era prevedibile risultati più incerti sono stati ottenuti con sfondi più complessi e caratterizzati da una distribuzione più disomogenea degli indicatori. In alcuni di questi casi la tecnica non da sempre i risultati sperati.

-

View at dusk at the Plein – Den Haag, Netherlands, 3.3.2015

-

View at dusk at the Plein – Den Haag, Netherlands, 3.3.2015

-



Foto 23 caratterizzata da uno sfondo disomogeneo. In questo caso la mappa della GLCM entropia della componente rossa mostra bene la zona ritoccata come un'area ipointensa, meno visibile con altri colori ed indicatori.

Discussione:

La tecnica descritta si è dimostrata relativamente accurata nel rilevare le aree sottoposte a fotoritocco con il plugin GIMP-Resinthesizer (76% dei fotoritocchi rilevati correttamente) specie nei casi di sfondi scuri ed omogenei; è risultata invece un po' meno efficace nel caso di sfondi molto colorati o disomogenei, ove gli indicatori studiati sono meno efficaci nel rilevare differenze indotte dalla tecnica di fotoritocco. Purtroppo a causa dell'hardware datato di cui dispongo non ho potuto lavorare su foto a più alta risoluzione (anche studiare queste poche immagini ha richiesto ore di calcolo) ma sarebbe buona cosa rifare l'esperimento su un campione più ampio e di immagini di qualità migliore. Sarebbe inoltre auspicabile lo studio di campioni di immagini ritoccate con altre tecniche (strumento clona, aggiunta di figure al posto della loro rimozione, ecc…) per vedere quanto i dati finora rilevabili siano generalizzabili. Ad ogni modo il test descritto sembra non essere affetto dai limiti già noti per la ELA.

Conclusioni:

Dai dati finora desunti appare come il Local Texture Mapping (se sottoposto a validazione su campioni più vasti e diversi) possa forse in futuro essere usato anche per l'analisi forense delle immagini digitali.

Dati più accurati da Plutone (e test nuovo hardware)

Grazie all’acquisizione di un computer più potente del precedente ora sono in grado di elaborare con maggiore rapidità anche immagini mediche e non di grosse dimensioni. Per prima cosa ho effettuato un test su un’**immagine TIFF di oltre 200 MB della galassia M51** ottenendo le mappe degli indicatori della matrice GLCM usando LIFEx con le solite impostazioni (64 livelli di grigio, range da 0 a 256, diametro del kernel pari a 7 pixel). L’immagine è stata scomposta nelle 3 componenti RGB con GIMP ed ognuna è stata quindi analizzata individualmente. I dati completi come al solito li potete trovare su GalactiChan (sono in caricamento in questo momento). L’elaborazione di ogni componente ha richiesto circa mezzora di tempo macchina (test “ufficiosi” su immagini TC e PET hanno richiesto da uno a 3 minuti per immagine DICOM total body…)

fonte immagine: https://esahubble.org/images/heic0506a/

esempi:

- 

- 

Dati dello strumento LORRI (la telecamera della sonda New Horizon impiegata nelLo studio di Plutone)

Sono riuscito a trovare i file originali dello studio di Plutone effettuato dalla sonda New Horizon (disponibili al link sotto):

https://pds-smallbodies.astro.umd.edu/holdings/nh-p-lorri-2-pluto-v3.0/dataset.shtml

Ho rifatto con praticamente tutto questo dataset le elaborazioni con LIFEx in modo del tutto simile a quella fatta con M51 ed al precedente esperimento fatto su una foto jpg ricavata da una di queste immagini con 3 obbiettivi:

1. verificare che le elaborazioni fatte con i file originali sono uguali a quelle ottenibili con un file jpg riscalato nella scala di grigi, come previsto dalle leggi matematiche che descrivono la matrice GLCM
2. verificare che un differente ingrandimento dell'immagine non inficia i risultati delle analisi
3. dimostrare che con un hardware potente la creazione delle mappe è talmente veloce ed efficiente che può essere anche fornita come servizio per conto terzi

Ecco alcune immagini tratte da questo secondo esperimento:

- 
- 

- 
-
- 
-



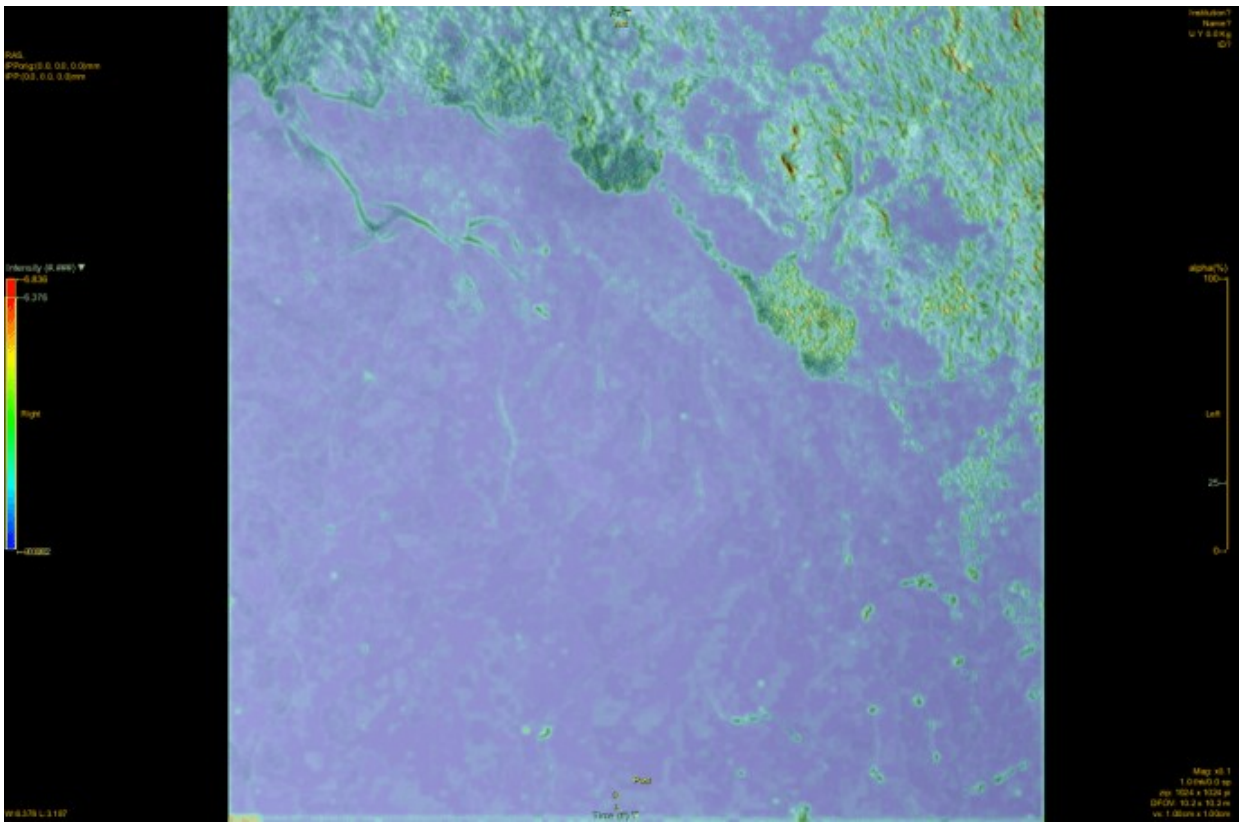





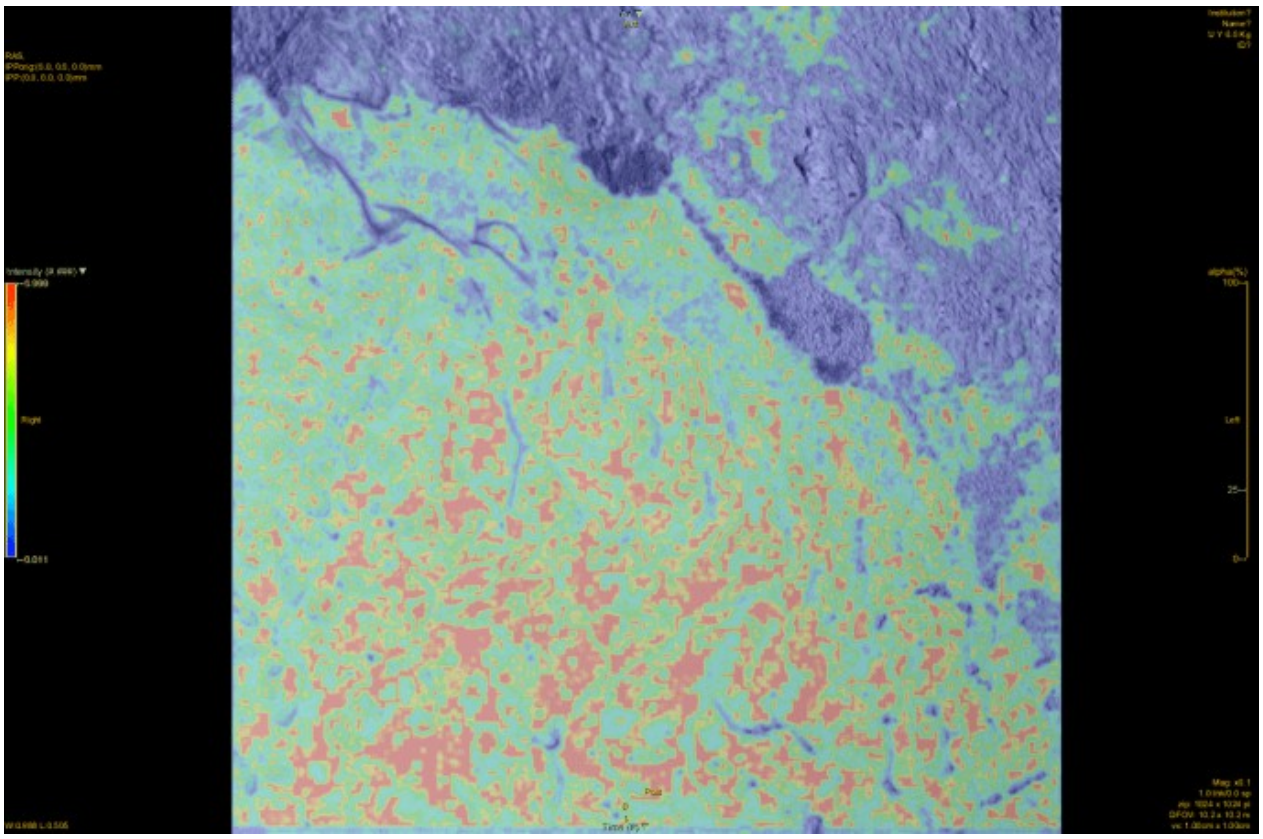

•

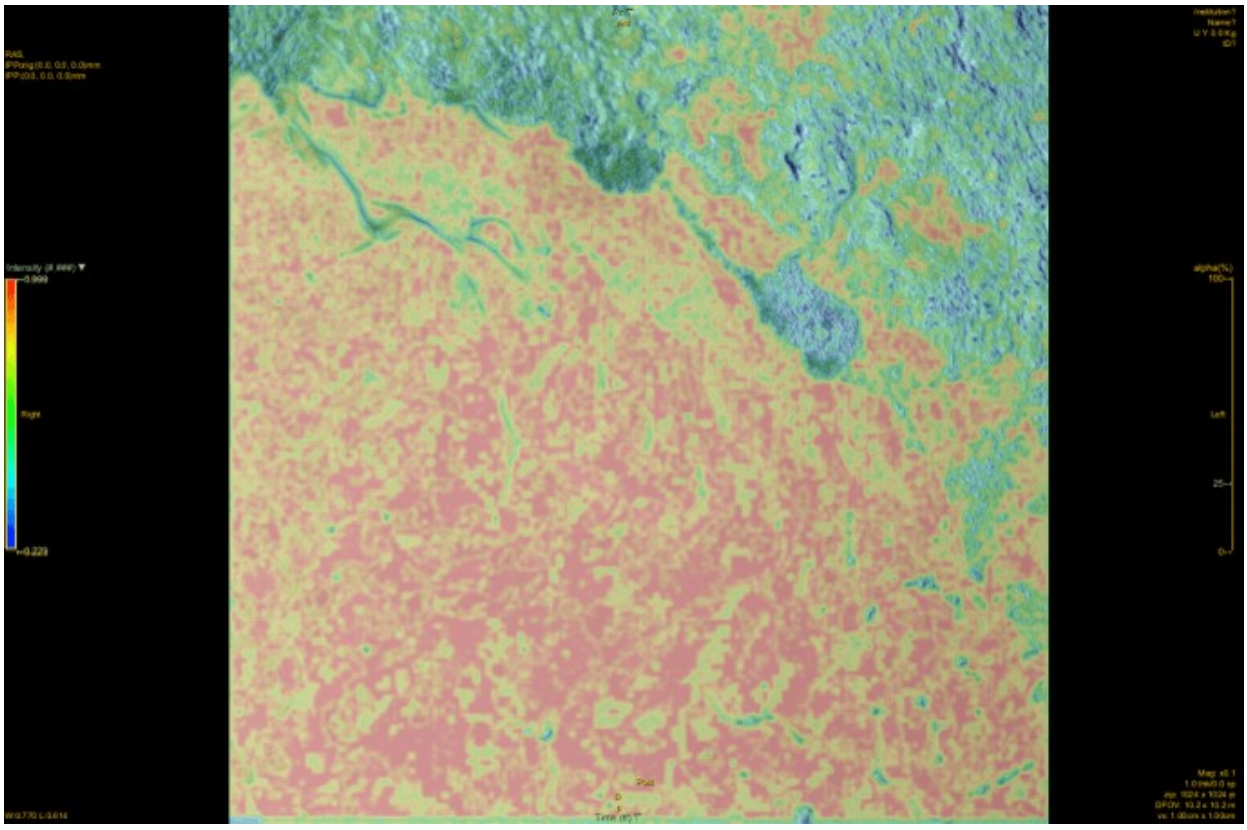

- 
- 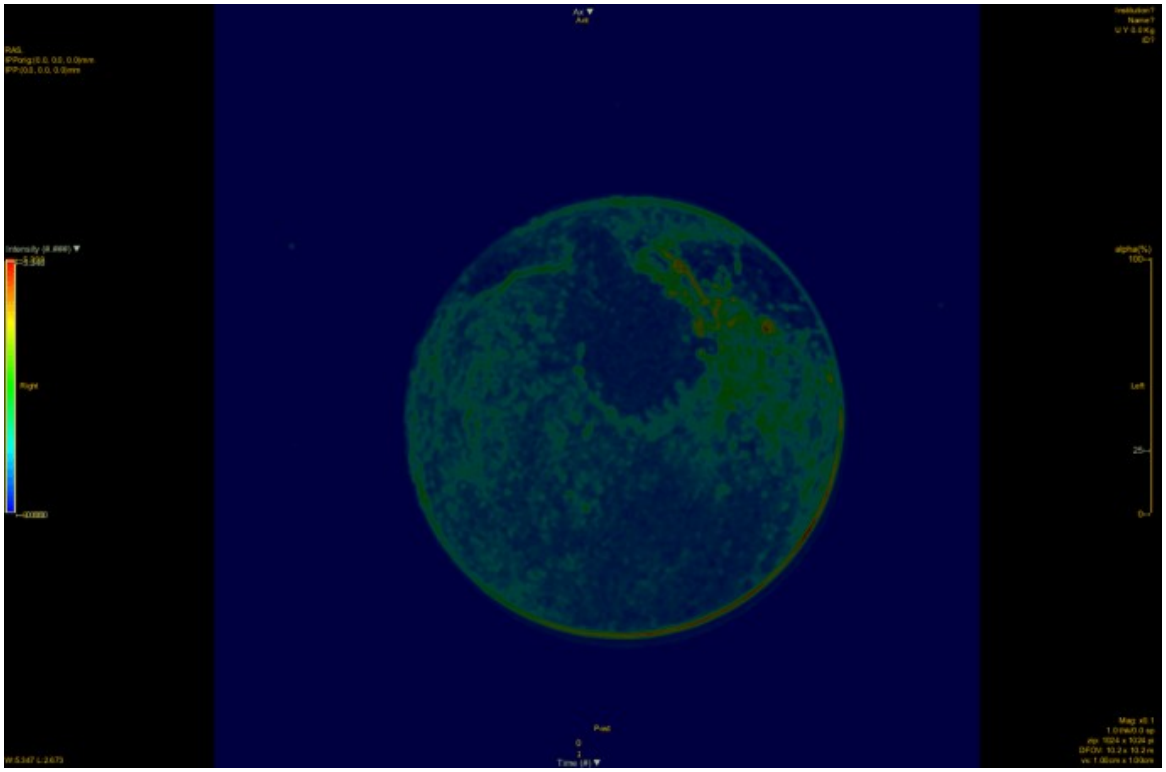

- 
- 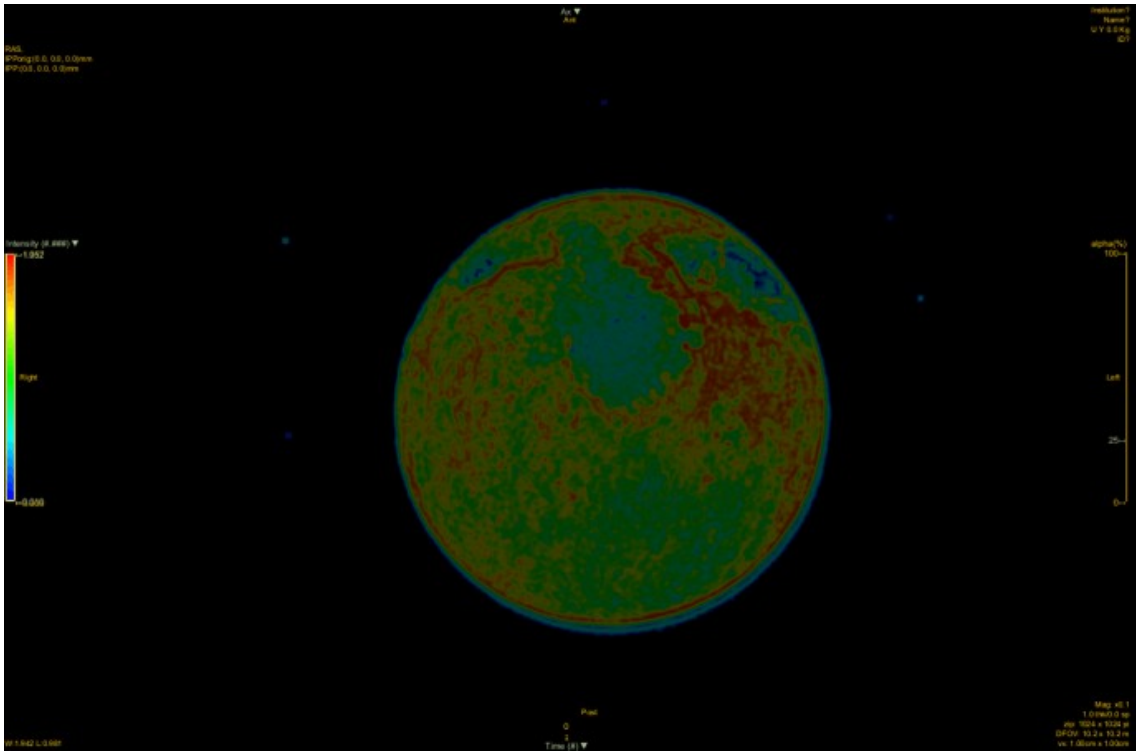

- 

Come potete notare dalle ultime 5 immagini il primo obbiettivo è stato raggiunto al 100% ed anche il secondo è verificato. L’area ingrandita è al confine con la Sputnik Planitia, che mostra la stessa intensità per tutti gli indicatori anche nelle immagini zoomate (e lo stesso vale per le restanti regioni, anche quelle qui non mostrate). L’elaborazione di ogni immagine ha richiesto circa 20 secondi, motivo per cui anche l’obbiettivo numero 3 è raggiunto.

Obbiettivi Futuri:

- analizzare le altre immagini raccolte dalla sonda New Horizon (fly-by di Giove con studio dei satelliti galileani e fly-by di 486958 Arrokoth
- Studio delle immagini terrestri prese da Google Earth o altre fonti libere

Sto anche leggendo un altro centinaio di articoli sui vaccini per la COVID-19 con l’obbiettivo di scrivere una review specifica a riguardo, dato che questa cosa mi è stata chiesta da molti dopo la pubblicazione della mia prima review. Inoltre l’attualità dell’argomento ed il fatto che lavorando me ne sto occupando personalmente mi impone di saperne di più di questa patologia da fonti certe ed affidabili (ne i social, ne i mass media ne molte fonti “ufficiali” hanno dimostrato di esserlo… purtroppo!)

Texture mapping delle radiografie del torace (COVID-19 vs normale e altre patologie polmonari)

Articolo disponibile anche su ZeroTalk Italia++

In un articolo che avevo redatto un po' di tempo fa avevo mostrato come fosse possibile usare il local texture mapping per distinguere alla TC i pazienti affetti da polmonite COVID-19 correlata da quelli affetti da altre patologie polmonari con simile aspetto radiologico. L'articolo di oggi è l'annunciato seguito di questo lavoro fatto sulle semplici radiografie. L'indagine radiografica standard è poco sensibile e specifica nella diagnosi di COVID-19, tuttavia in questo lavoro vedremo come il local texture mapping potrebbe cambiare le carte in tavola fornendo uno strumento utile alla diagnostica di questa malattia, semplice, non invasivo ed economico. L'uso di queste mappe è inoltre infinitamente più semplice dei software di Intelligenza Artificiale (IA) studiati da numerosi gruppi di ricerca (Bouchareb et al. 2021 per una delle tante review sull'argomento) e non richiede hardware molto potente per essere implementato

La nuova macchina di cui ora dispongo mi ha consentito di elaborare centinaia di immagini in poco tempo. Tutto il database verrà reso come al solito disponibile su Galactichan non appena ne risolveremo i problemi di connettività dovuti alla carenza di tracker.

Un altro dato da poco acquisito in un altro recente lavoro garantisce che è molto probabile una correlazione dei dati qui ottenuti (da immagini in formato .PNG prese da Radiopaedia.org, tutte in licenza Creative Commons) con quelli ricavabili studiando immagini in formato DICOM, al momento non disponibili.

Materiali e metodi:

Da Radiopaedia.org sono state scaricate 104 immagini radiografiche del torace di pazienti affetti da polmonite COVID-19 correlata. Queste immagini sono state elaborate quindi con il software LIFEx in modo da ottenere mappe della GLCM dissimilarità, entropia, contrasto, energia ed omogeneità con i seguenti parametri: numero di livelli di grigio: 64, range da 0 a 256 e dimensioni del kernel pari a 7 pixel. La stessa cosa è stata fatta recuperando anche 28 immagini radiografiche normali e:

- 2 immagini di polmonite da Influenza A
- 4 immagini di polmonite da Mycoplasma
- 16 immagini di polmonite da Pneumocystis
- 4 immagini di polmonite organizzata criptogenetica
- 7 immagini di proteinosi alveolare

- 31 immagini di sarcoidosi

Le immagini così elaborate sono state quindi confrontate visivamente per la ricerca di “pattern” tipici di ogni malattia. Lavorando da solo ed a causa della bassa numerosità di alcuni sample per alcune patologie non mi è possibile eseguire uno studio “in cieco” rispetto alla diagnosi, di conseguenza in questo articolo mi limiterò a descrivere cosa ho trovato senza cercare di spicciolare numeri che inevitabilmente non sarebbero obbiettivi…lasciando magari ad altri questo compito 🙂

Interpretazione delle mappe:

Tutte le immagini mostrate seguono il seguente ordine dall’alto in basso e da sinistra a destra: dissimilarità – entropia- contrasto-energia-omogeneita-radiografia input

Esame radiologico normale:

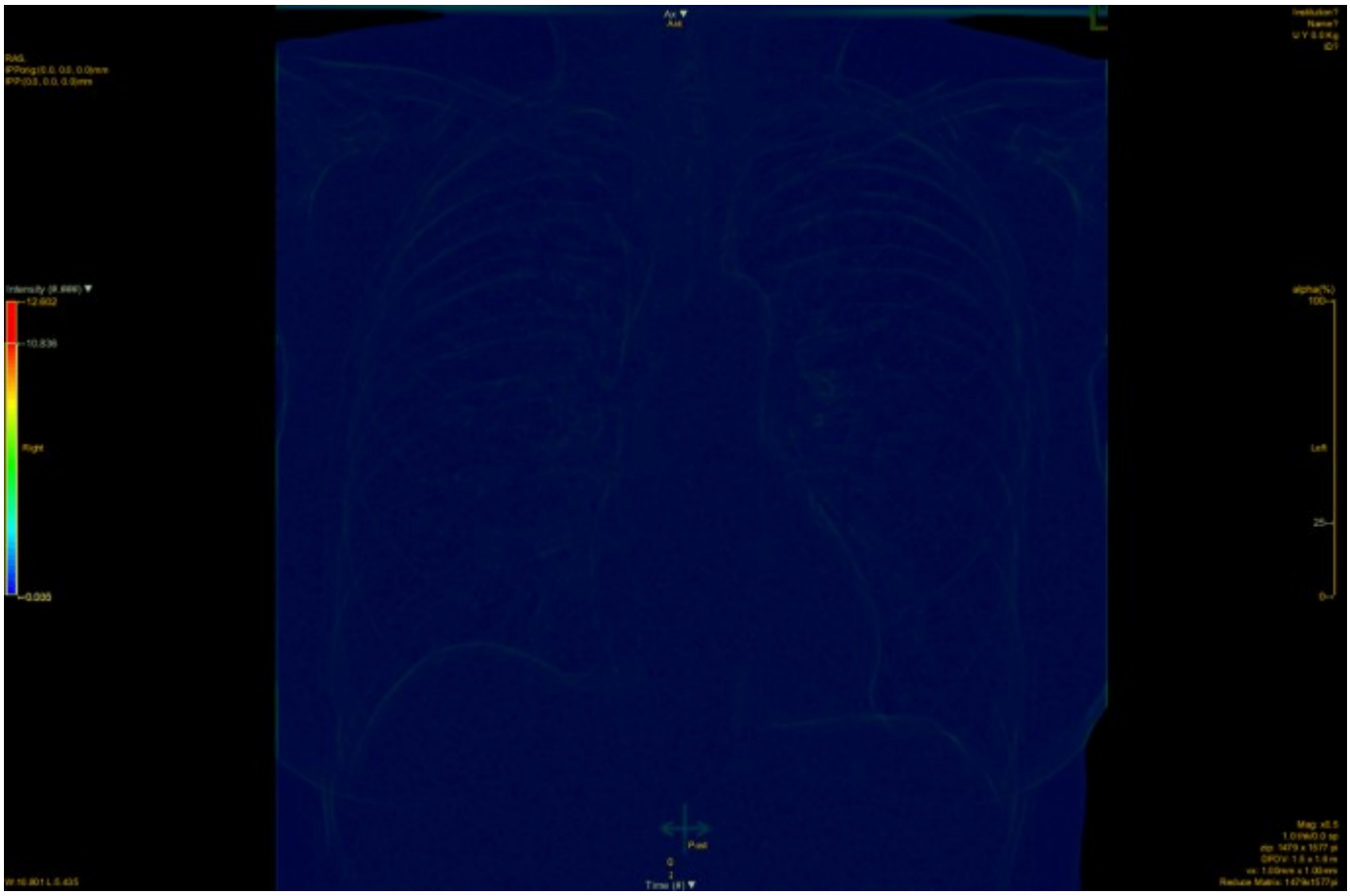

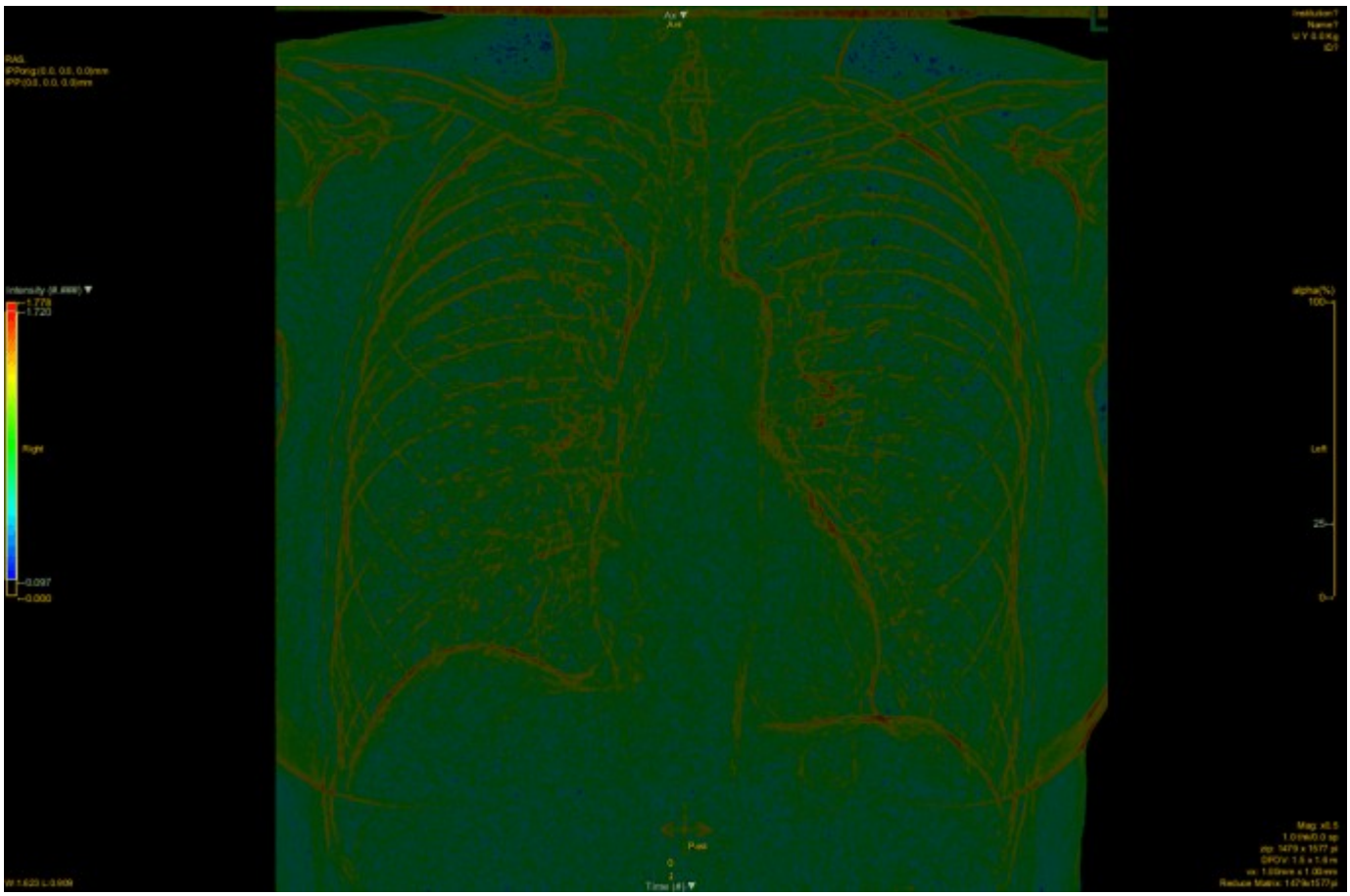



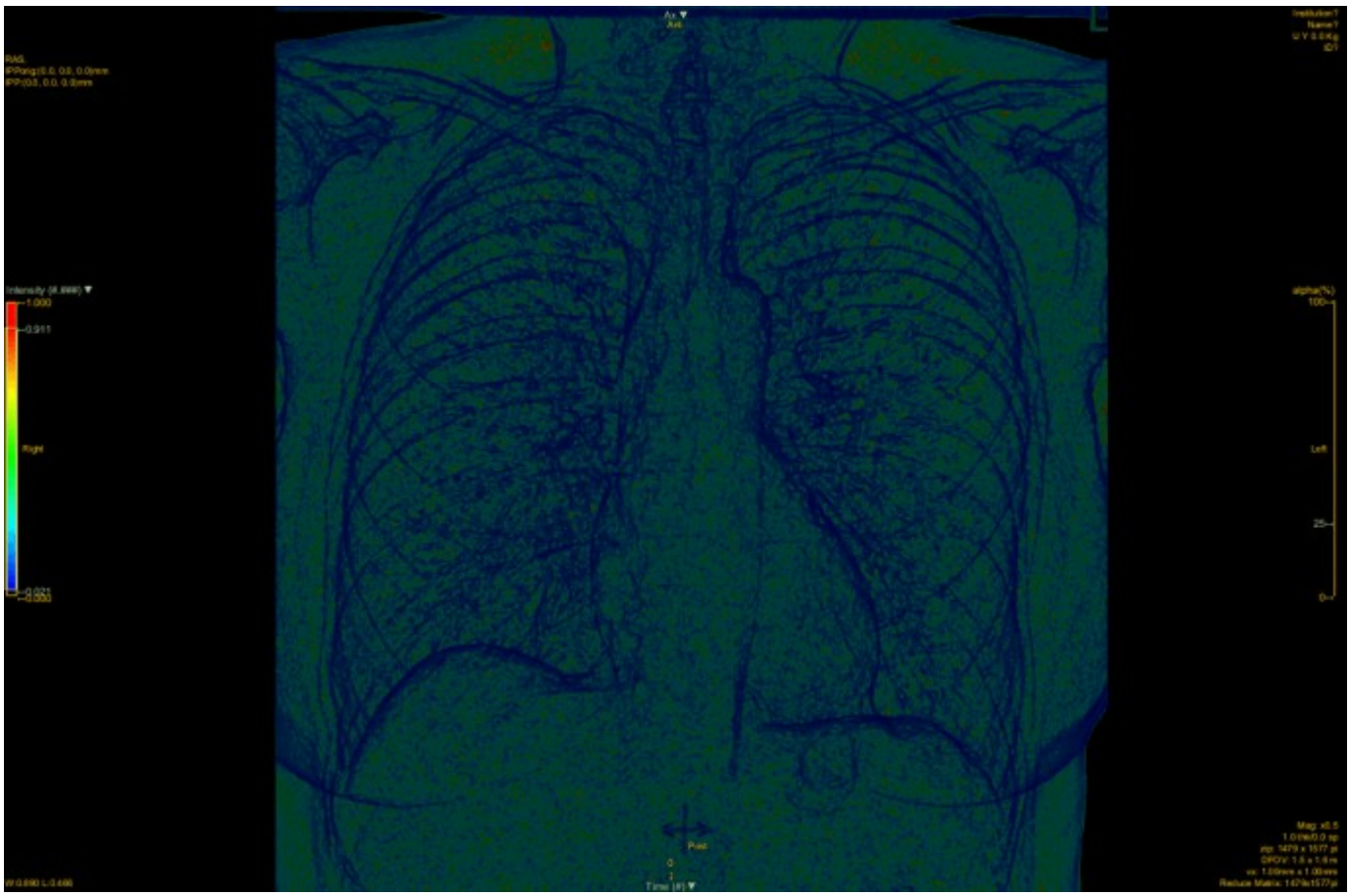

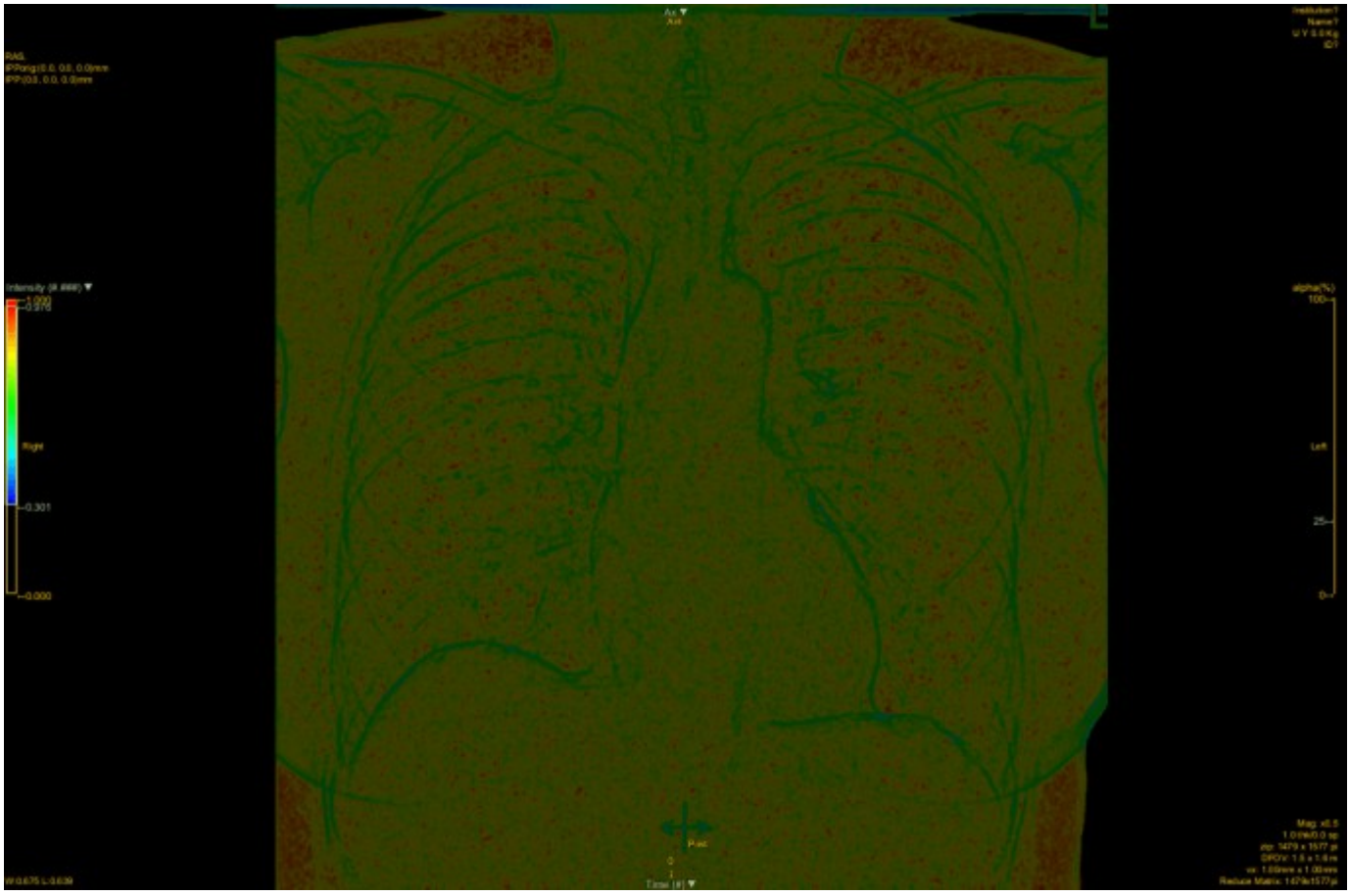

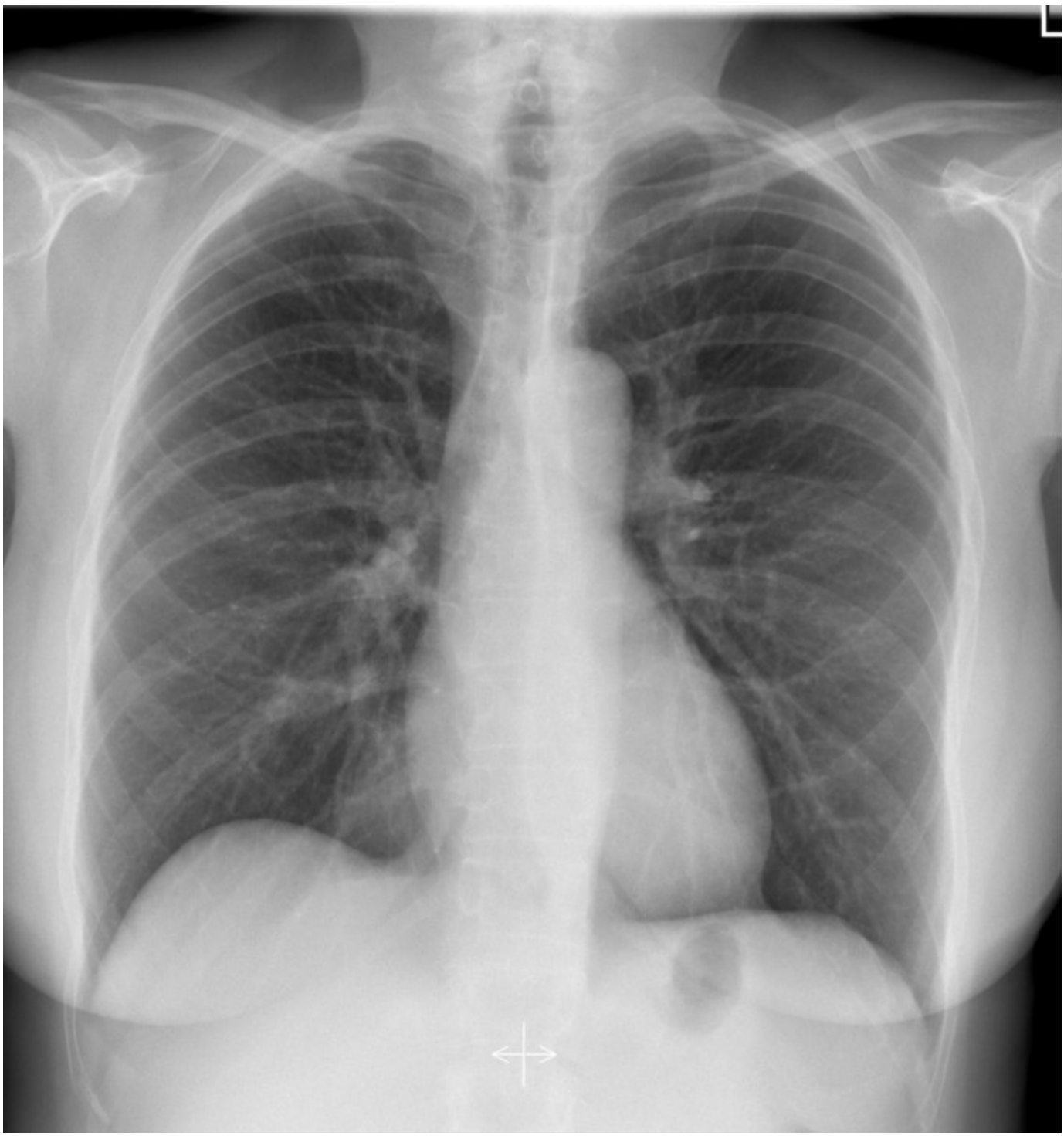

La trama broncovascolare è di norma limitata agli ili alla GLCM entropia. La GLCM energia appare di media intensità a livello distale, al GLCM contrasto spesso non si vede nulla, alla GLCM dissimilarità spesso si vede poco. La GLCM energia modicamente intensa a livello polmonare distalmente agli ili è tipica dell'RX normale (è l'indicatore che più spesso si altera in presenza di patologia in modo evidente). La GLCM entropia è invece più utile nella diagnosi differenziale, come descritto sotto.

COVID-19:

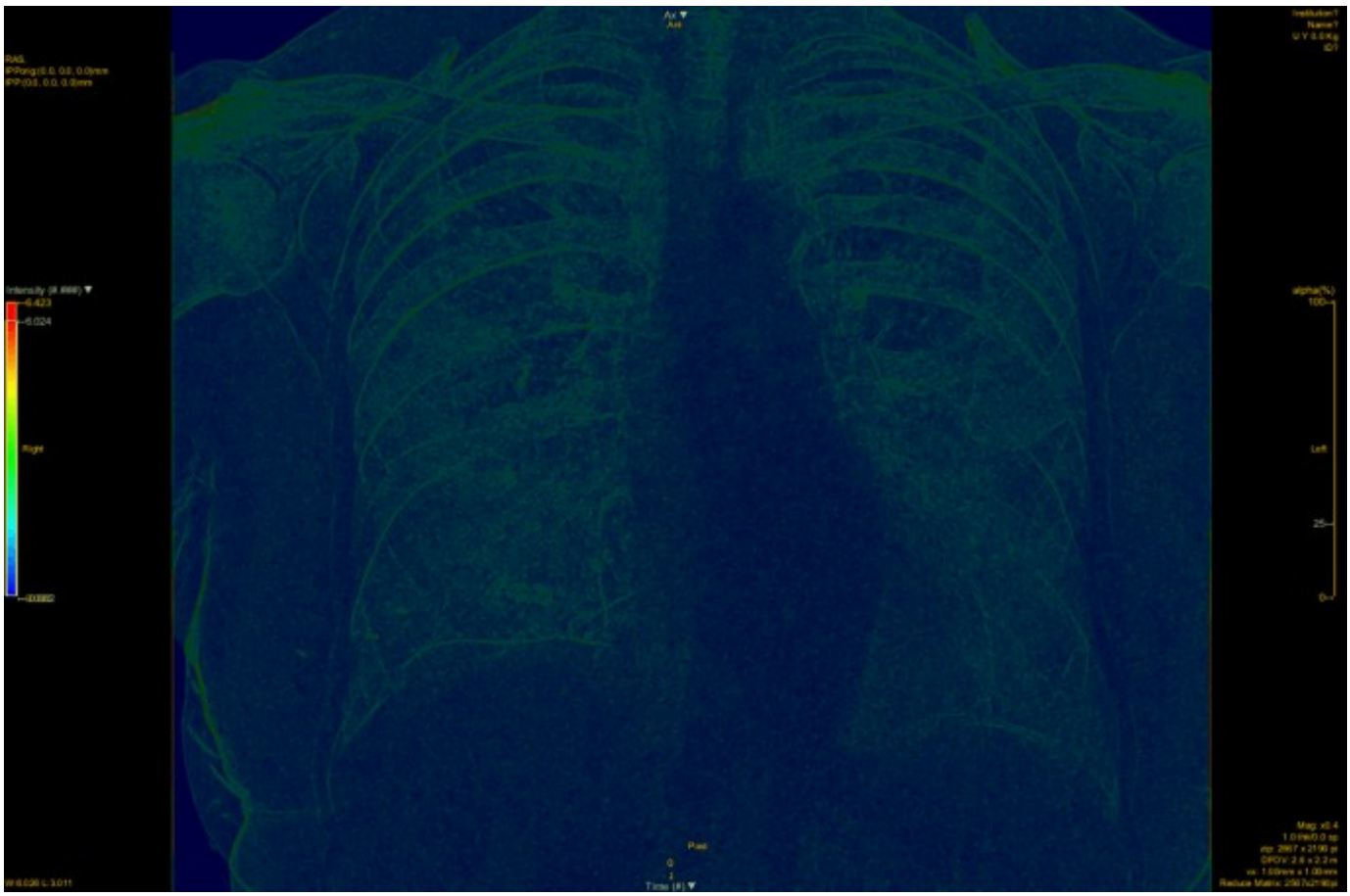

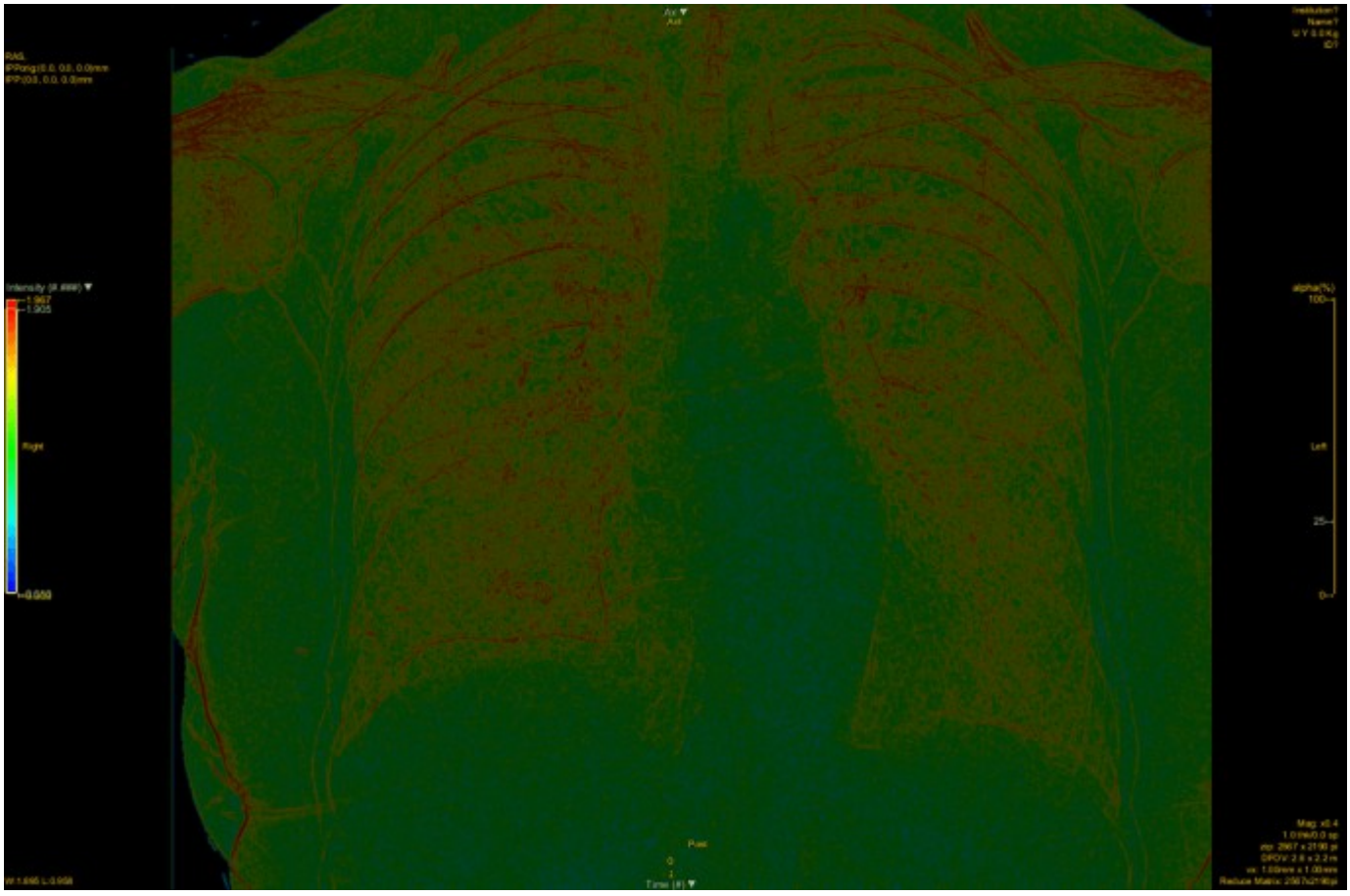



Quadro simile al normale nei casi lievi ma caratterizzato da graduale perdita di contrasto alla mappa della GLCM energia (il polmone presenta globale diminuzione di questo indicatore) e da incremento dell'intensità degli ili alla mappa della GLCM entropia con evoluzione in direzione distale a margini sfumati (aspetto definibile "a matassa" dove sembra che dagli ili dipartano dei fili che man mano si assottigliano). Nelle forme più gravi la malattia interessa l'intero parenchima, che presenterà valori modicamente incrementati di GLCM entropia in toto. Nei casi più severi si osserva segnale anche alle mappe di GLCM dissimilarità e contrasto. Esami eseguiti in condizioni subottimali (al letto, bassa dose, vistosi elementi radiopachi nel campo di acquisizione come gioielli o elettrodi per ECG) così come immagini scaricate in bassa risoluzione o con elementi disegnati peggiorano la qualità dell'elaborazione e rendono l'interpretazione dei dati difficoltosa. Il rapporto segnale/fondo è tendenzialmente conservato.

Influenza A:

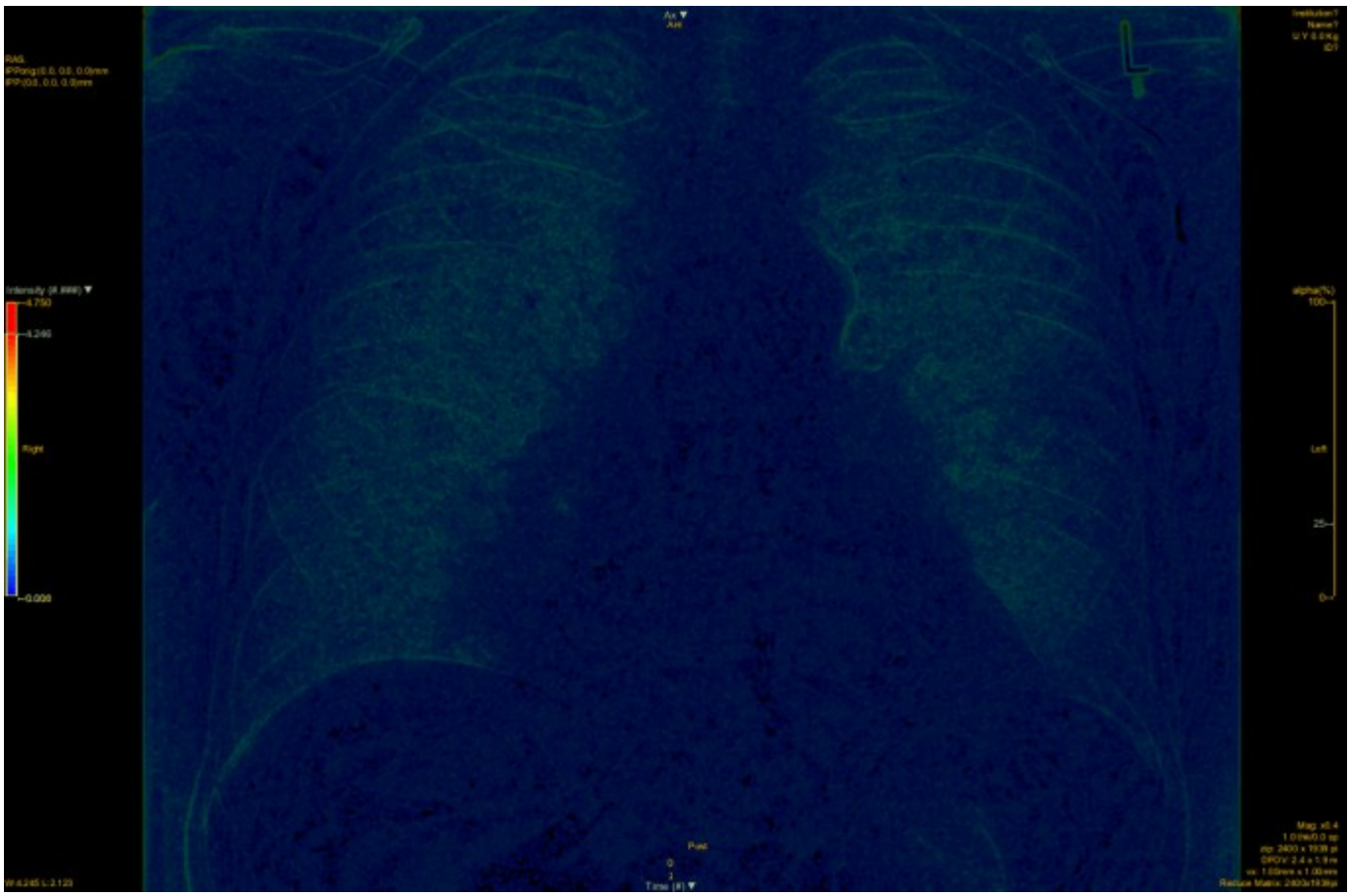

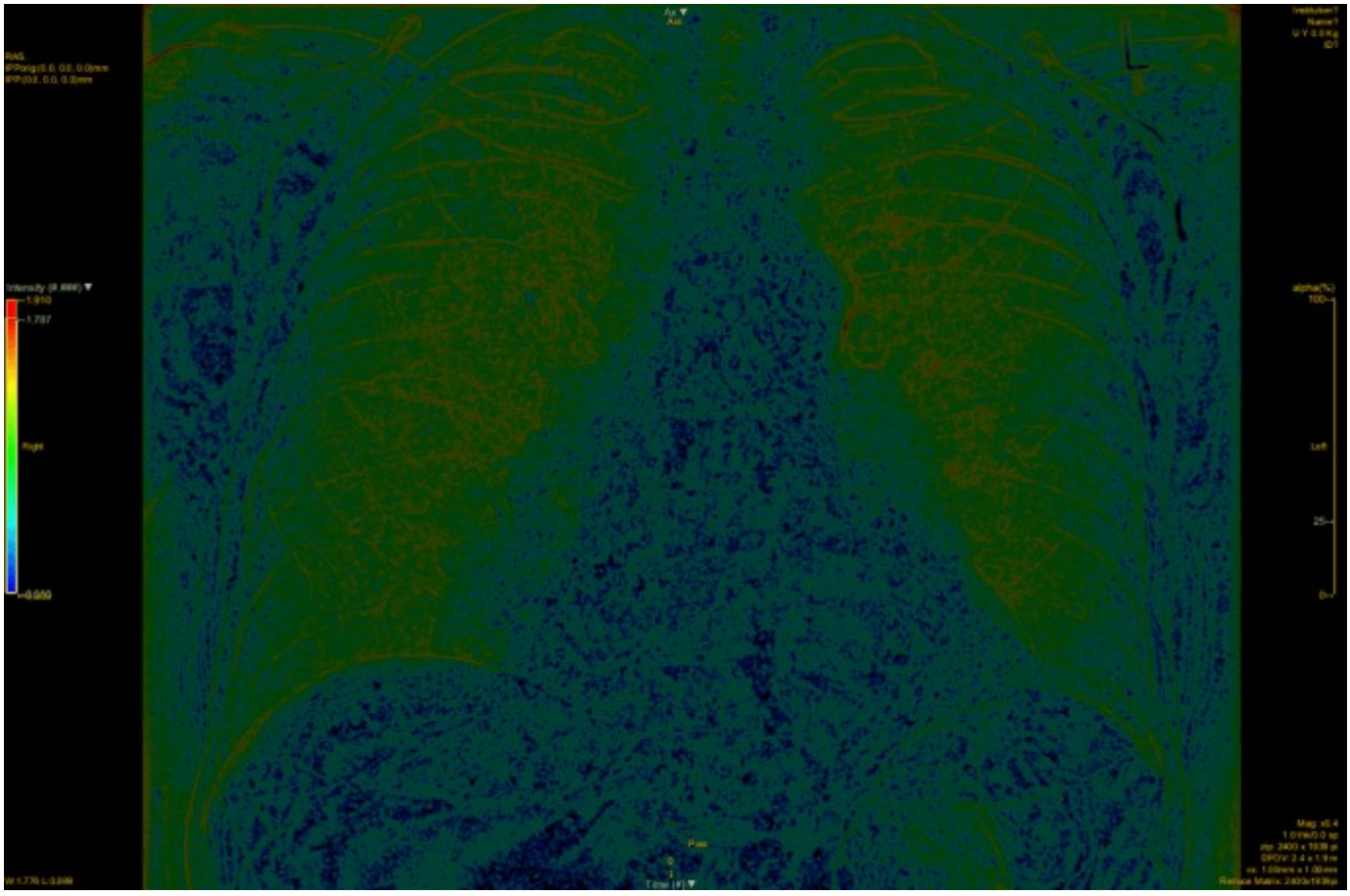



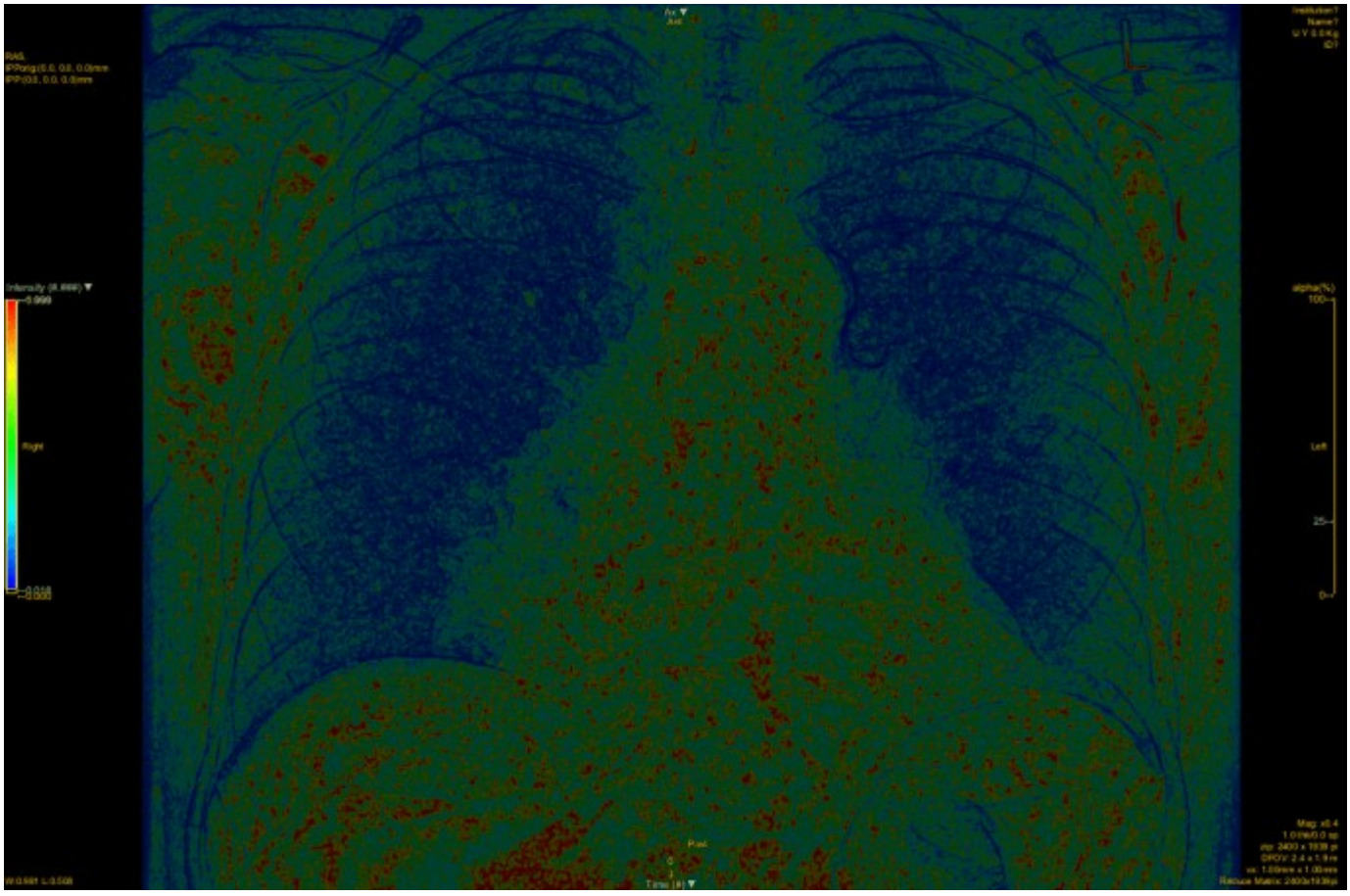

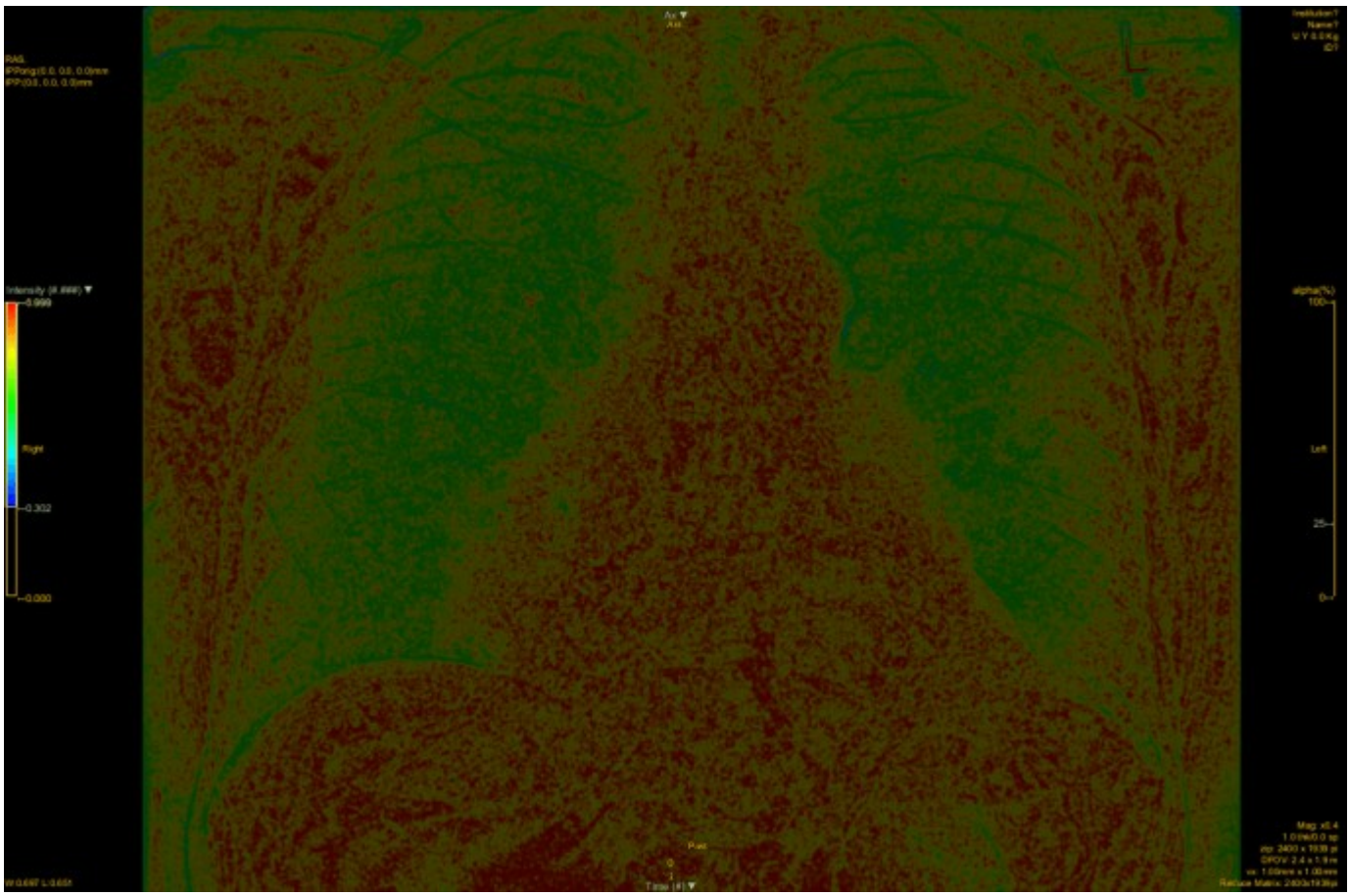

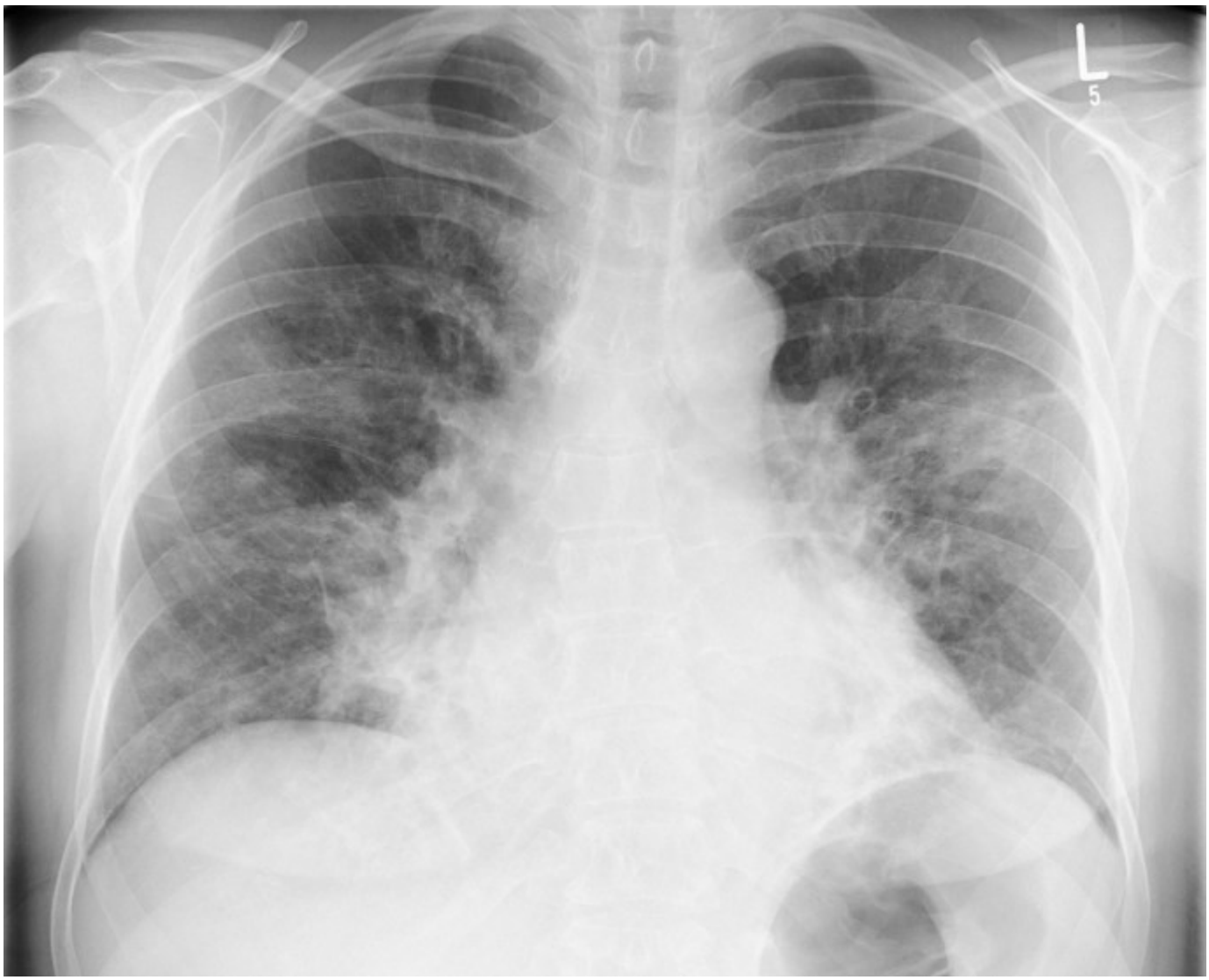

Disponibile un solo paziente (quindi è impossibile generalizzare questi dati), in cui si evidenzia modico incremento della GLCM entropia in tutto l’ambito polmonare senza aspetto “a matassa” e con rapporto segnale/fondo nettamente incrementato rispetto alla norma.

Micoplasma:



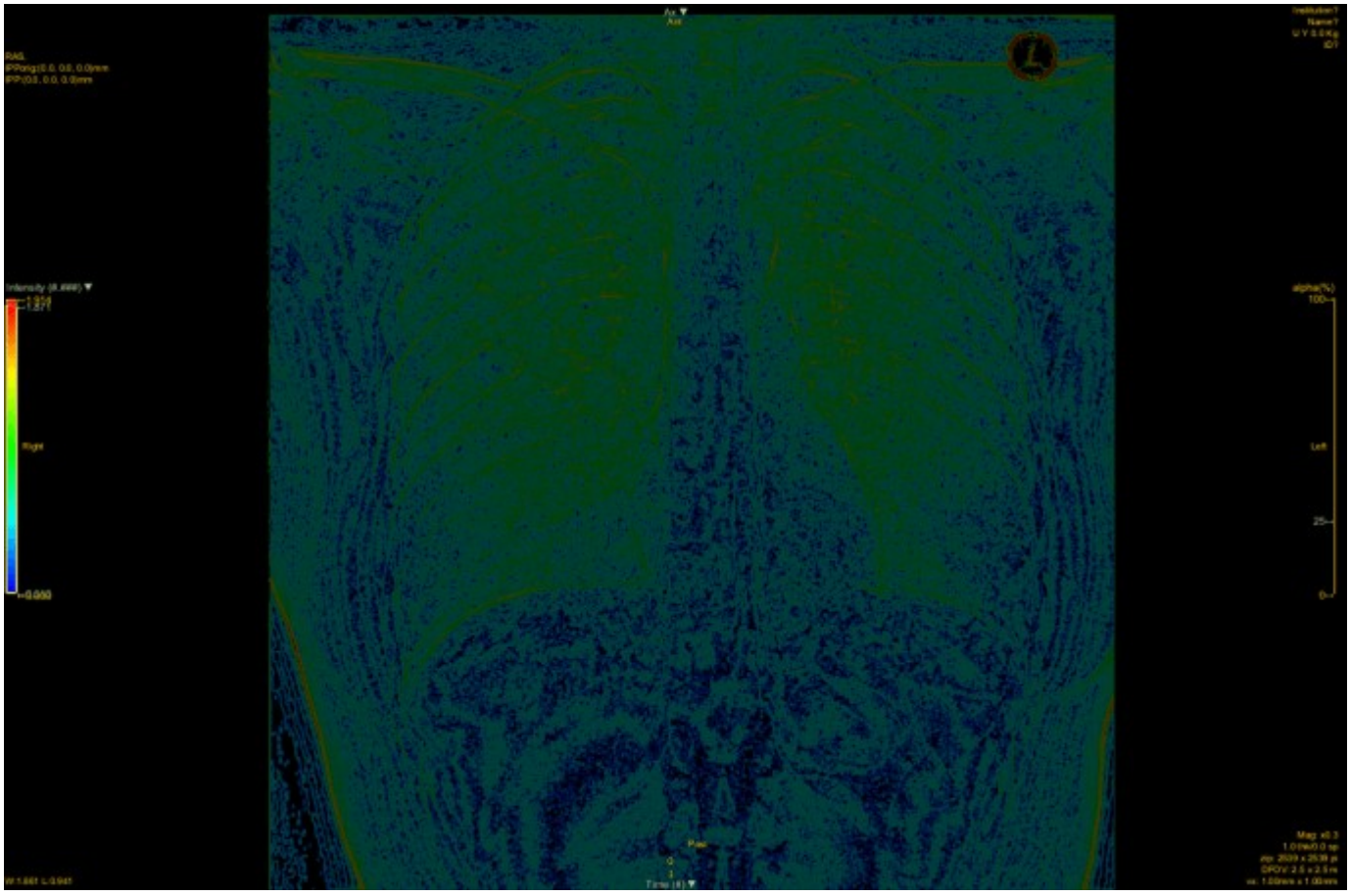



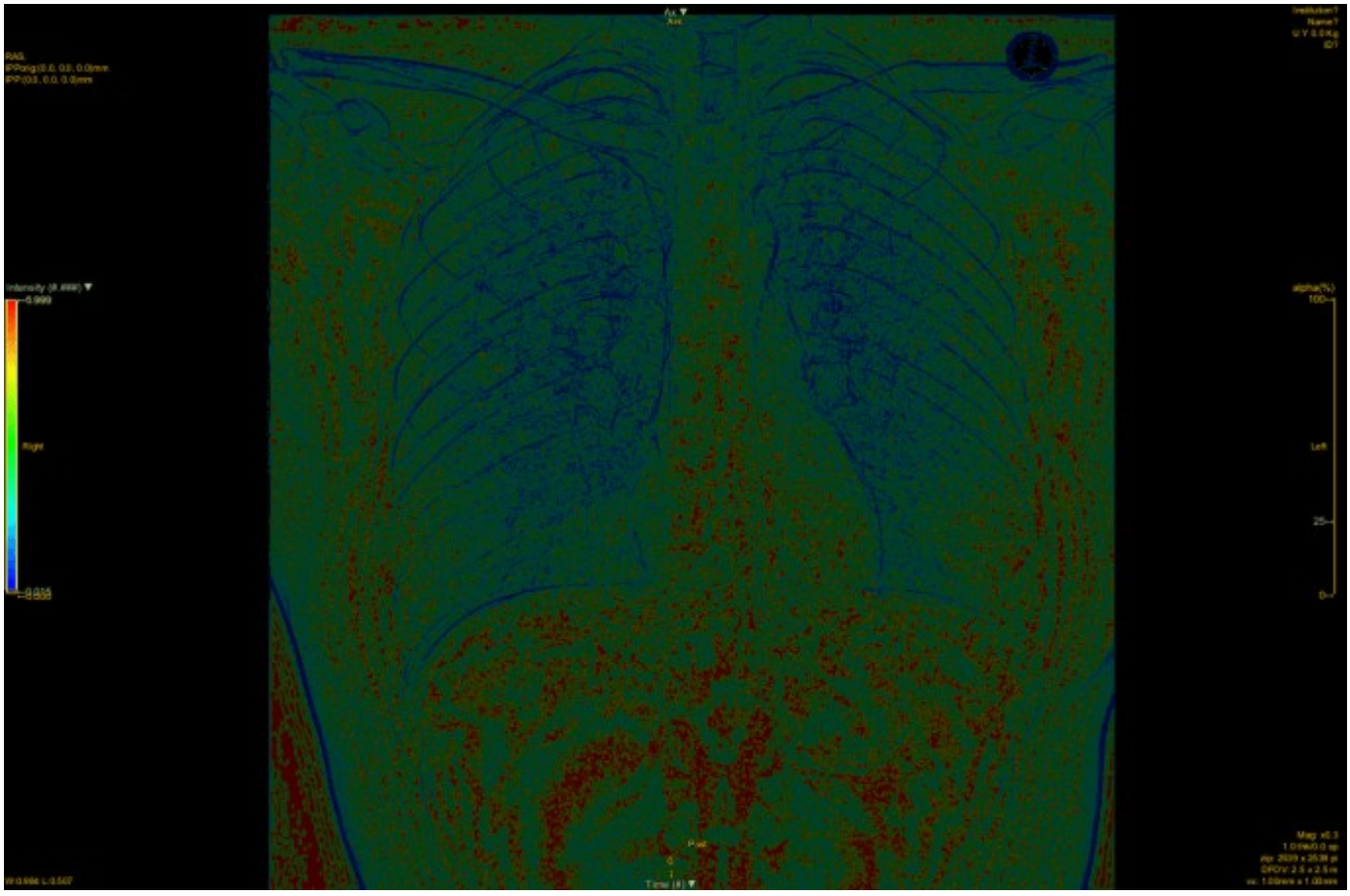

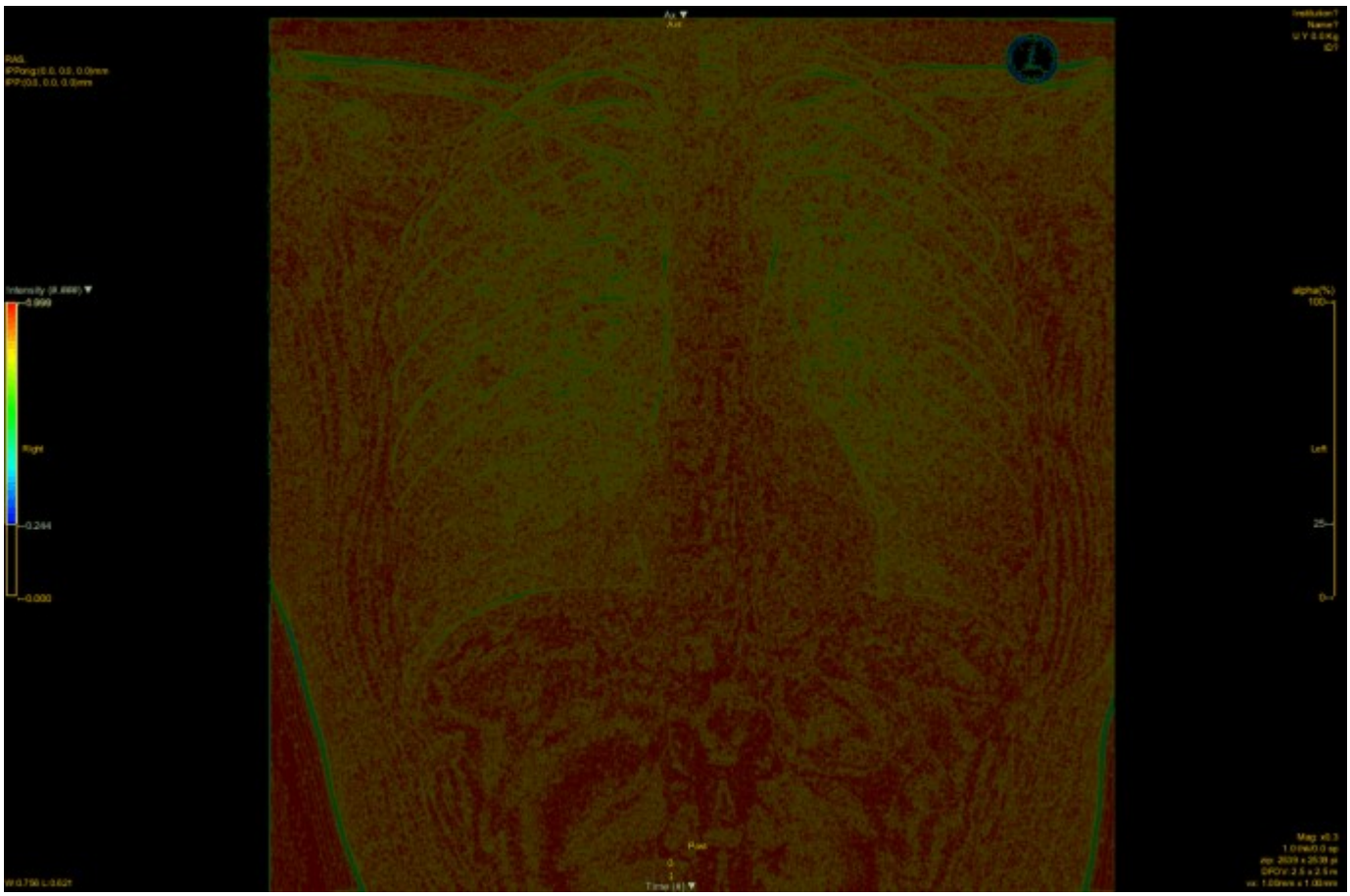

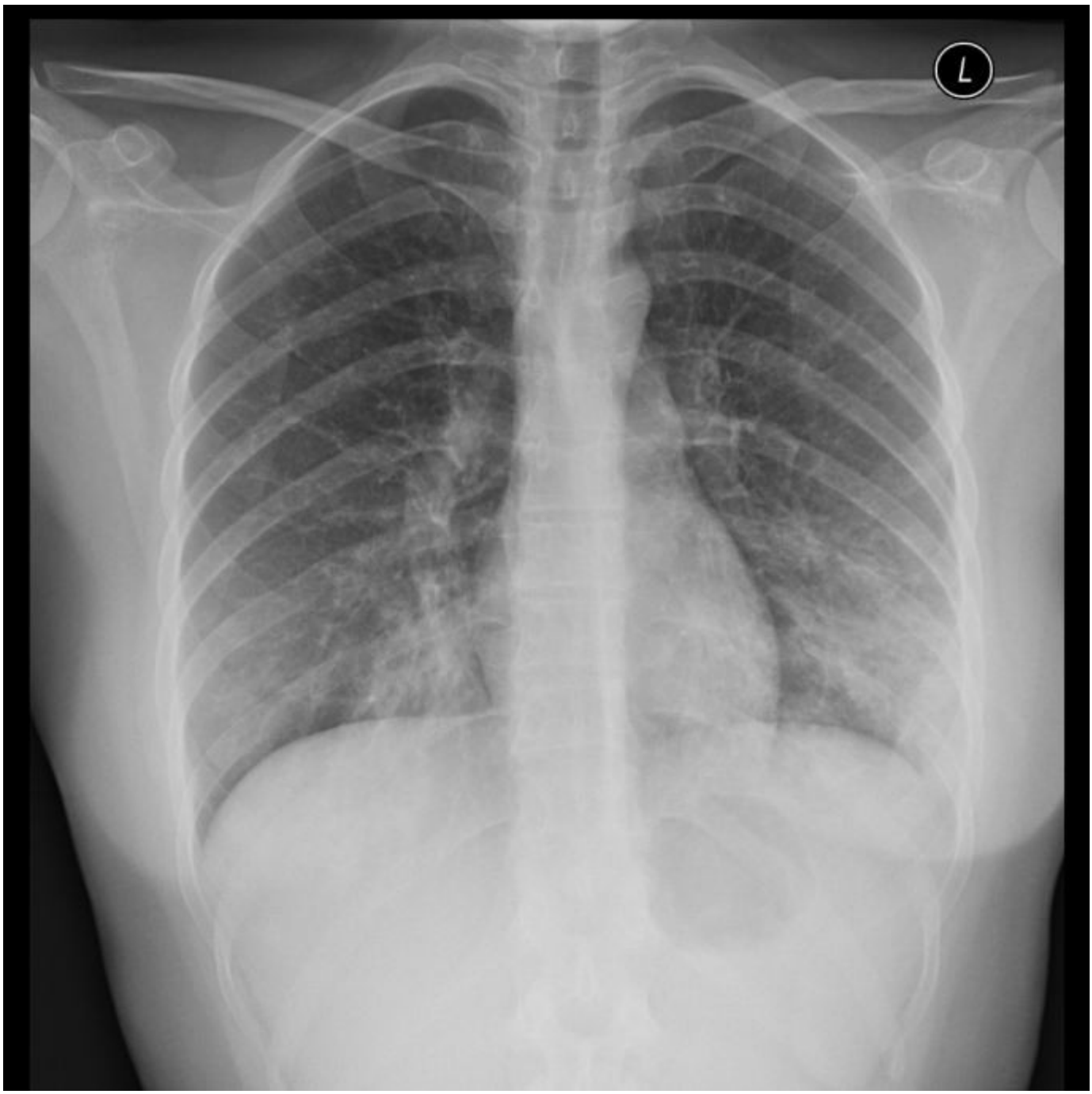

Sono disponibili immagini di due soli pazienti in cui si nota riduzione del rapporto segnale/fondo e modesta grossolana estensione (non aspetto “a matassa”) della trama broncovascolare a partire dagli ili, che presenta anche modico incremento dei valori di GLCM entropia.

Pneumocystis:

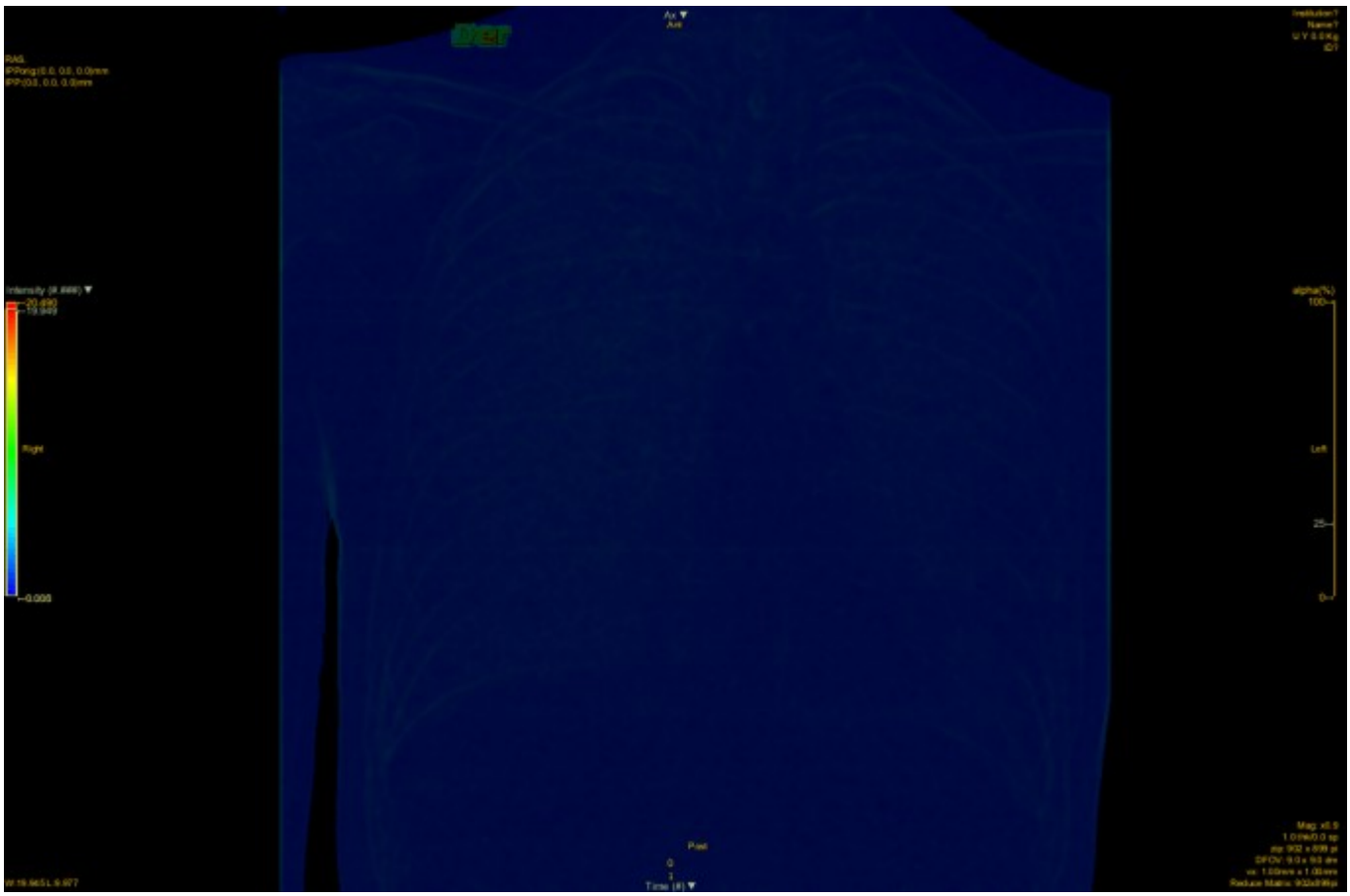

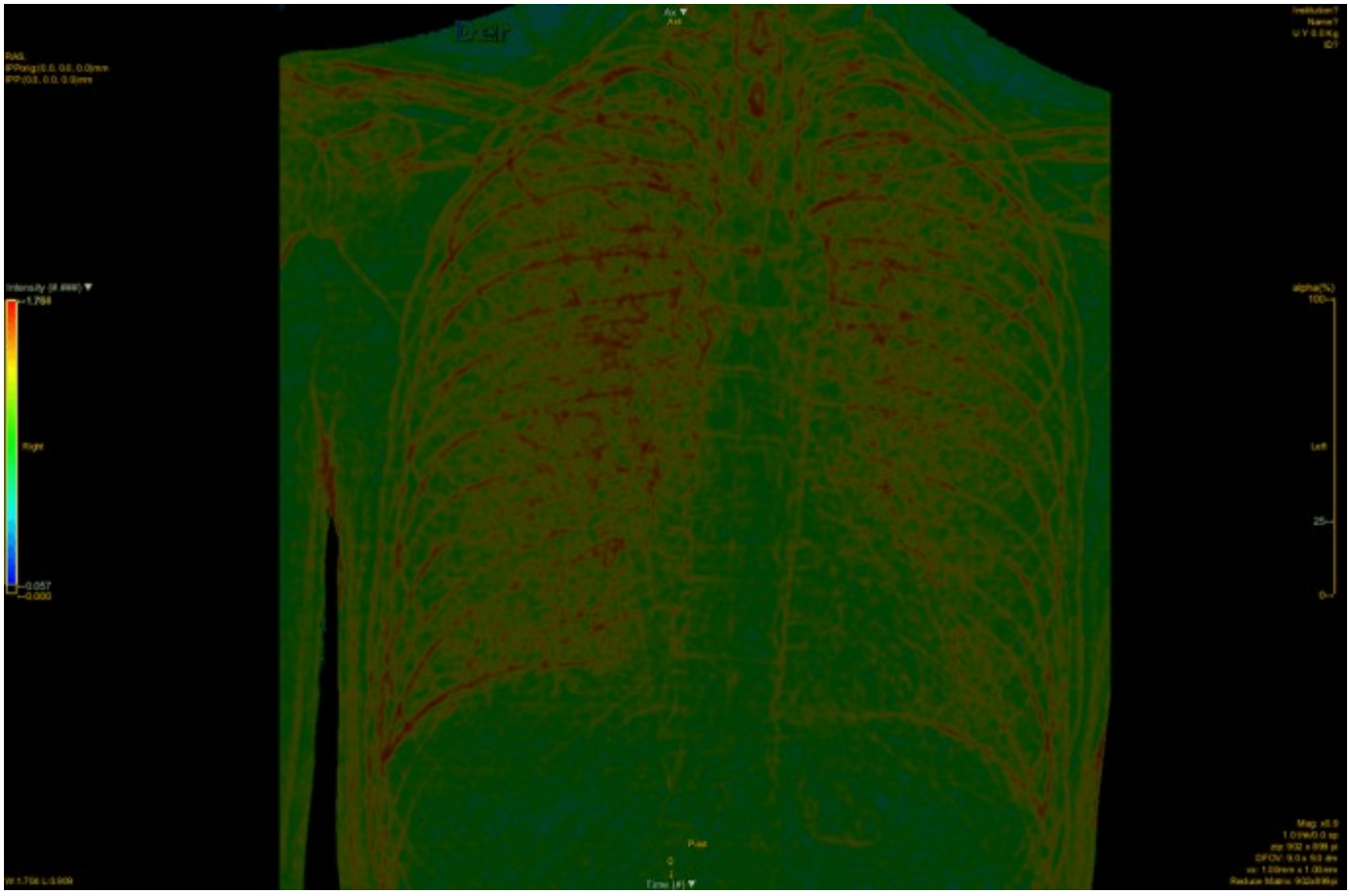



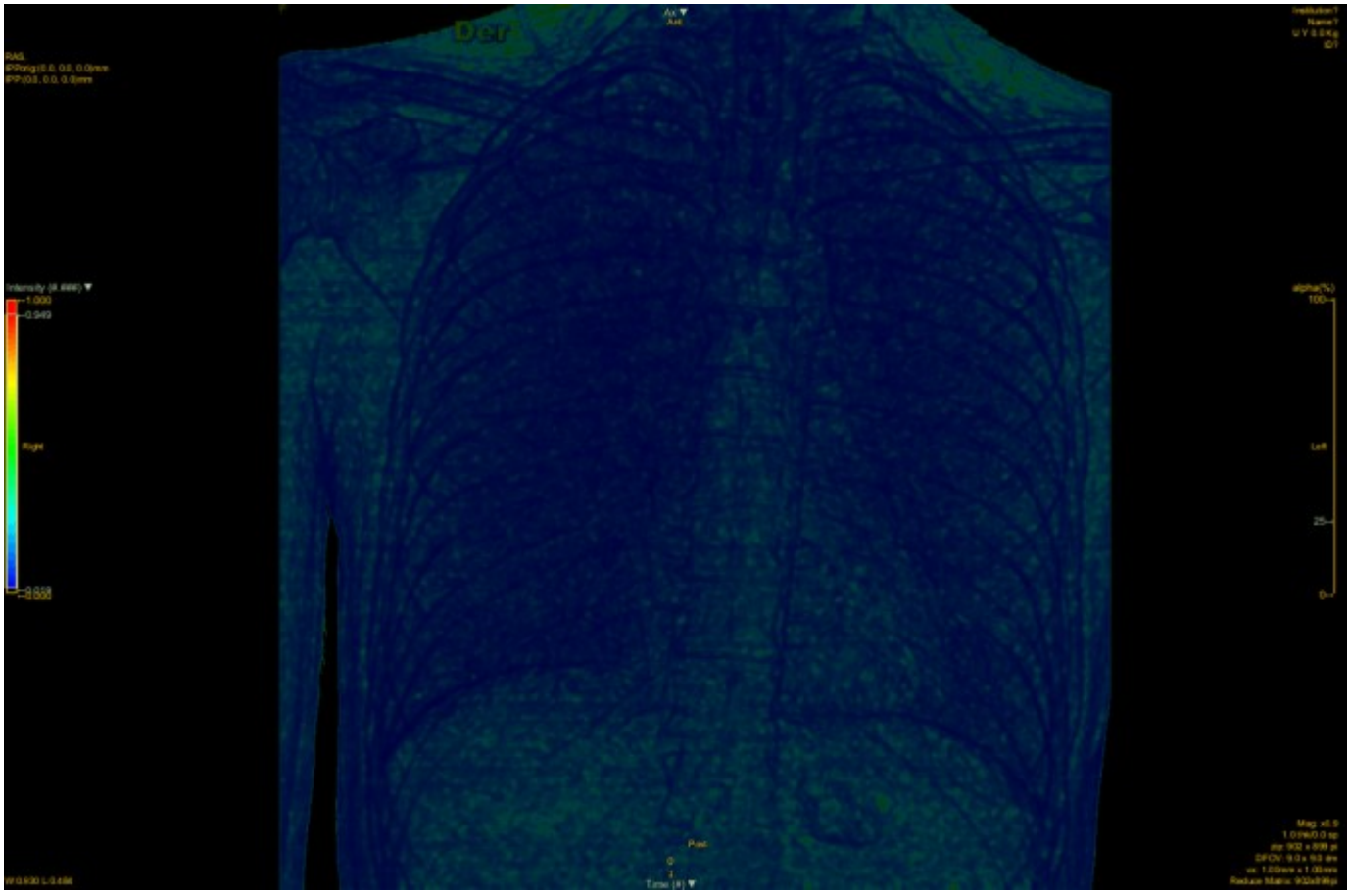

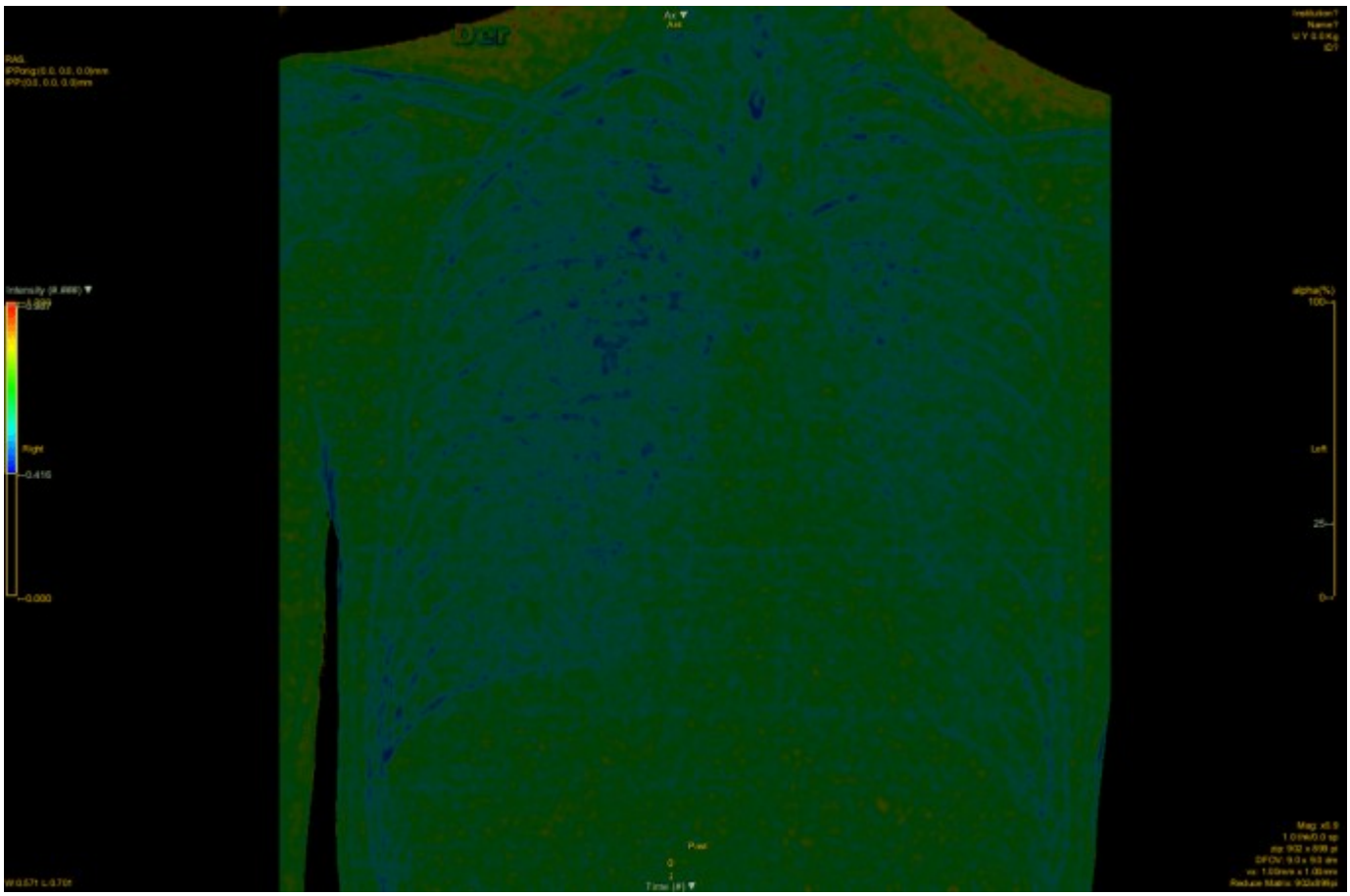

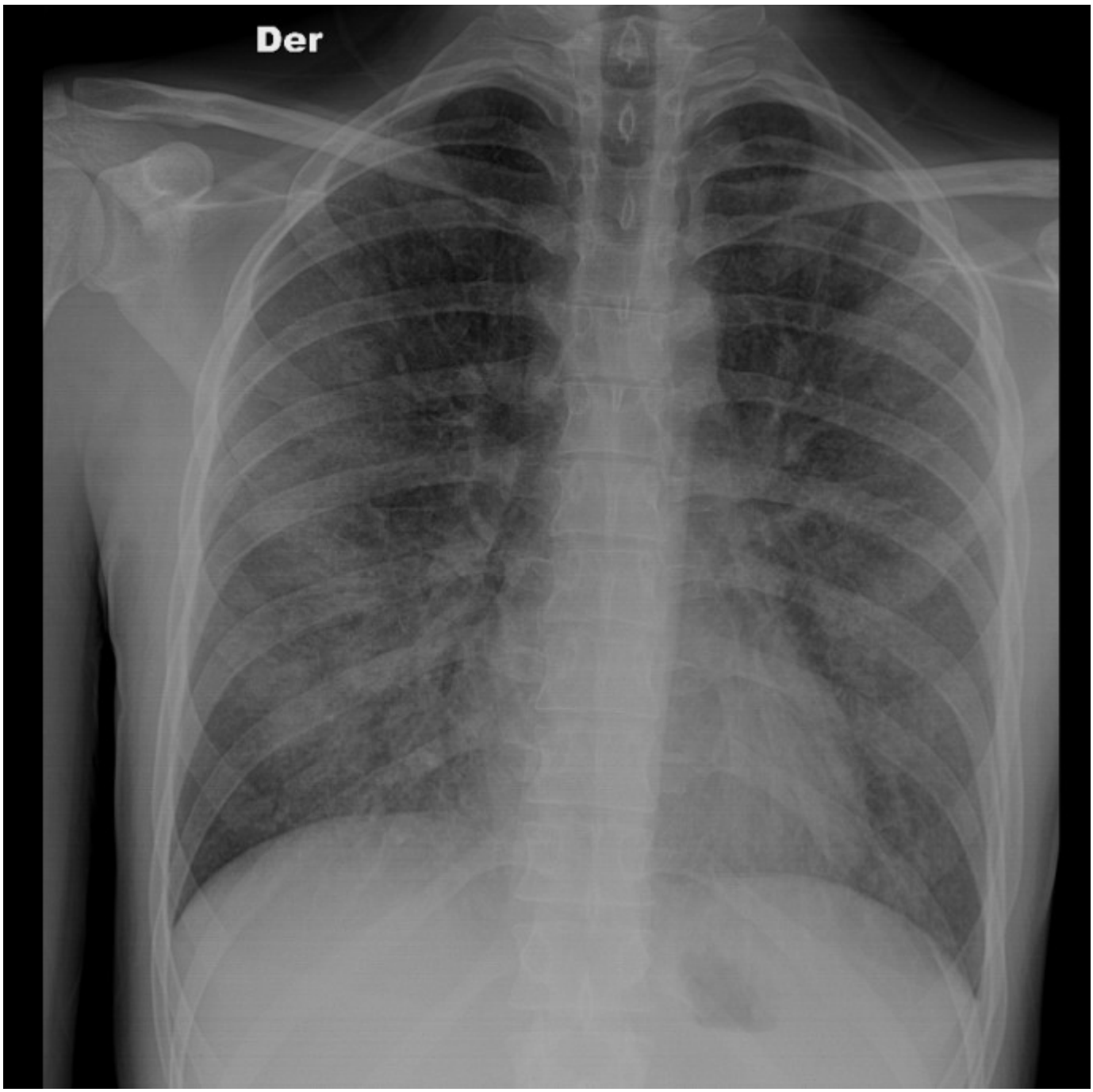

Globale incremento della GLCM entropia con distribuzione molto disomogenea.

Polmonite organizzata criptogenetica:

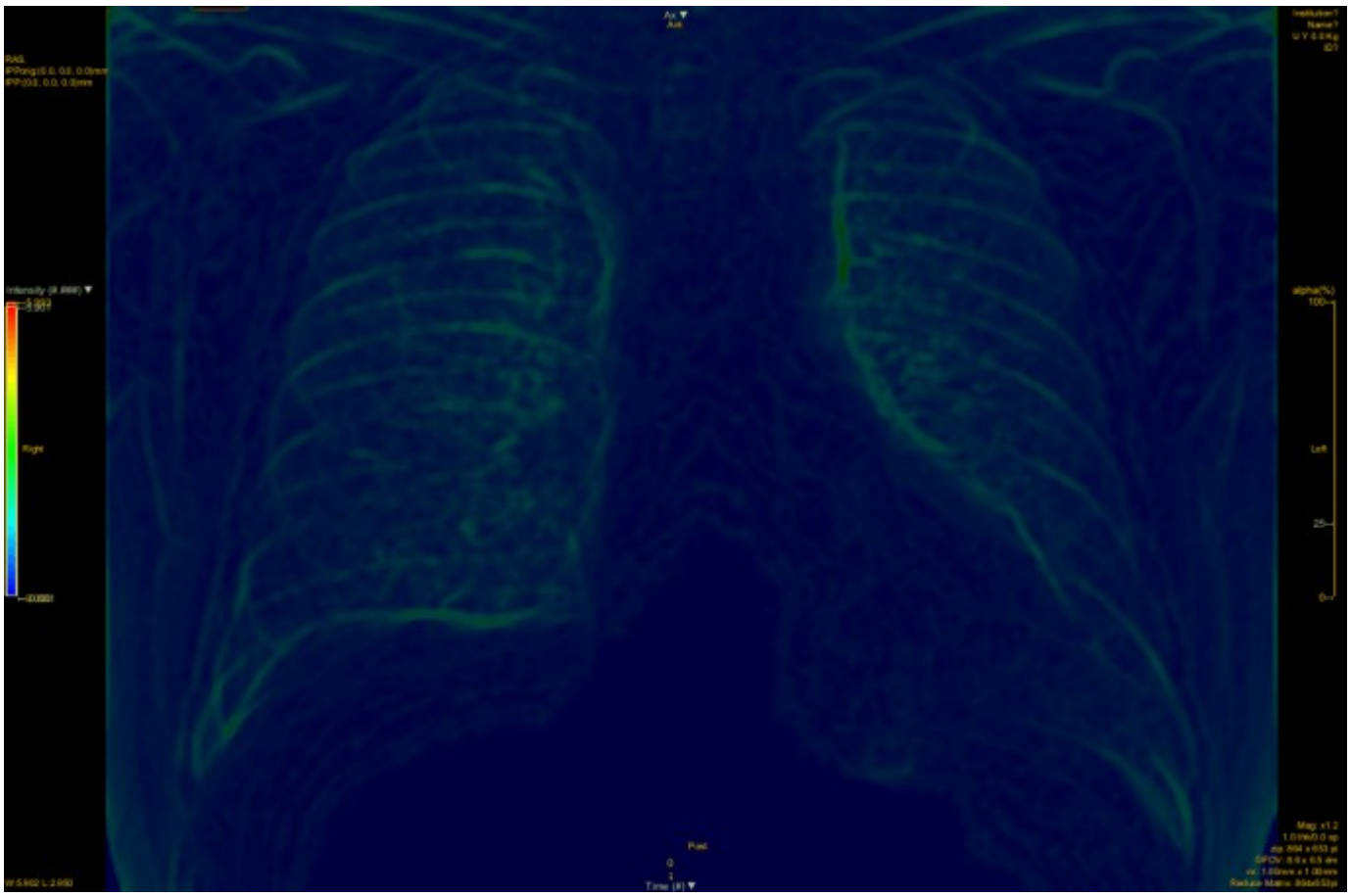

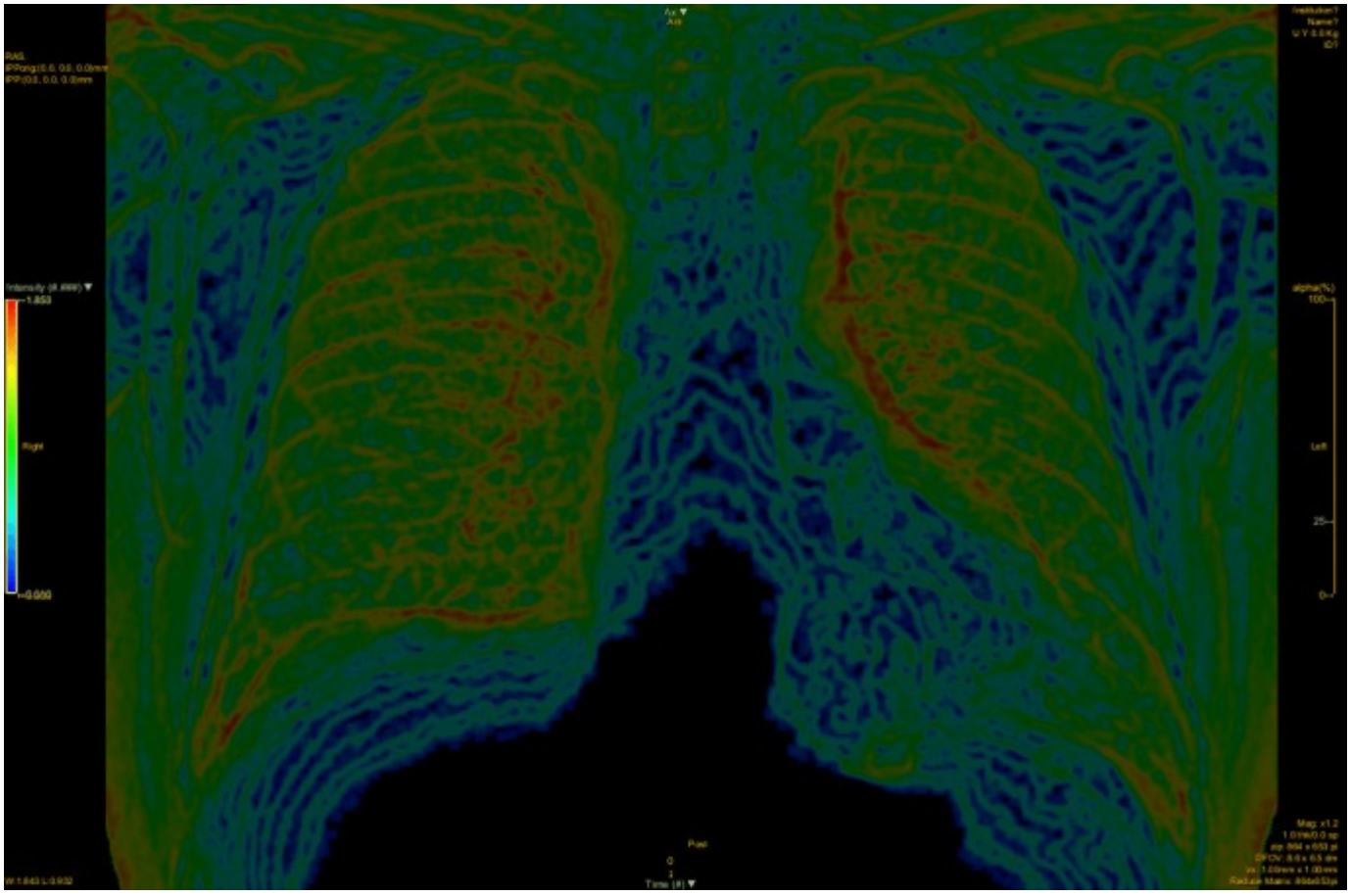



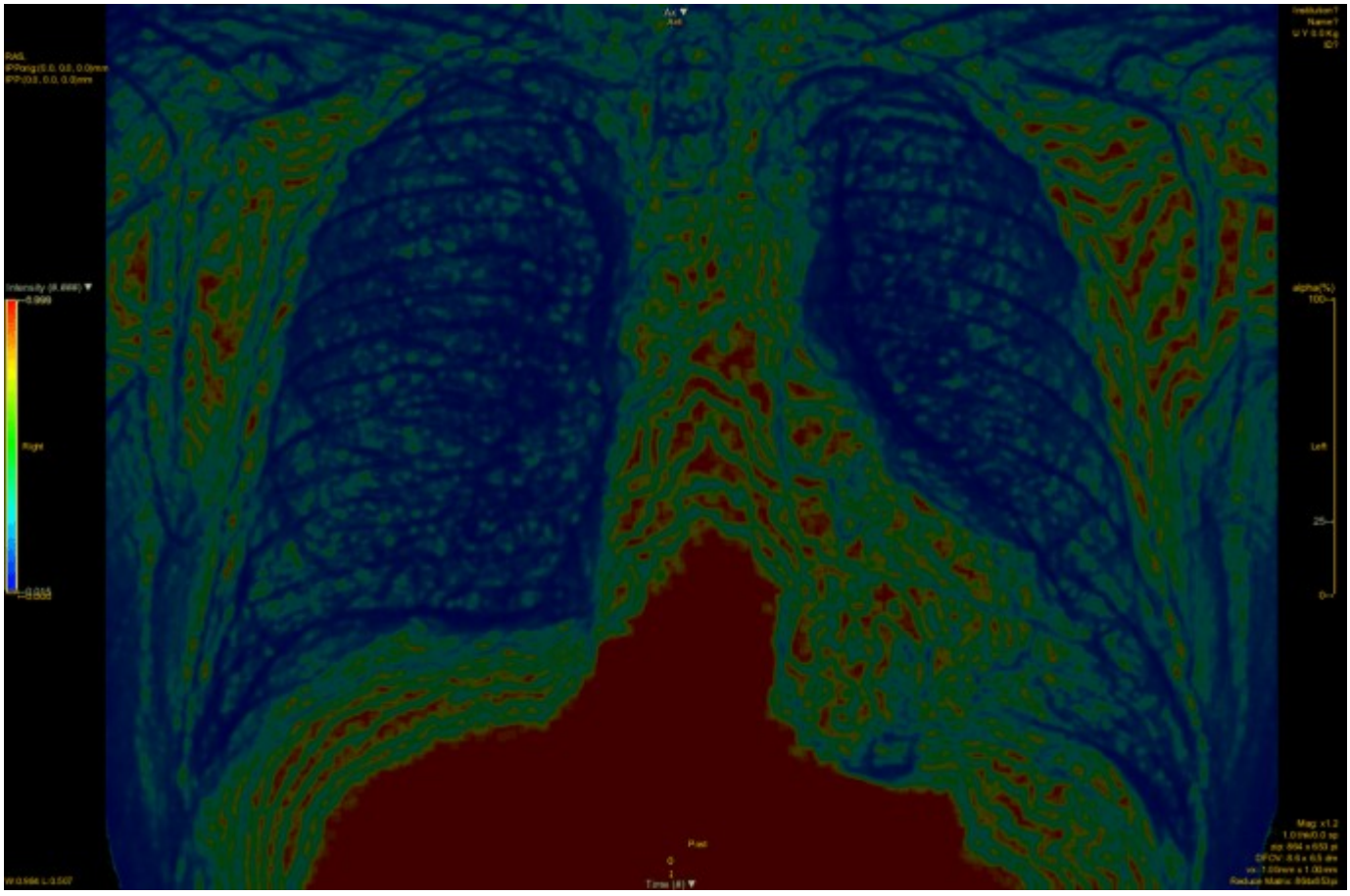

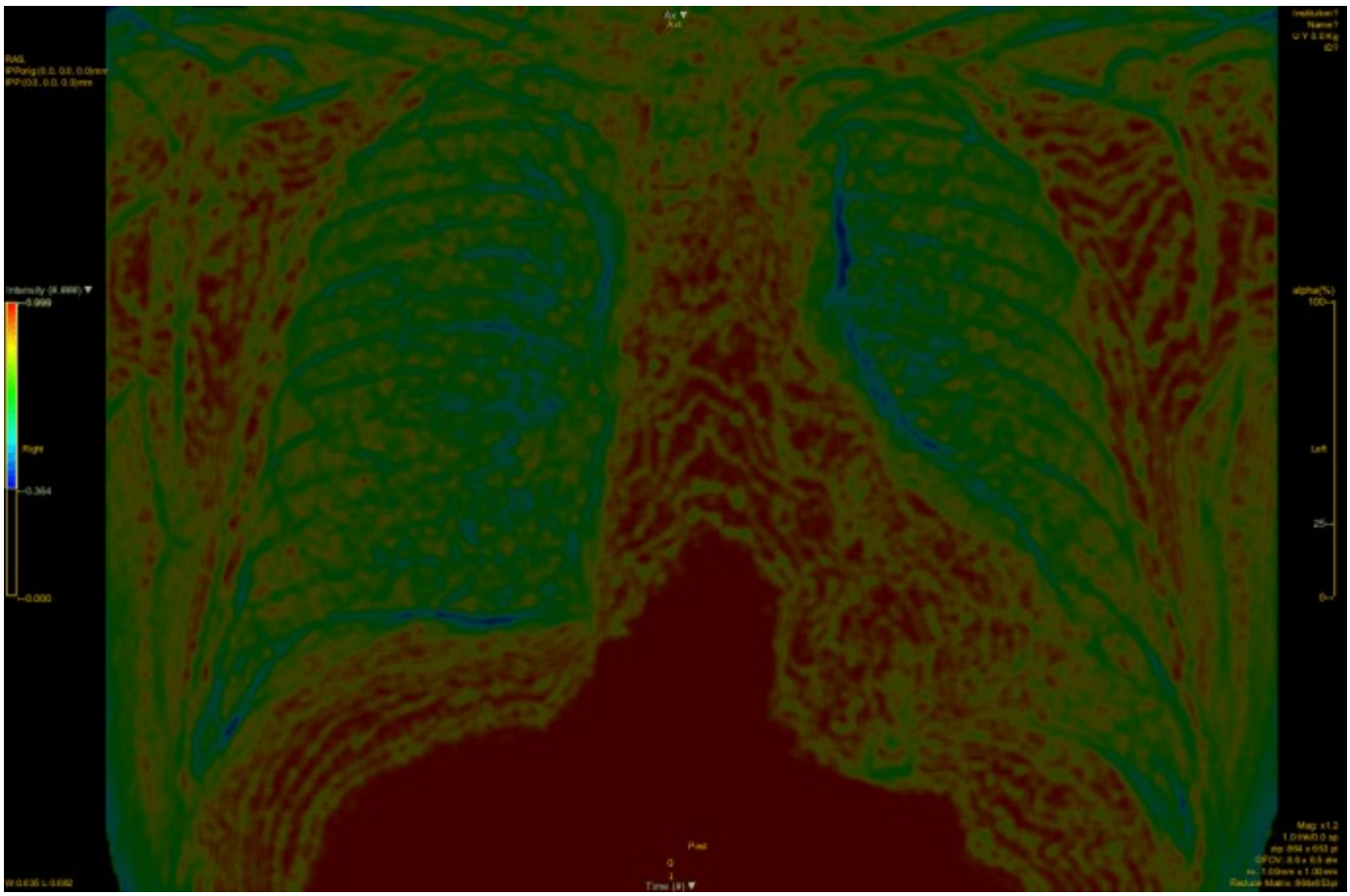

Sono disponibili solo 4 immagini in cui si nota netto incremento della trama broncovascolare a partenza dalla parete mediastinica (non solo dagli ili) in direzione laterale con tendenza a sfumare (aspetto che si potrebbe definire “a muschio”).

Proteinosi alveolare:



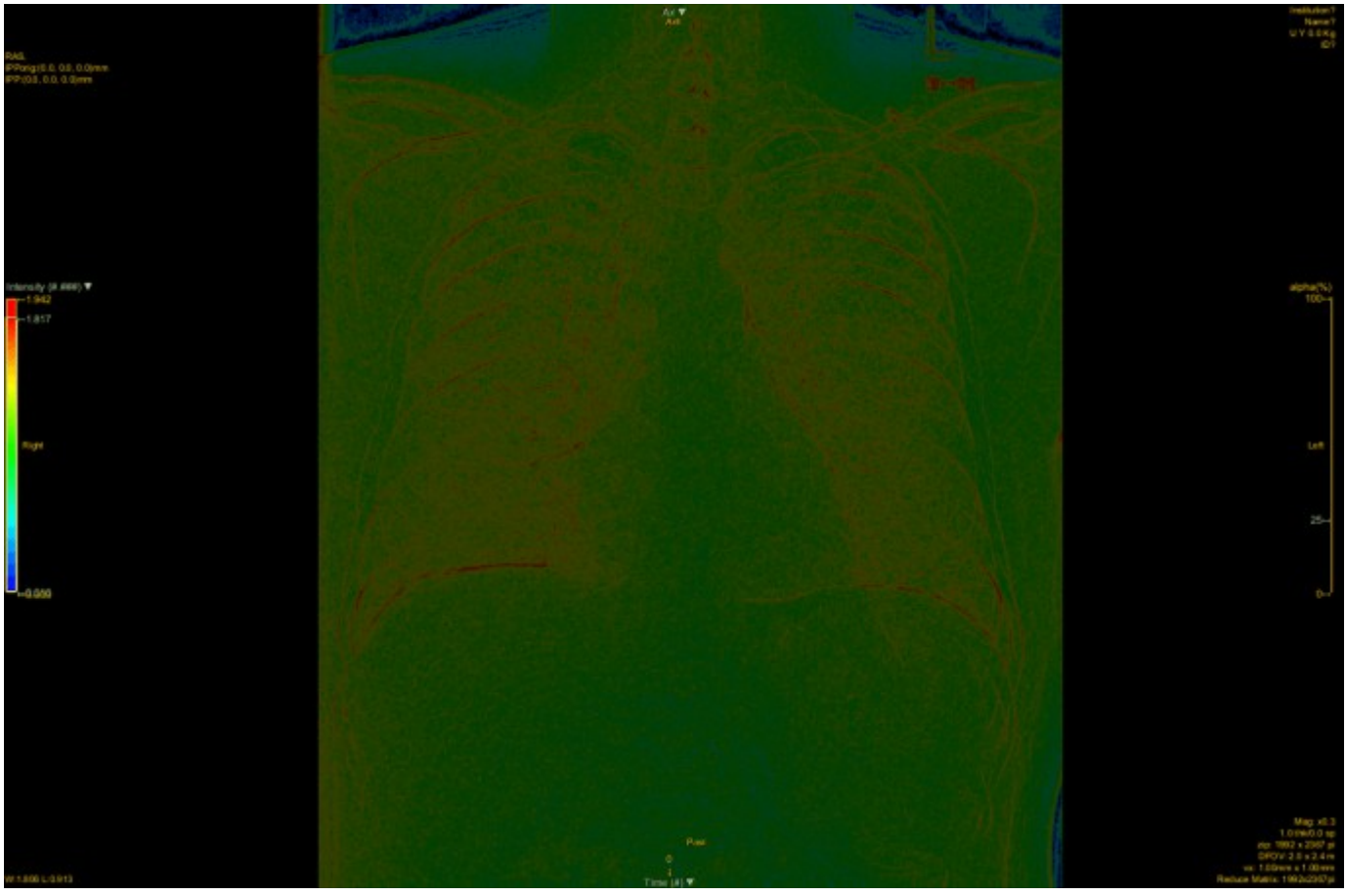



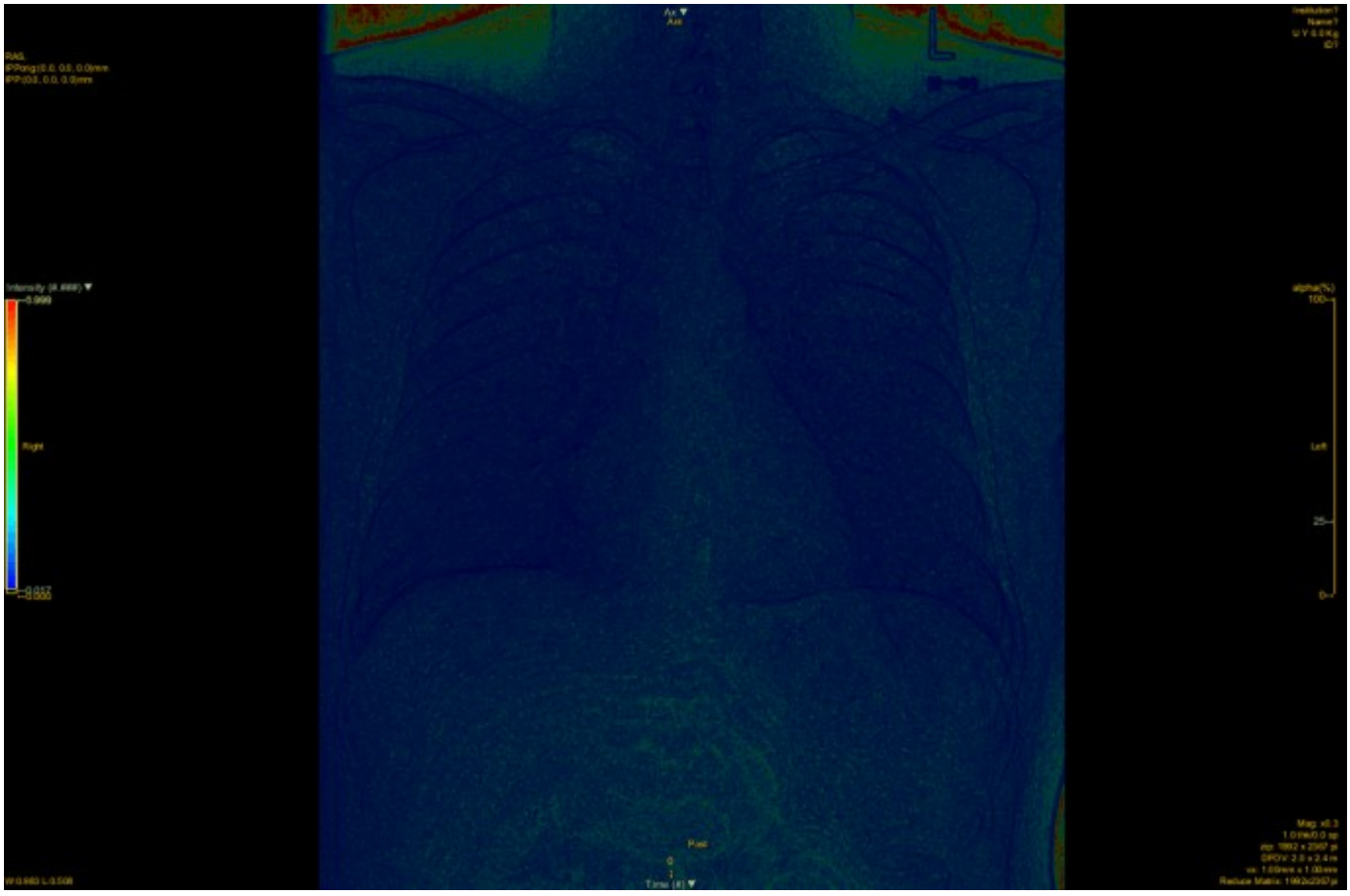

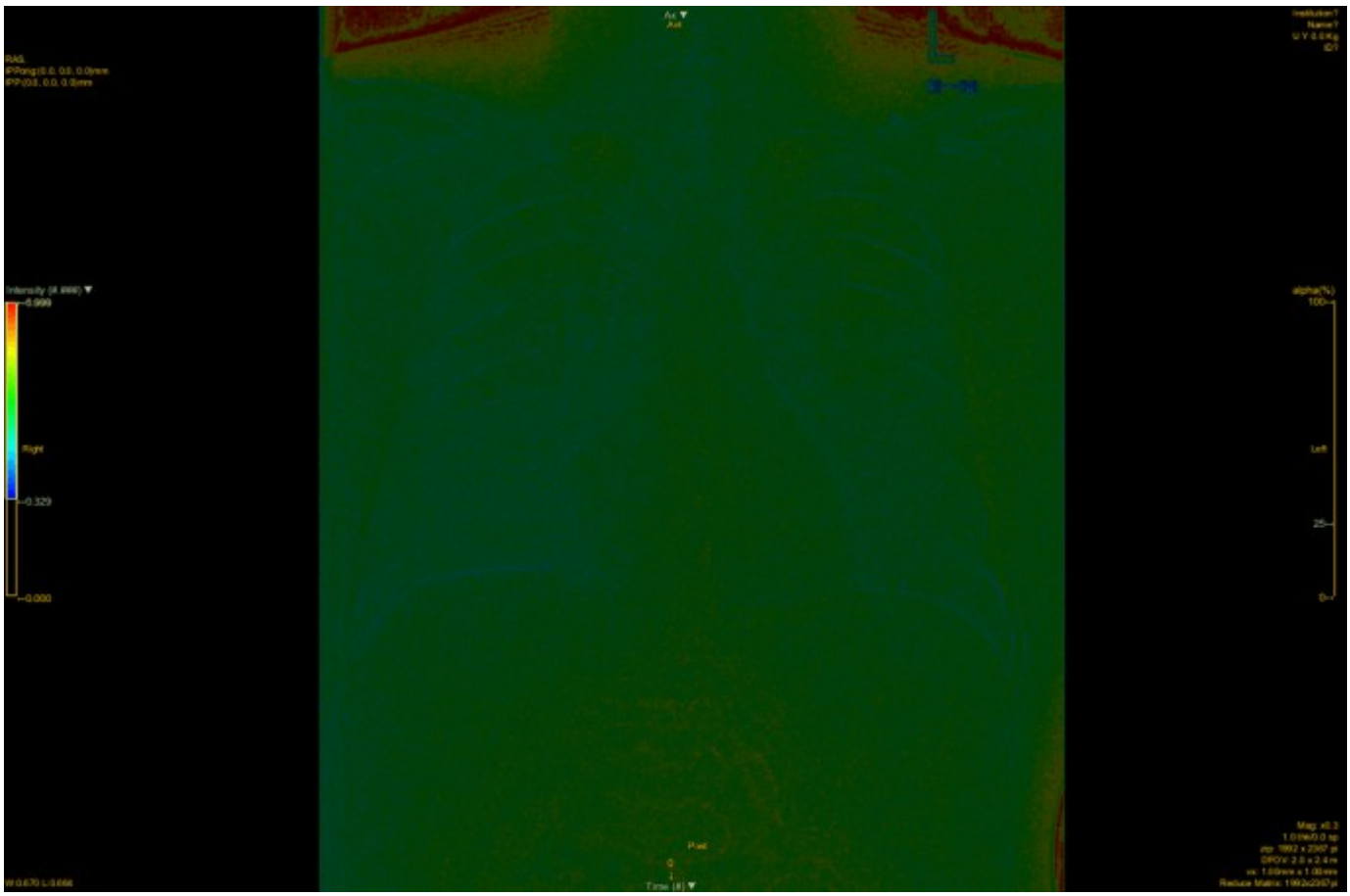

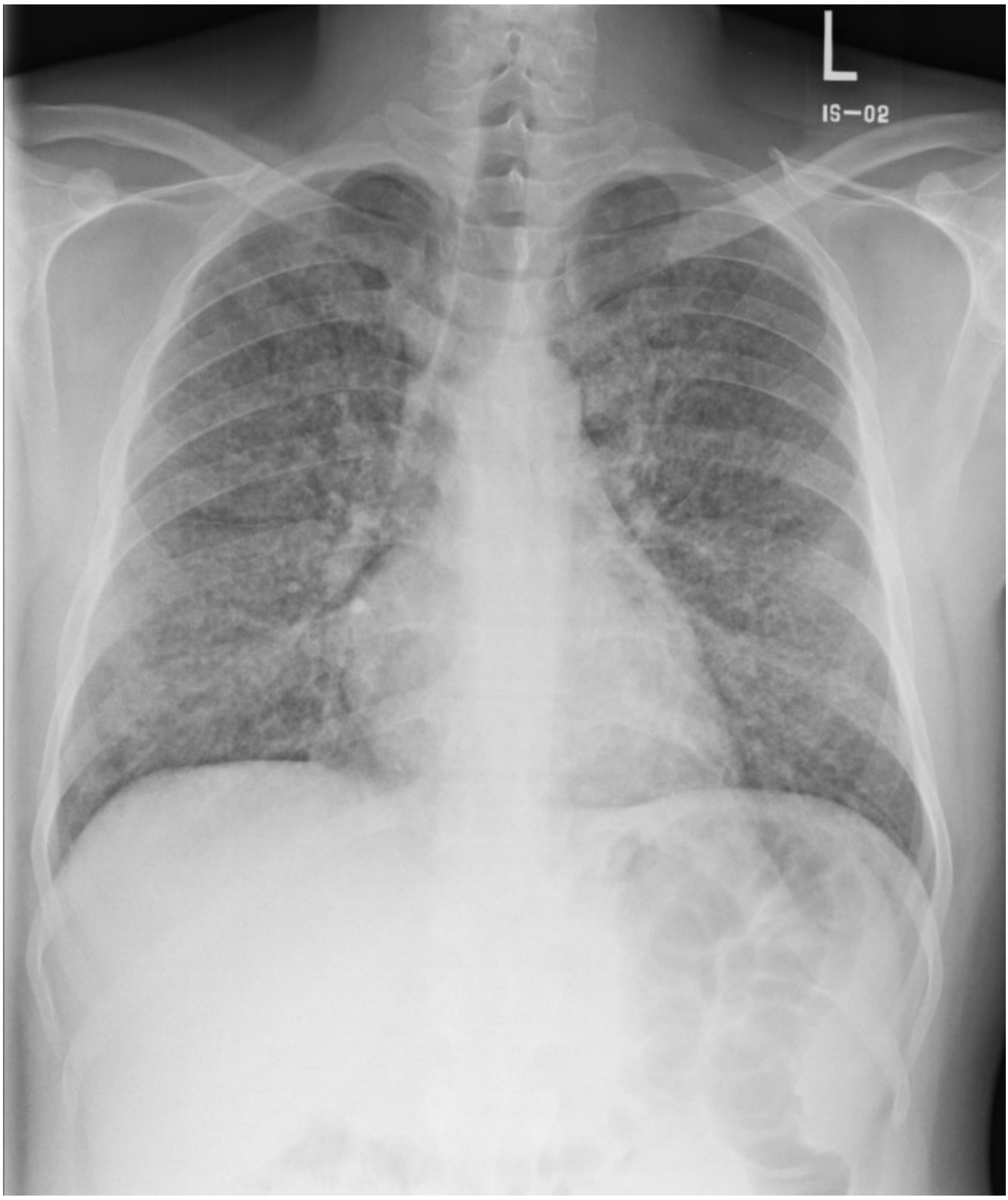

Modico e modestamente disomogeneo incremento della GLCM entropia a carico di tutto l’ambito polmonare a partenza dagli ili con trama broncovascolare poco riconoscibile e nettamente ridotto rapporto segnale/fondo.

Sarcoidosi:



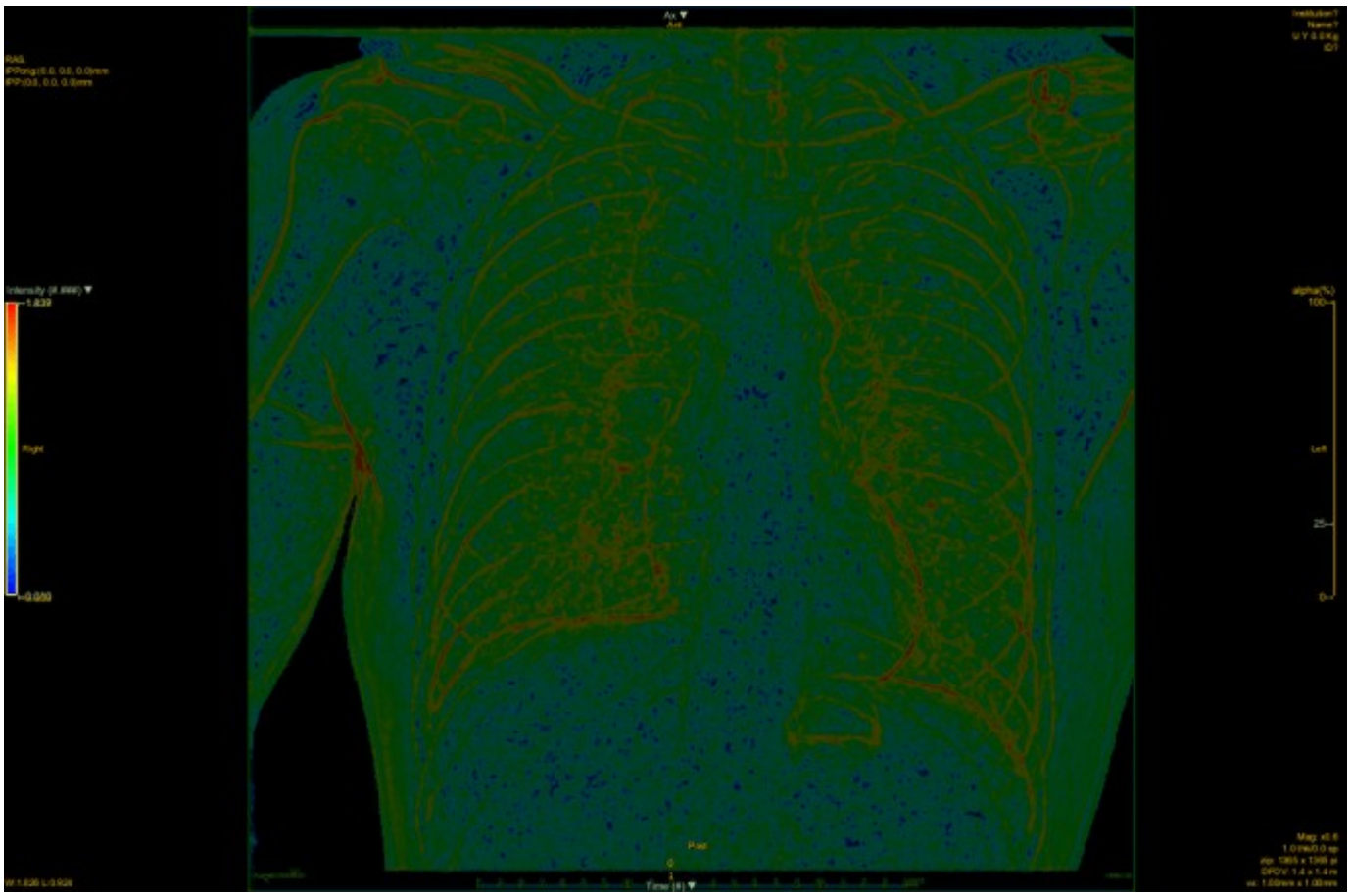



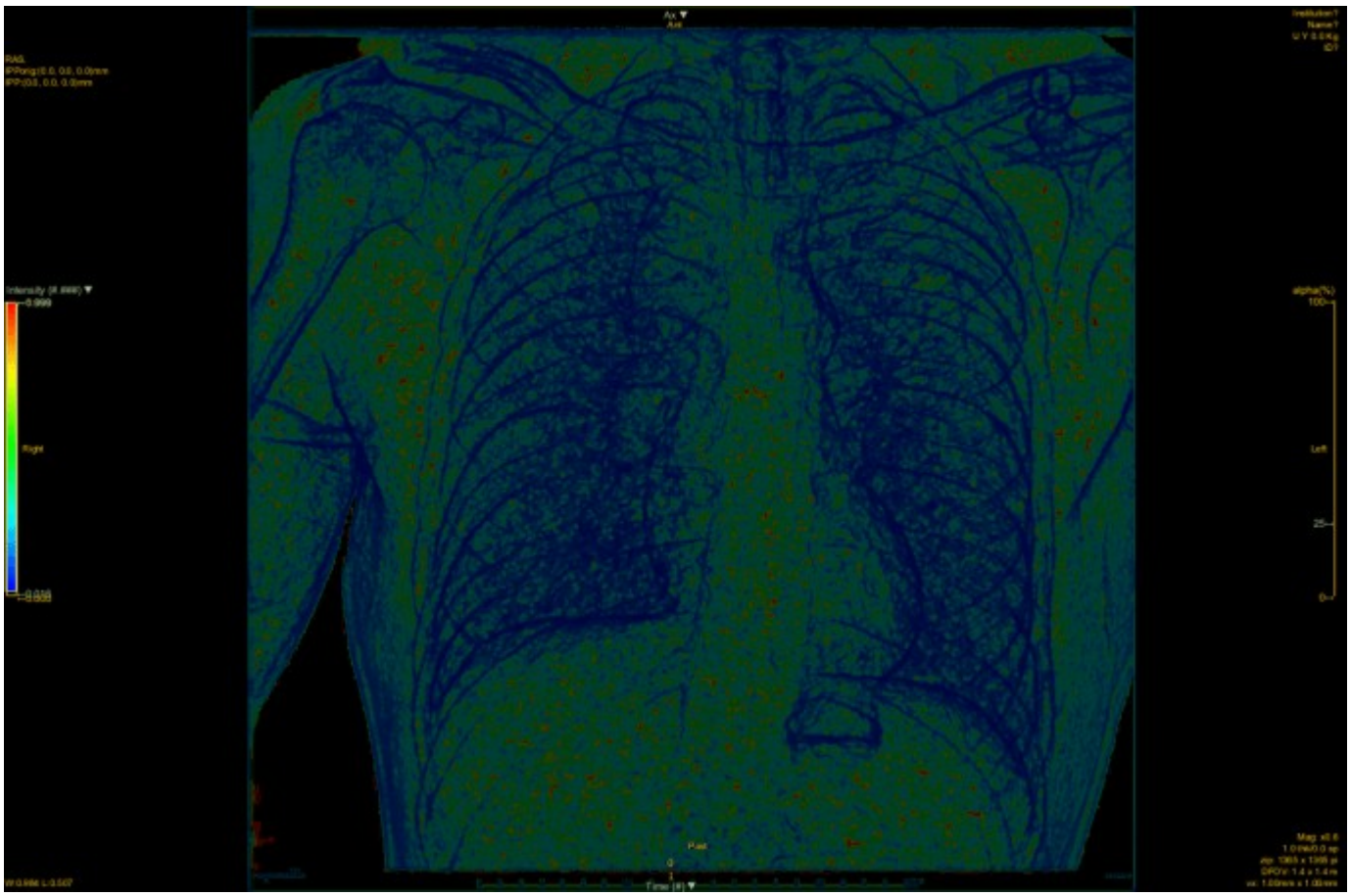

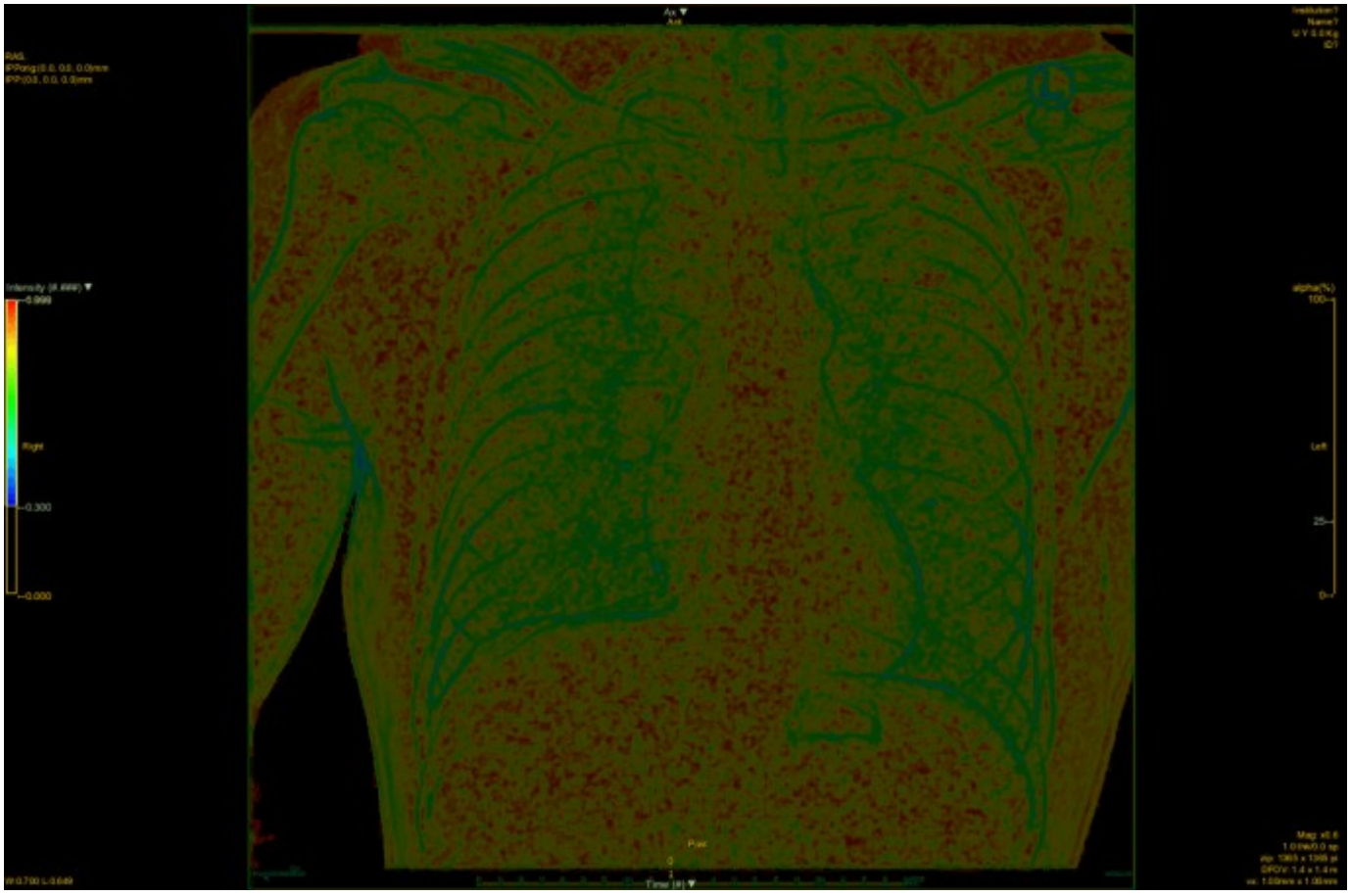

Grossolano incremento in dimensione ed in intensità della trama broncovascolare alla GLCM entropia con risparmio del restante parenchima, visibile alla GLCM energia come modicamente intenso in modo simile al polmone normale.

Sarcoidosi (evoluzione fibrocistica):

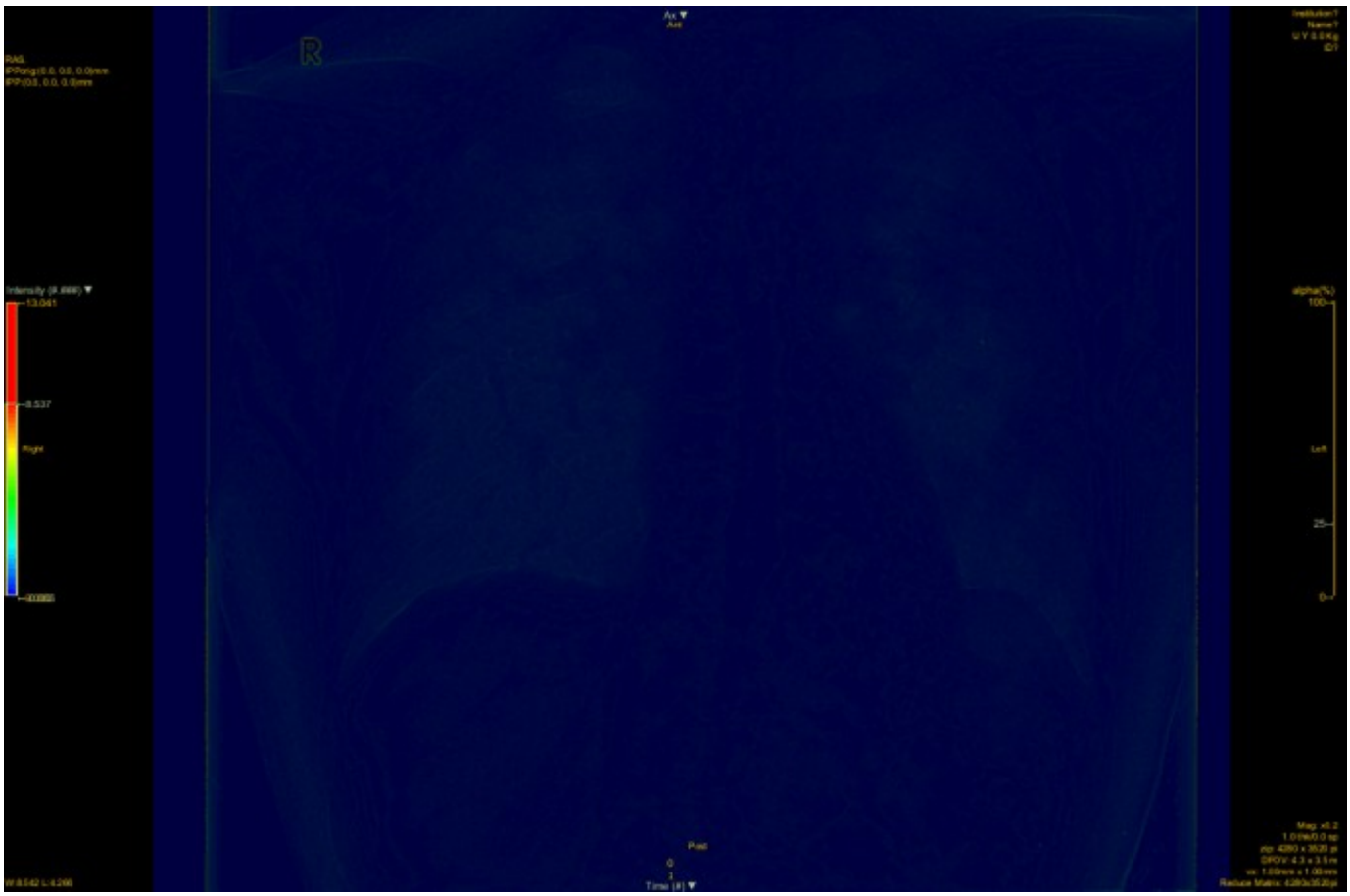
R
Right
Left

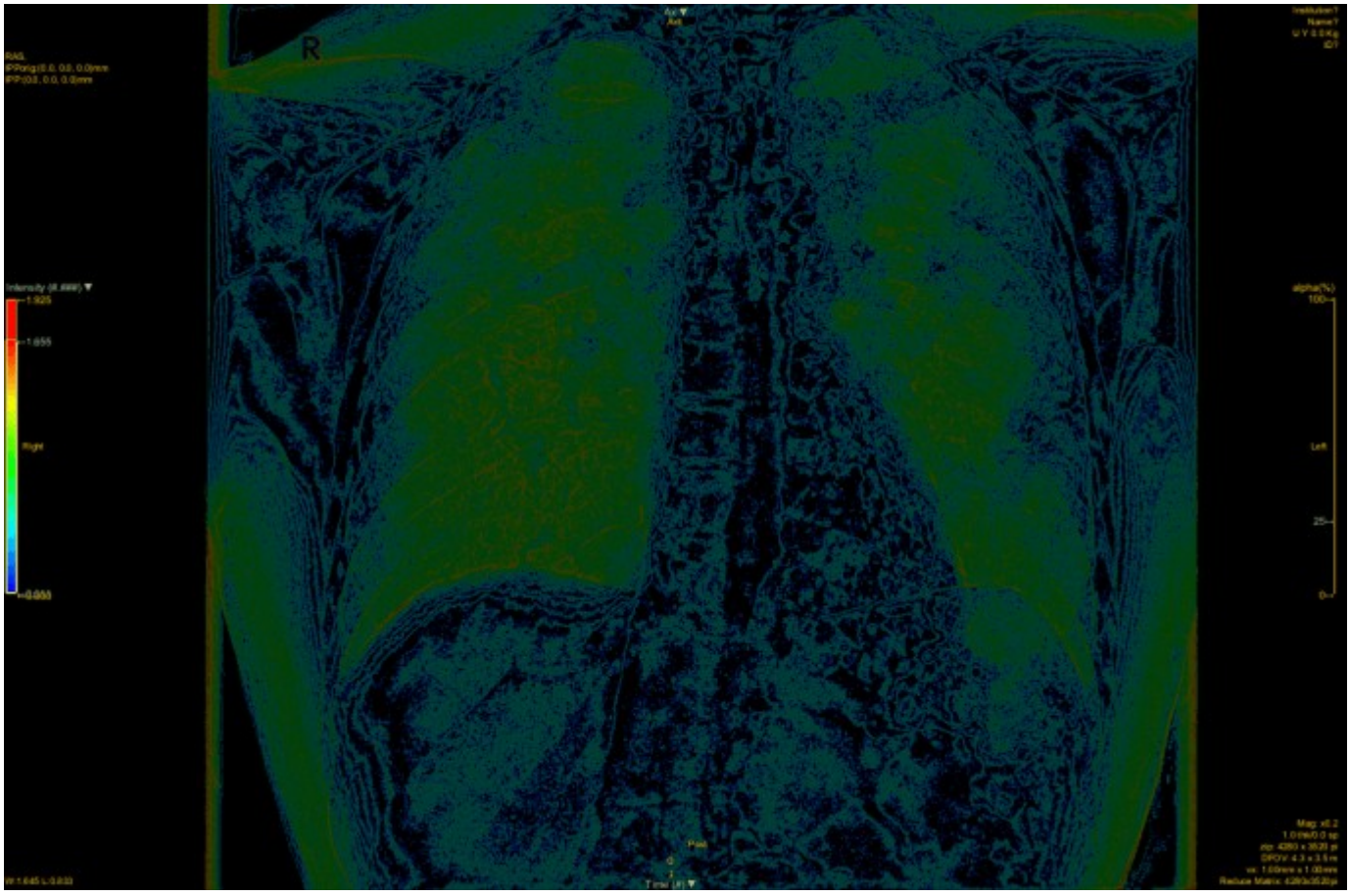
R
Right
Left



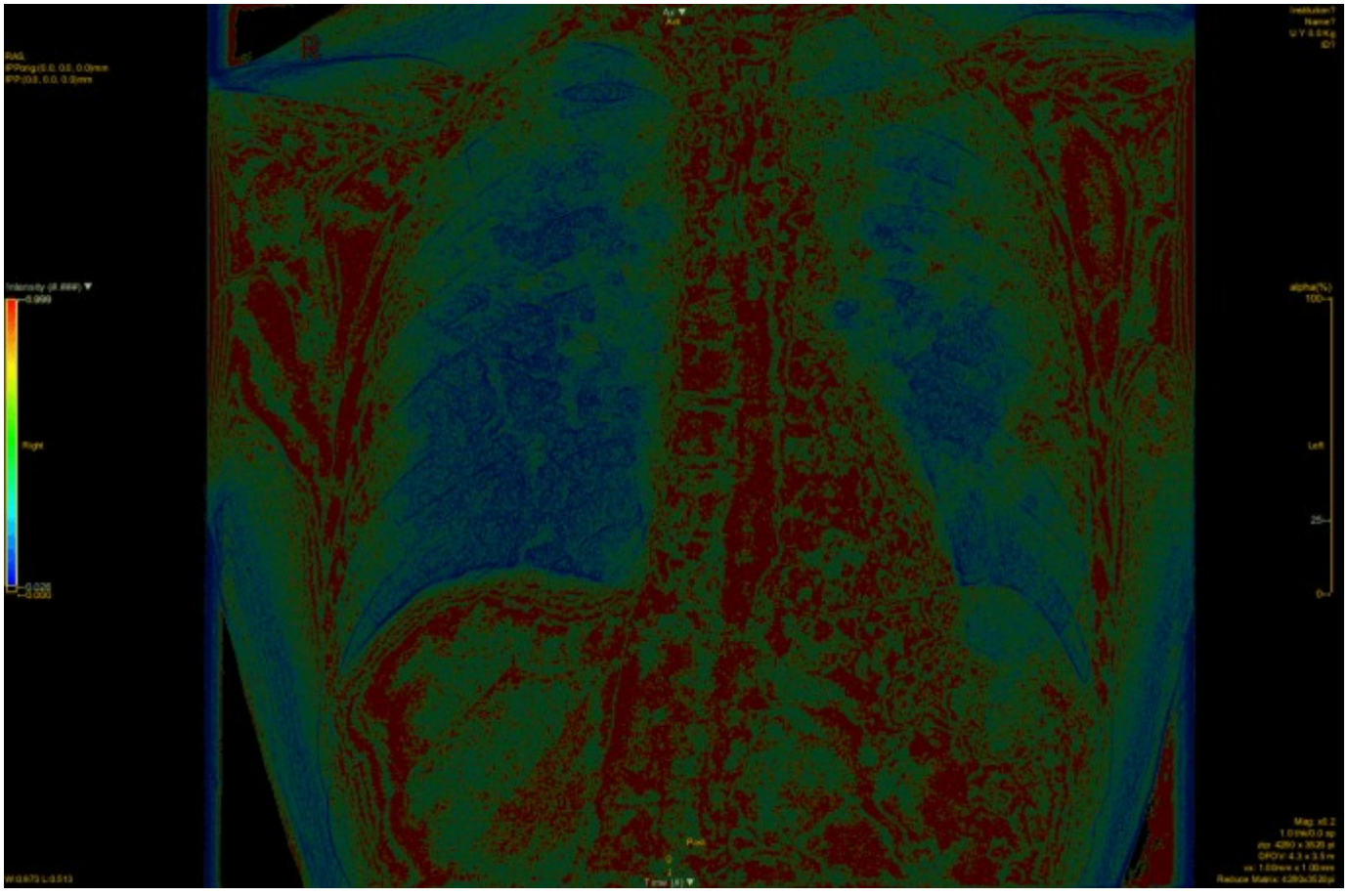

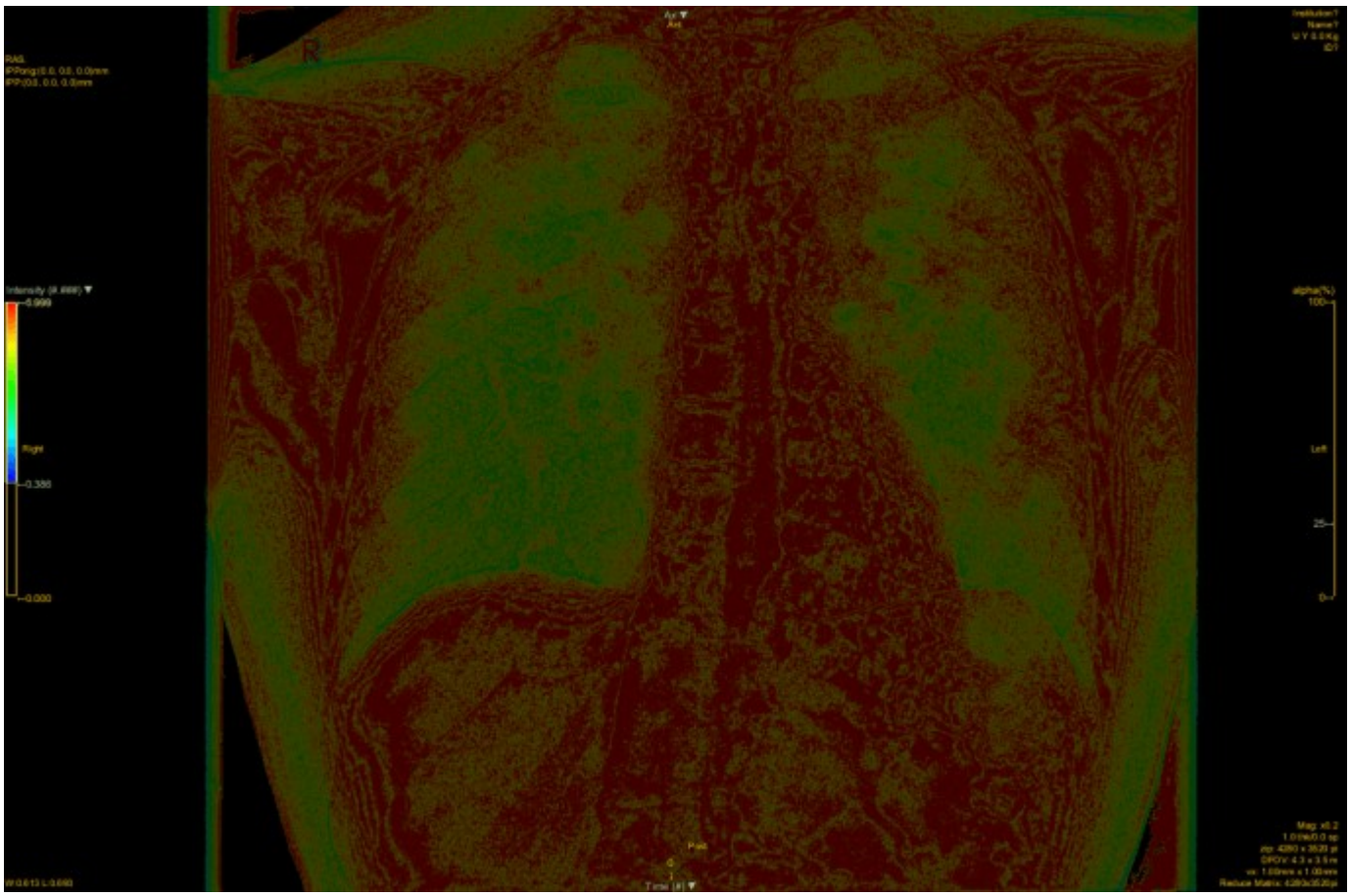

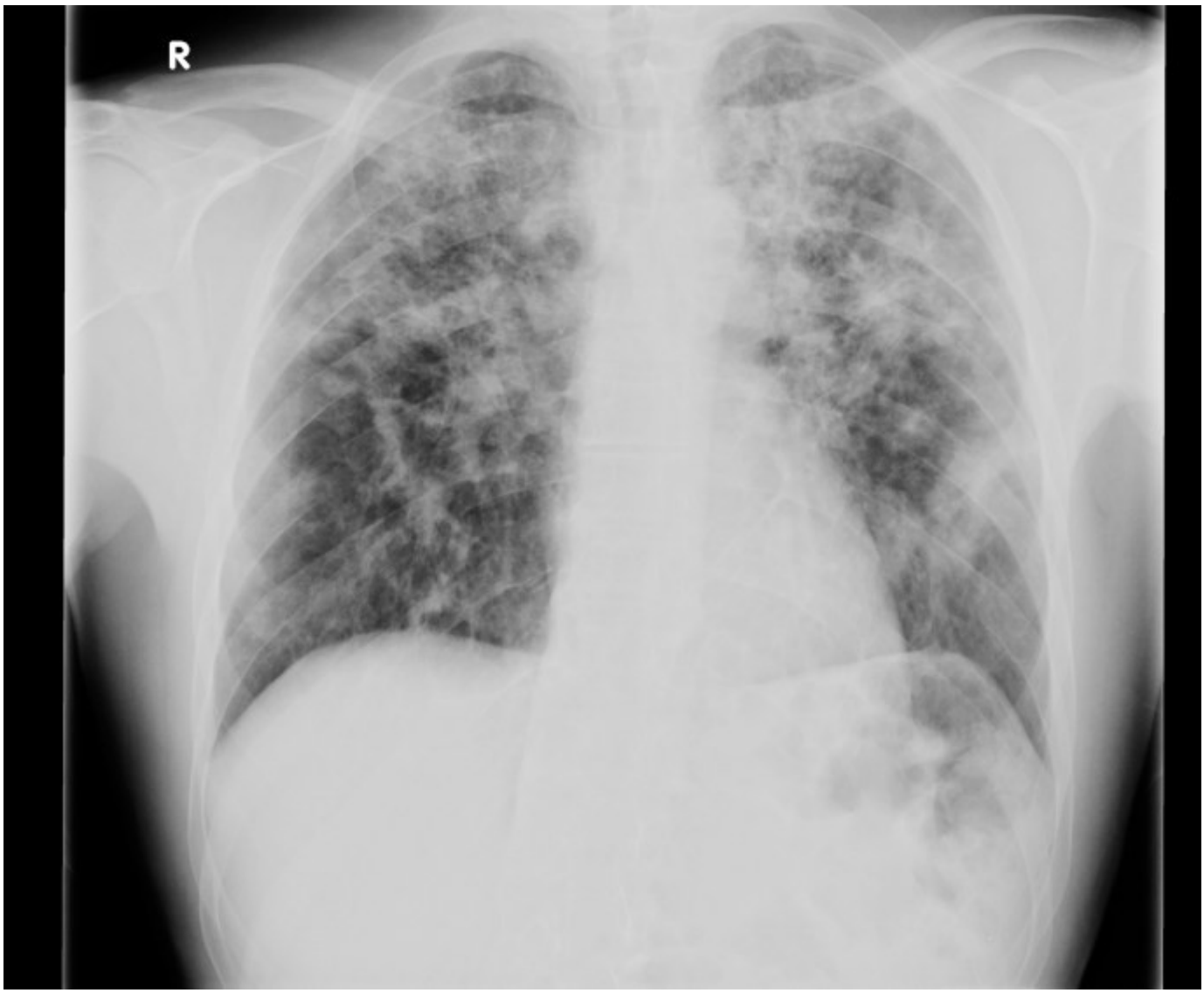

L’evoluzione fibrocistica della malattia è caratterizzata da segnale alla GLCM entropia incrementato a carico del parenchima in toto con inversione del rapporto segnale/fondo rispetto al quadro di normalità.

BIBLIOGRAFIA:

Bouchareb et al. 2021 Artificial intelligence-driven assessment of radiological images for COVID-19

Melanoma vs nei benigni e displastici. Diagnosi differenziale mediante local texture map

Articolo disponibile su ZeroTalk Italia++

Lo “studio” qui descritto è stato effettuato utilizzando le immagini in licenza libera disponibili su Wikimedia Commons, anche se tempo fa avevo pensato ad una collaborazione con un gruppo di dermatologi; purtroppo la cosa non è andata in porto per riferiti dissapori fra i responsabili dei vari enti coinvolti e di conseguenza mi ritrovo a pubblicare su questo blog l’ennesimo articolo su un progetto mai nato 😕 ,sperando che sia di ispirazione a qualcuno per realizzarne una “versione” più seria utilizzando una maggior quantità di dati (di alcuni tipologie di nei sono riuscito ad ottenere solo un’immagine…) che consenta uno studio statistico dei dati fatto come si deve.

Dai dati che vedremo dopo scopriremo come le lesioni benigne presentino basso segnale agli indicatori di disordine (GLCM entropia, dissimilarità e contrasto) e di conseguenza sono spesso difficilmente distinguibili dal fondo dell’immagine, mentre i melanomi presentano un segnale nettamente iperintenso con vistosa riduzione nel rapporto segnale/fondo soprattutto per quanto riguarda la componente rossa dell’immagine. I nevi displastici invece mostrano valori di entropia intermedi fra melanomi e lesioni benigne e caratteristicamente i valori sono più alti per il colore blu. Come in altri casi anche in questo studio disegni sulla cute, riflessi di luce, corpi estranei e peli possono apparire iperintensi ed alterare la scala colore dell’immagine (anche se in questo caso devo dire che l’effetto è poco vistoso e quasi mai si ha un influenza significativa)

I dati saranno presto scaricabili da Galactichan assieme a quelli dello studio RX sulla COVID-19 (appena riuscirò a renderli disponibili).

Materiali e Metodi:

Tutte le immagini sono state recuperate dal database pubblico Wikimedia Commons e sono quindi rilasciate in licenza libera Creative Commons Attribuzione, Condividi allo Stesso che ne permette l’utilizzo per questo lavoro.

Sono state recuperate 3 immagini di lentiggini, 1 di lentigo maligna, 6 macchia mongolica, 2 melanoma acrale lentiginoso, 4 melanoma nodulare (di cui una è un follow-up di un altra), 1 nevo blu, 2 nevo di Becker, 1 nevo di Ota, 1 nevo di Spitz, 3 Nevo di Sutton, 6 Nevo displastico, 2 Nevo melanocitico congenito, 11 Superficial Spreading Melanoma.

Tutte le immagini sono state scomposte nelle componenti RGB utilizzando GIMP e creando così per ognuna 3 file .png (rosso, verde e blu). Ogni componente è stata studiata separatamente mediante il software LIFEx, utilizzato per creare le mappe della matrice GLCM di tutta l’immagine

degli indicatori GLCM dissimilarità, entropia, contrasto, energia e omogeneità. In tutte le elaborazioni sono stati utilizzati 64 livelli di grigio, un range da 0 a 256 (comprende tutti i livelli di grigio possibili nel formato png, size of bin pari a 4) ed un diametro del kernel pari a 7 pixel.

Tutti i risultati sono riportati nell'ordine: GLCM dissimilarità, entropia, contrasto, energia, omogeneità, immagine originale per il colore specificato in descrizione. Quando si parla di iperintensità in seguito ci si riferisce di norma al segnale della GLCM entropia o comunque degli indicatori di disordine (salvo diversamente specificato).

Risultati

Lesioni benigne:

Lentiggini (segnale agli indicatori di disordine molto debole ed omogeneo, esempio nel rosso):

- 



•



•



•



Macchia mongolica (segnale quasi indistinguibile dal fondo in tutti gli indicatori e per tutti i colori, in molti casi lieve incremento di energia ed omogeneità nel contesto delle lesioni), colore blu:

-







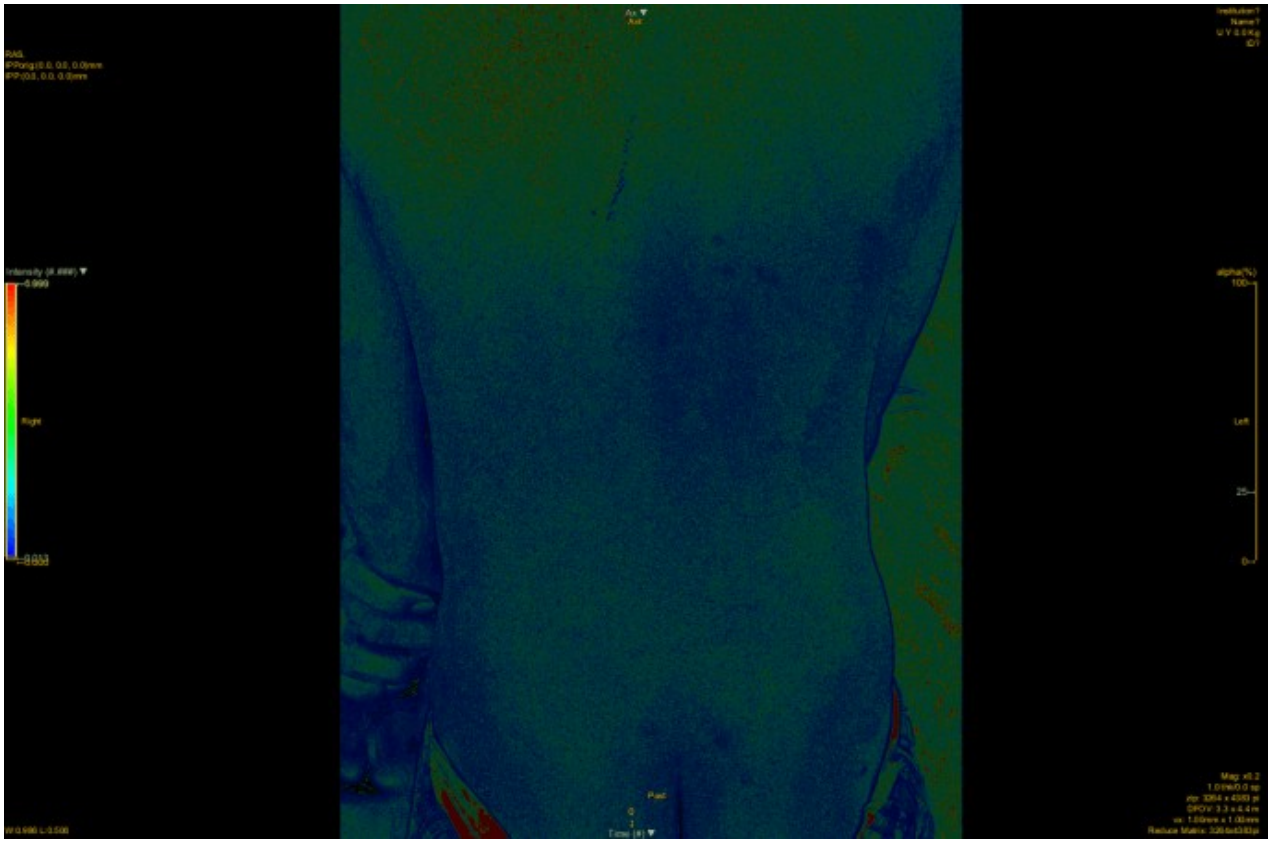

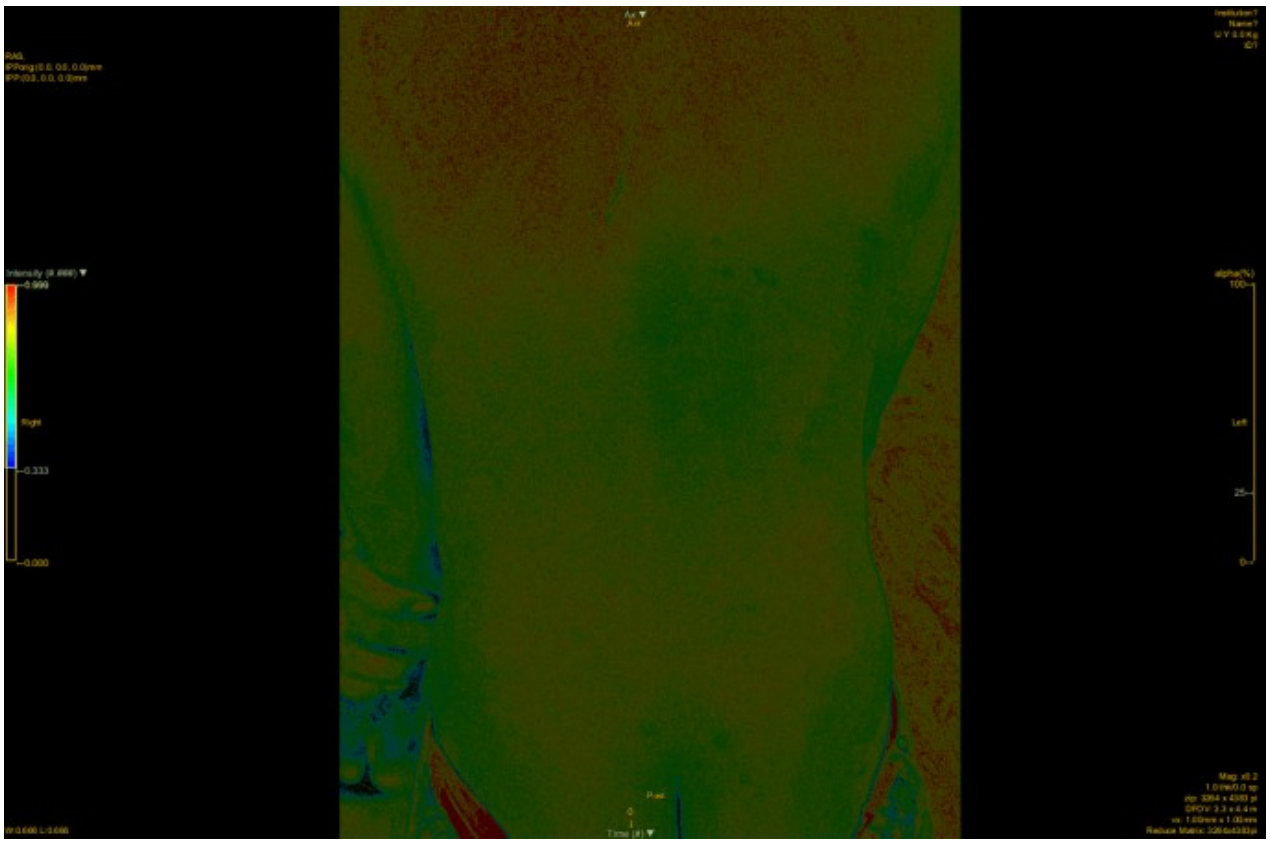

•

Nevo blu (segnale assente o quasi), colore blu:

•











•

Nevo di Becker (segnale artefattuale iperintenso a livello dei peli, la cute presenta segnale intermedio), colore blu

-

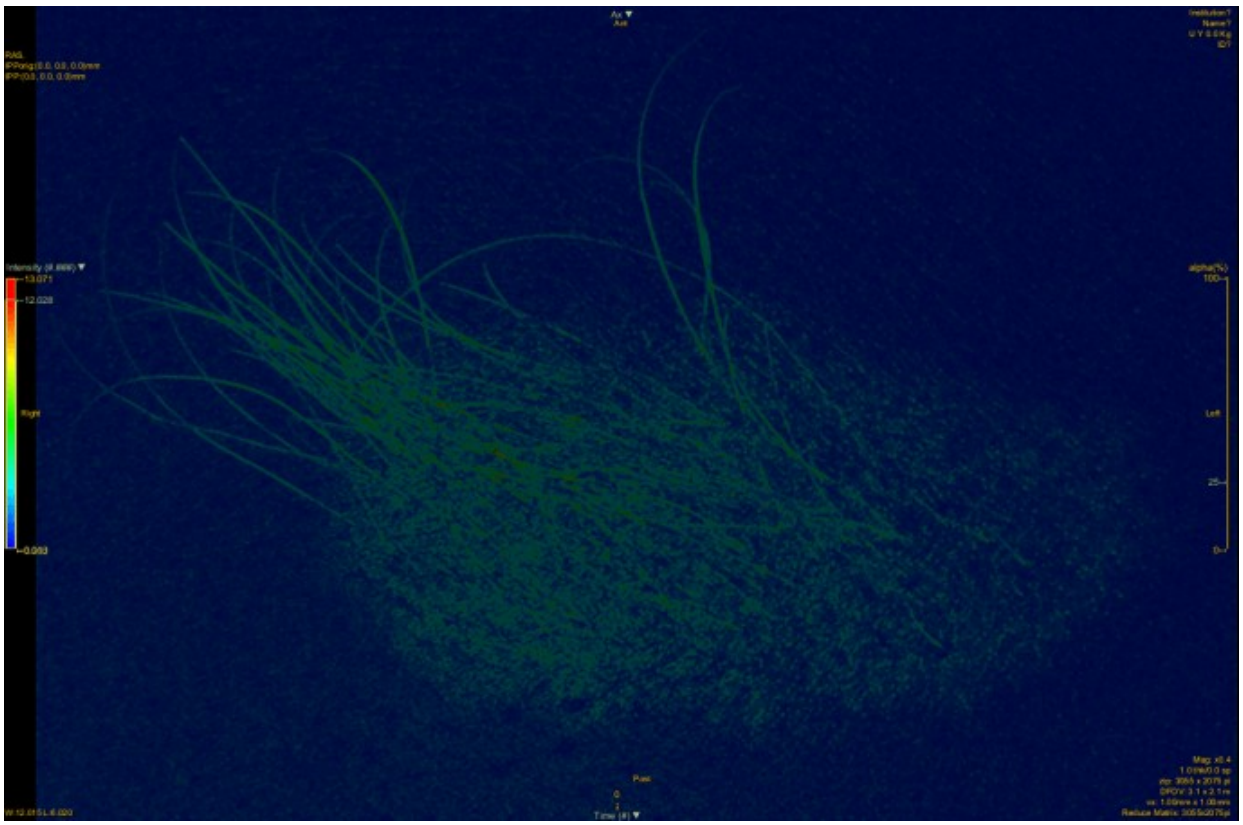

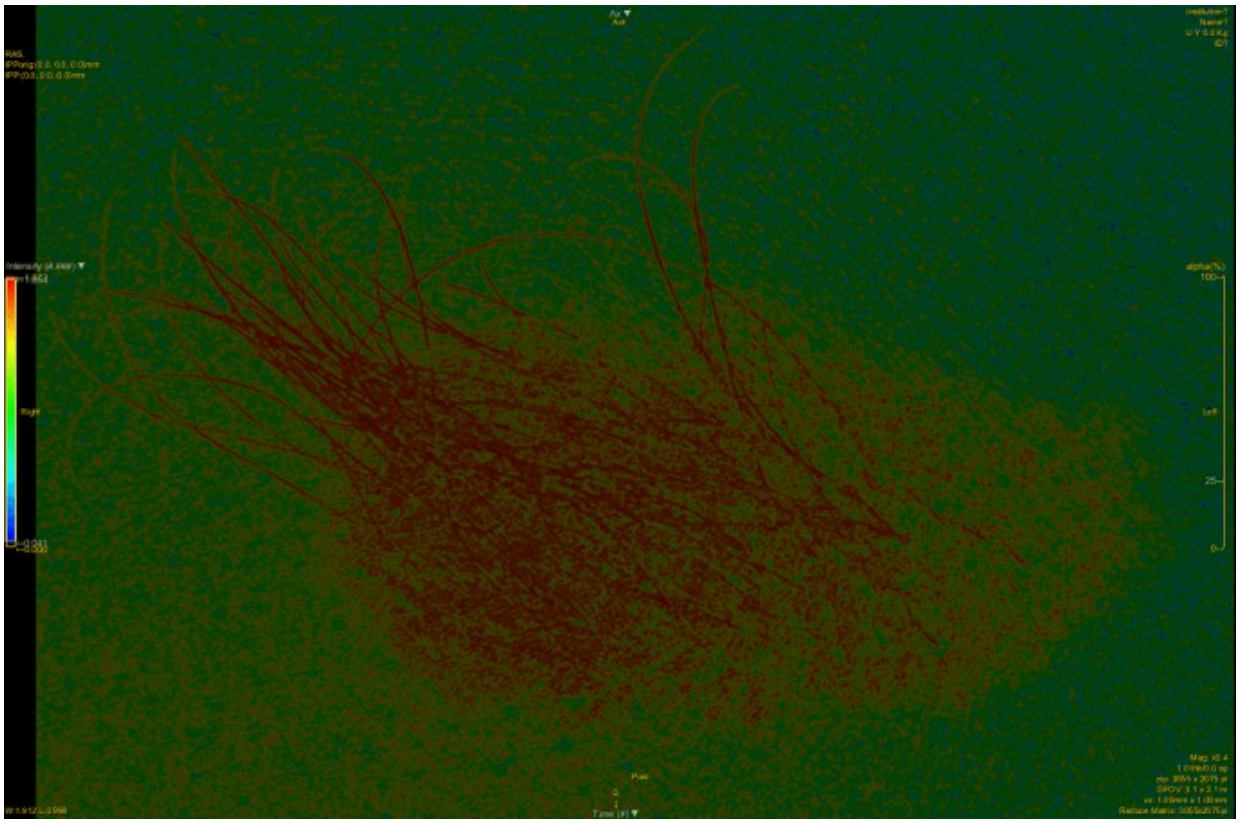



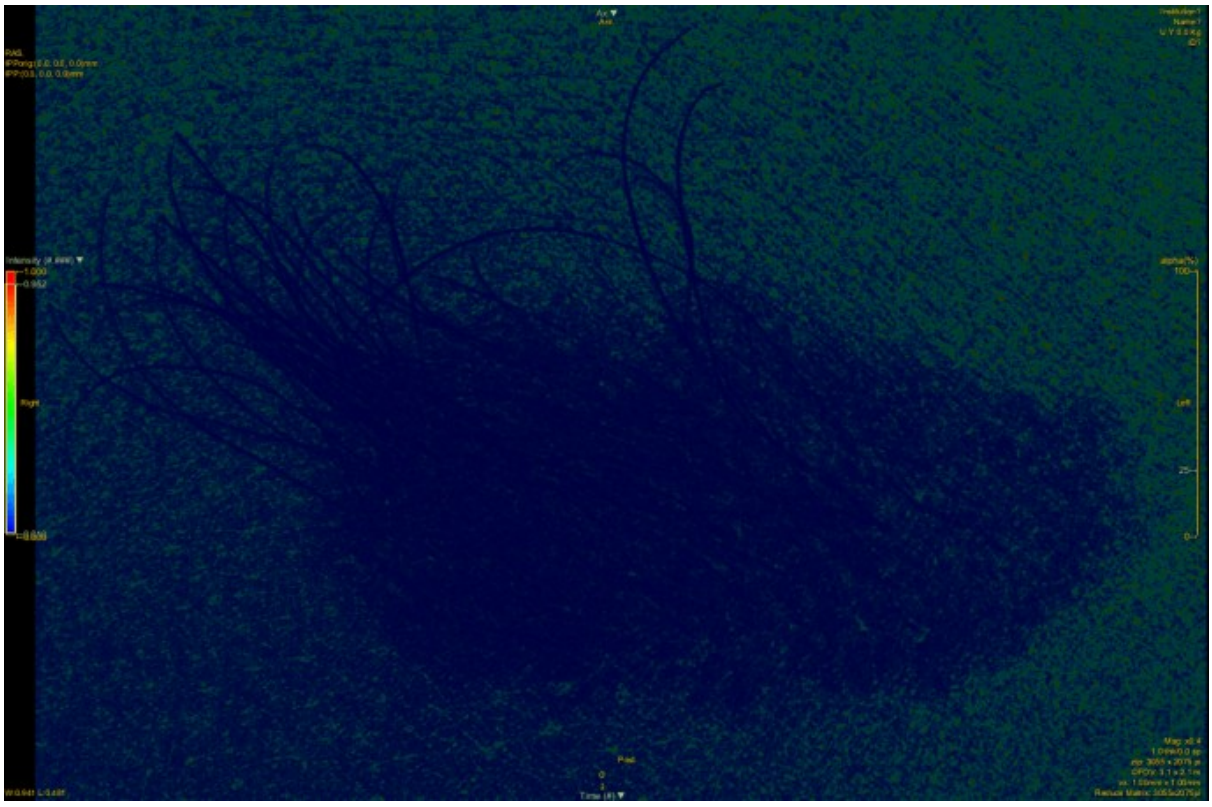

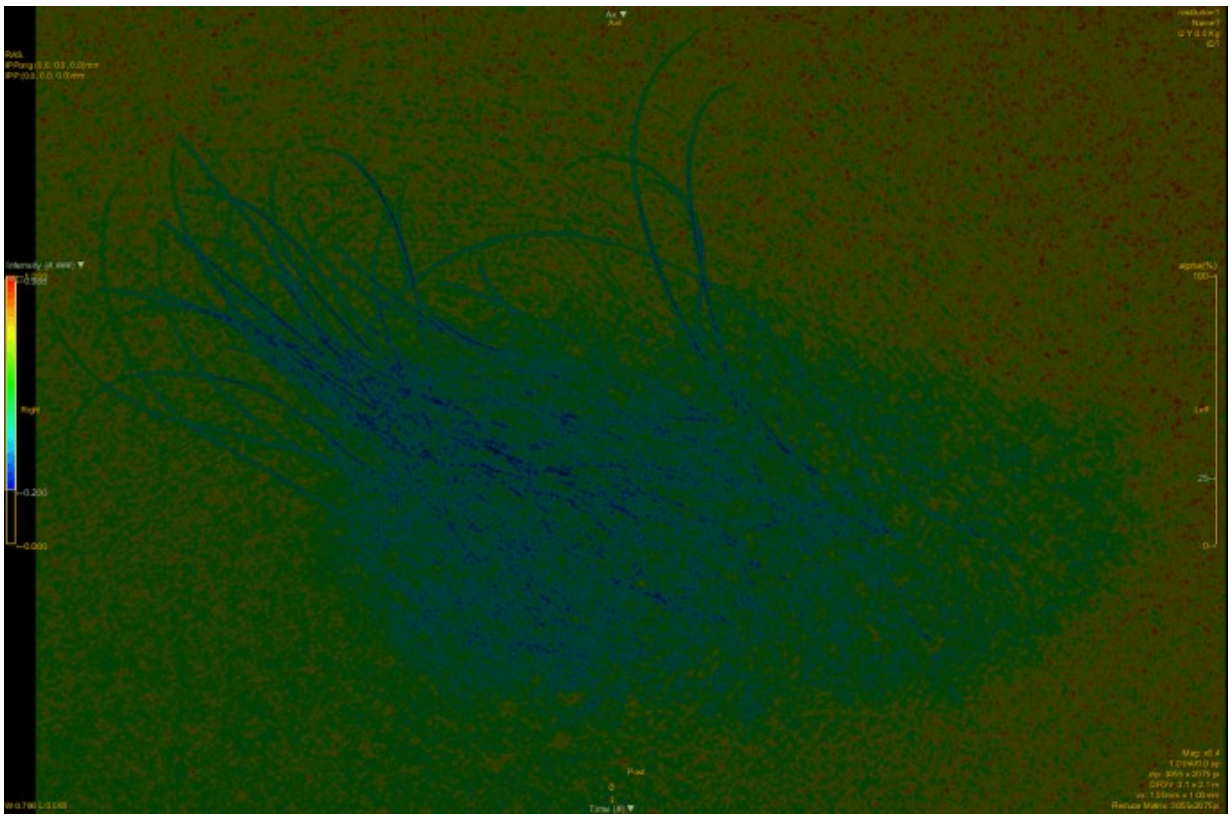

Nevo di Ota. In questa immagine (l’unica che ho trovato) si osserva modesta iperintensità a livello

della guancia, in modo simile alla regione sottorbitaria, non interessata dalla lesione. La porzione in direzione mascellare/mandibolare appare invece indistinguibile dal fondo, non è quindi da escludere un artefatto dovuto a riflessi di luce. Servirebbero altri dati, colore blu

- 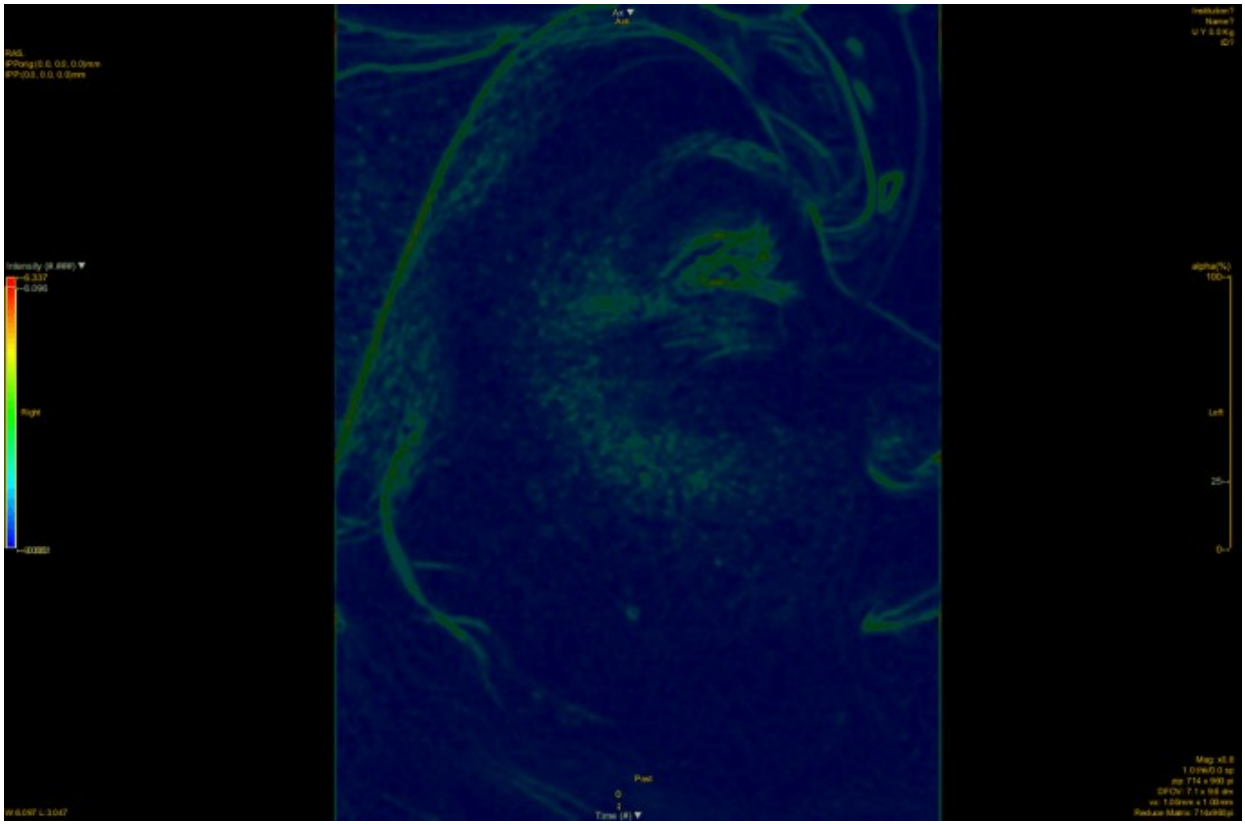

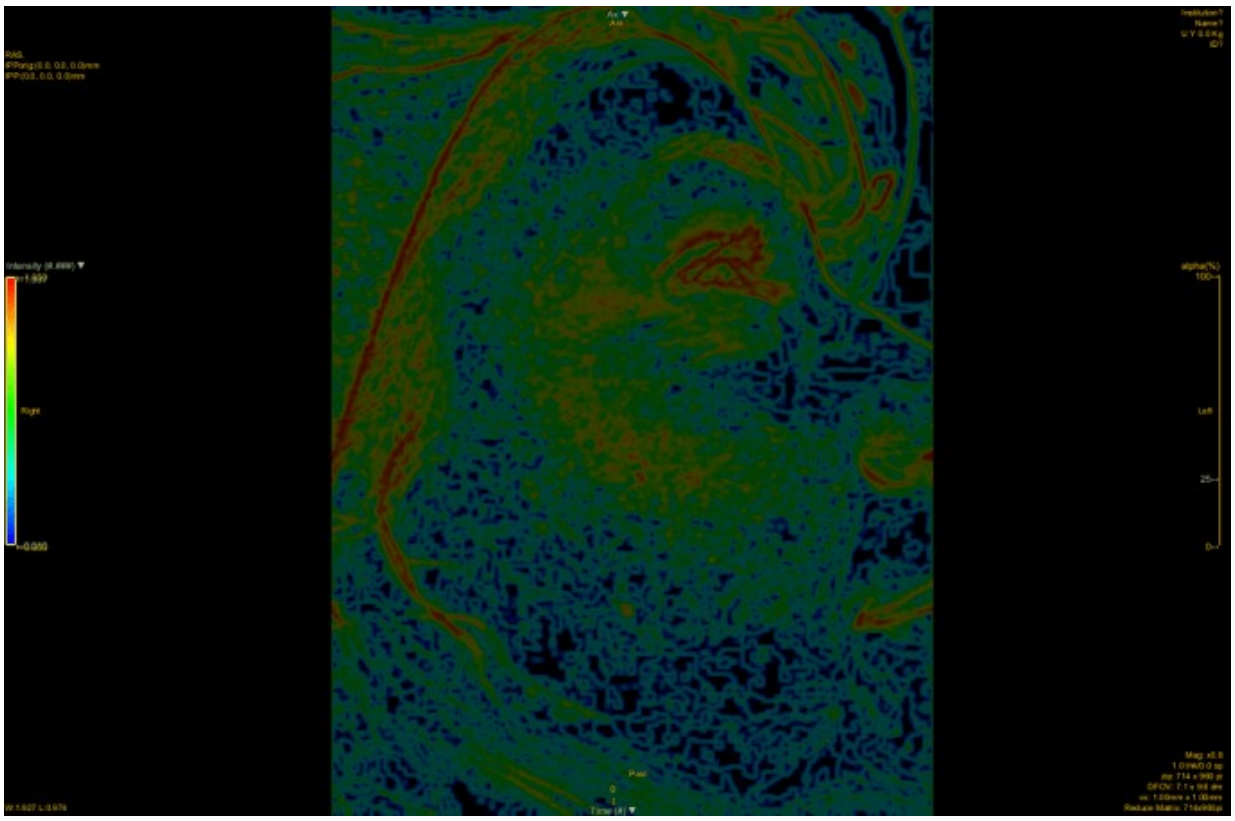

•

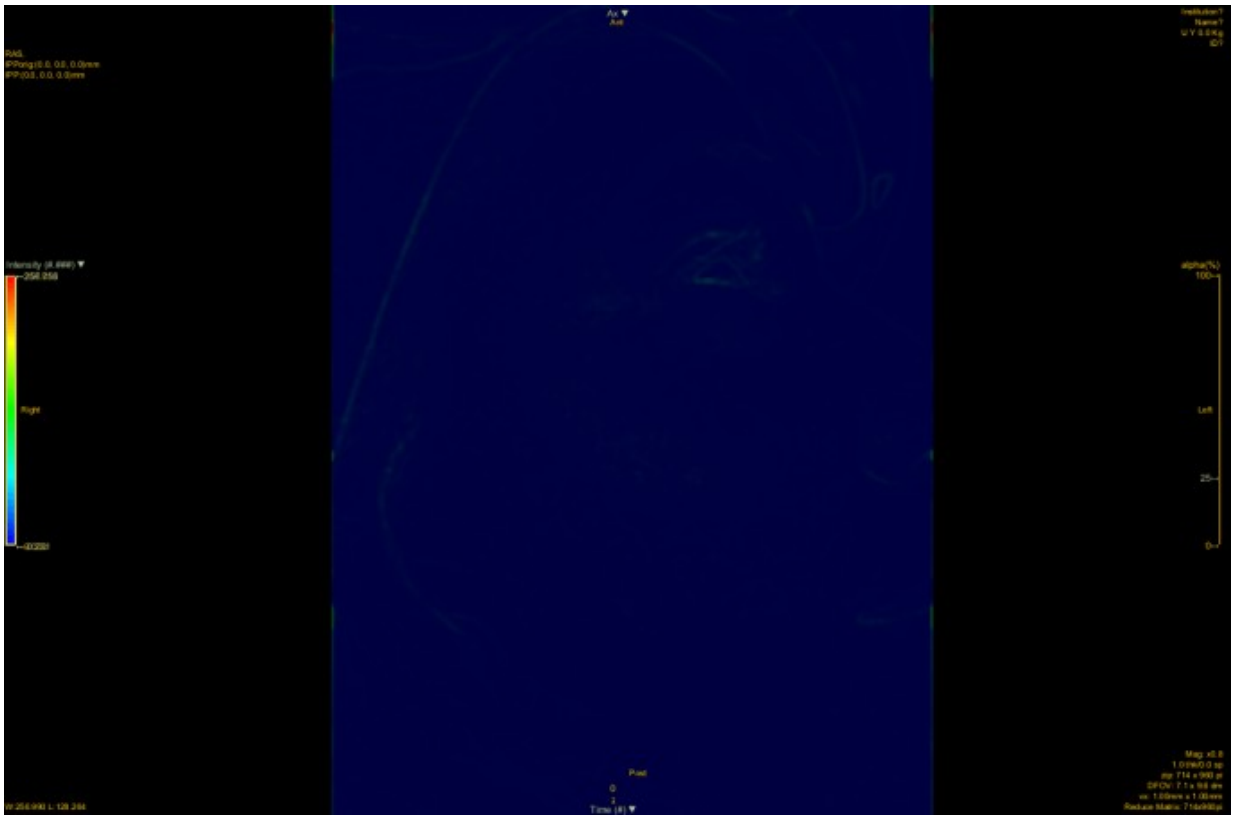

•

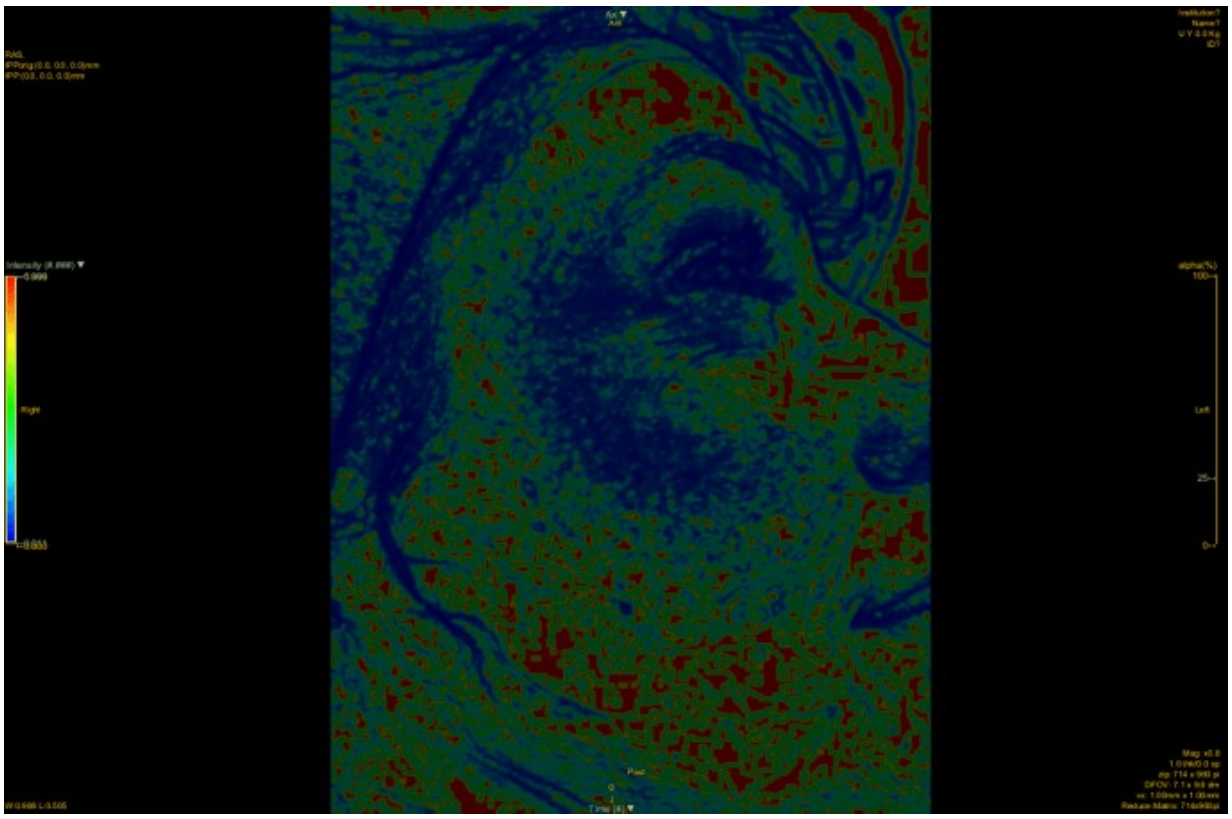

•

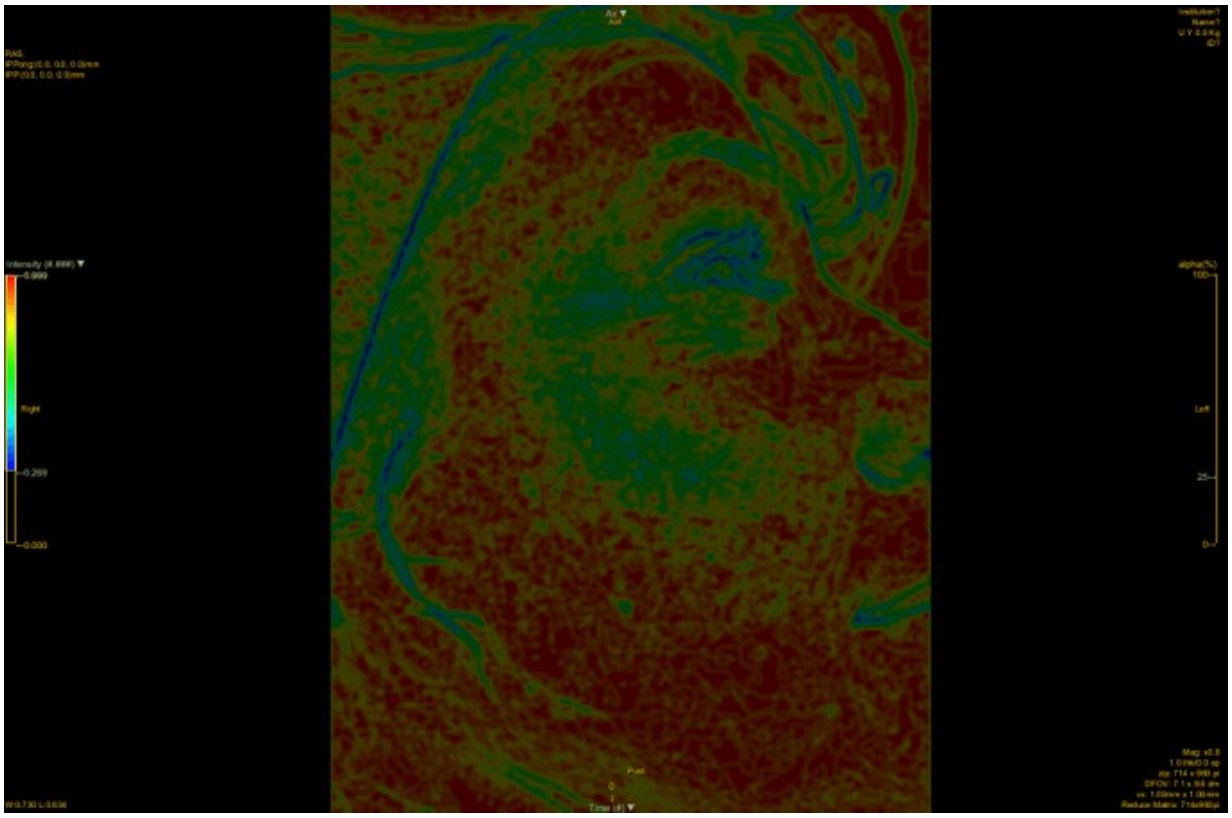

•

Nevo di Spitz (modesta iperintensità disomogenea, maggiore al centro), colore blu

•



•



•



•



•



-

Nevo di Sutton. Il segnale è composto da anelli concentrici, uno debolissimo (e non sempre percettibile) localizzato al bordo esterno della lesione al confine della cute sana ed uno più intenso al confine della porzione più interna della lesione, colore blu

-









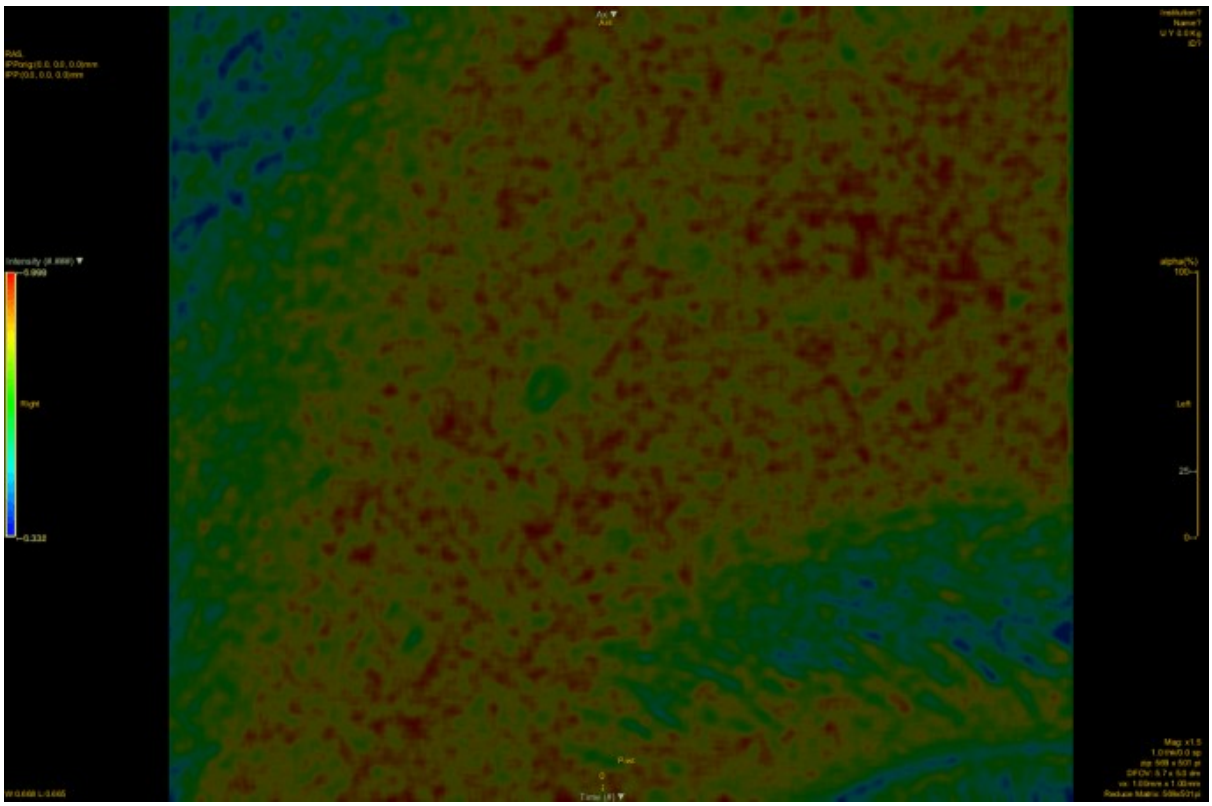

-

Nevo melanocitico congenito. Segnale debole o modesto, presenti spesso artefatti da peli o riflessi presenti nella lesione)

- 
- 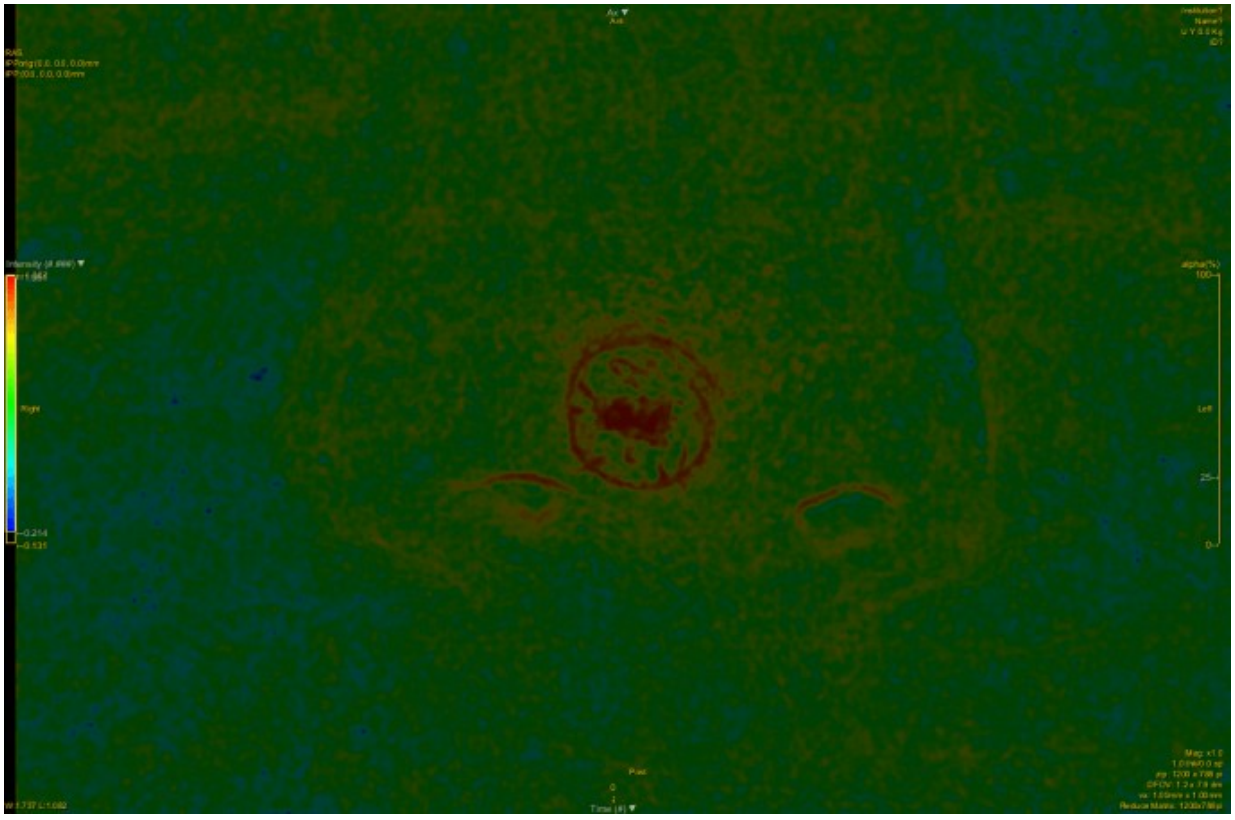

•

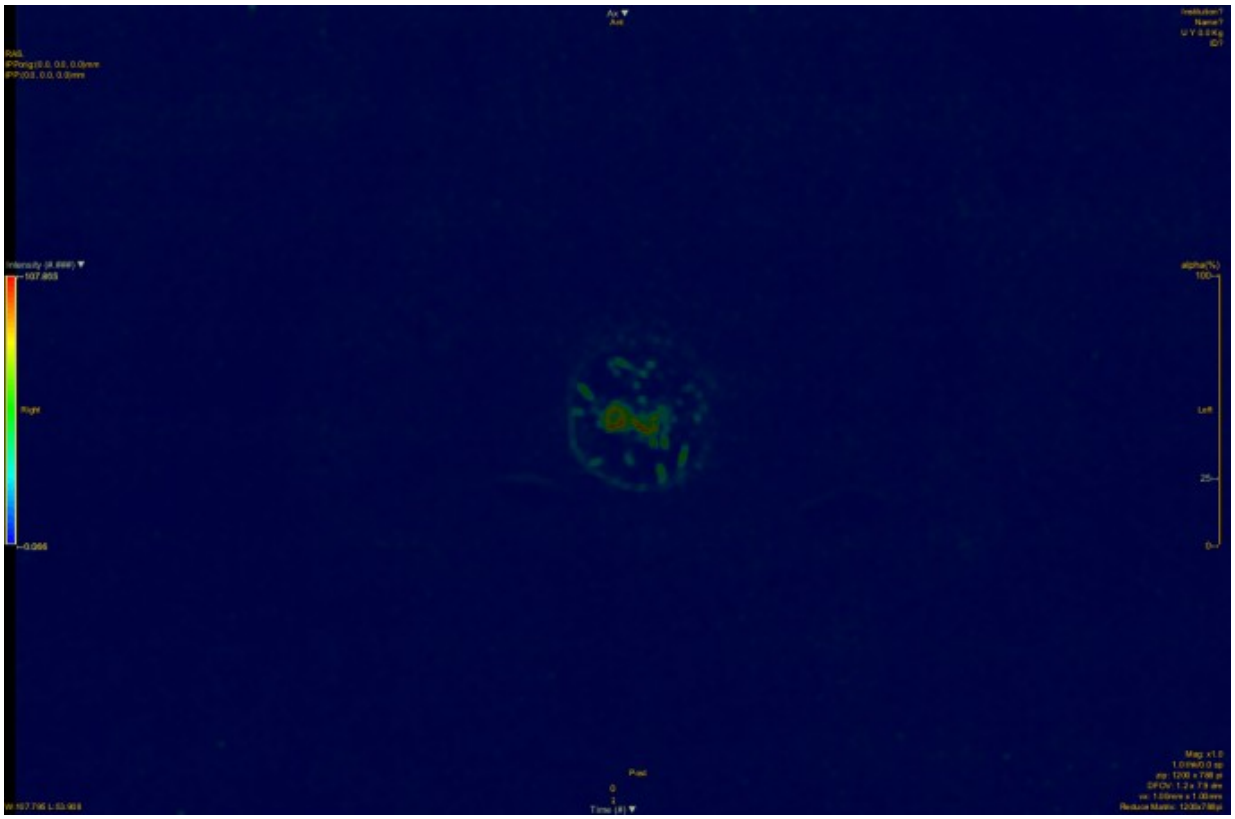

•

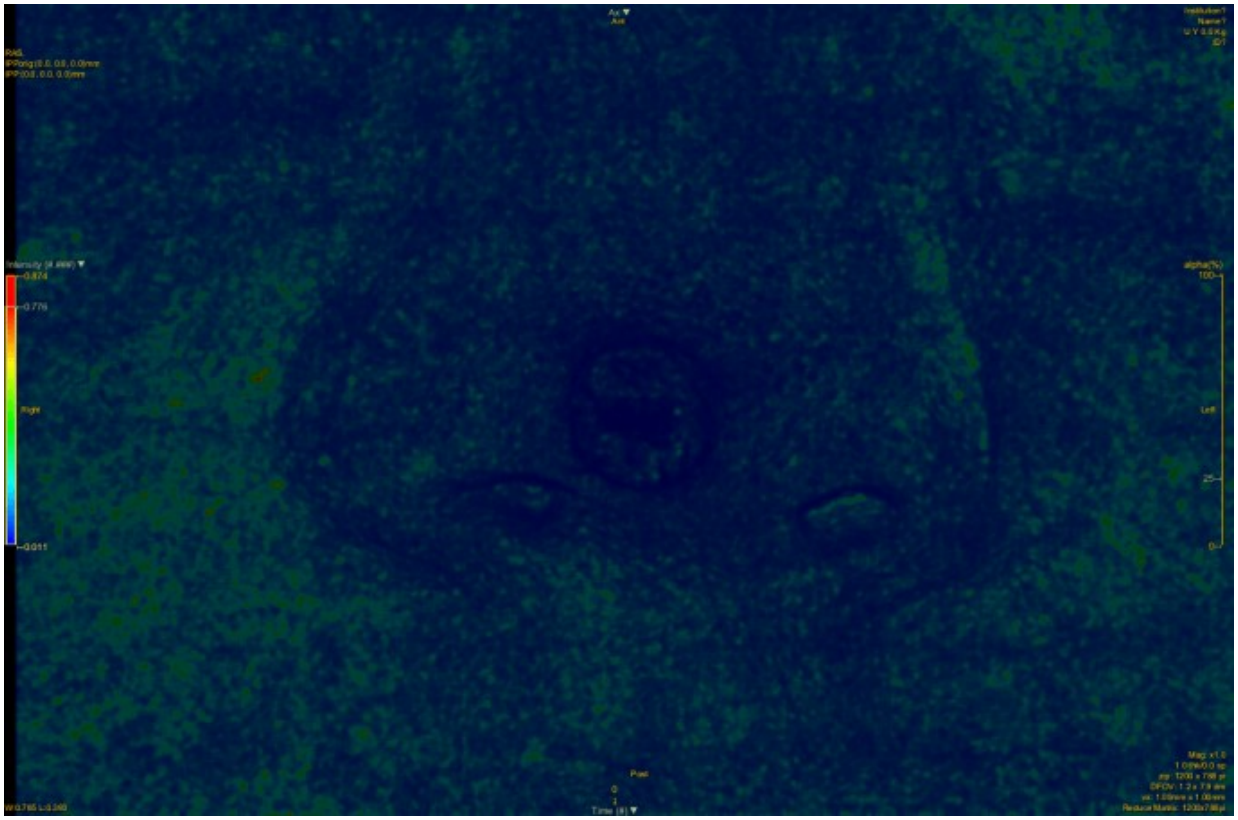

•



-

Lesioni maligne

Superficial Spreading Melanoma. La lesione appare in tutti gli indicatori estremamente iperintensa con netta riduzione del rapporto segnale/fondo. Alcune lesioni possono presentare aree

omogenee nel blu ed in generale la disomogeneità cresce dal blu, al verde al rosso. Le aree rigonfie sono di solito iperomogenee e possono presentare artefatti per via di riflessi di luce.

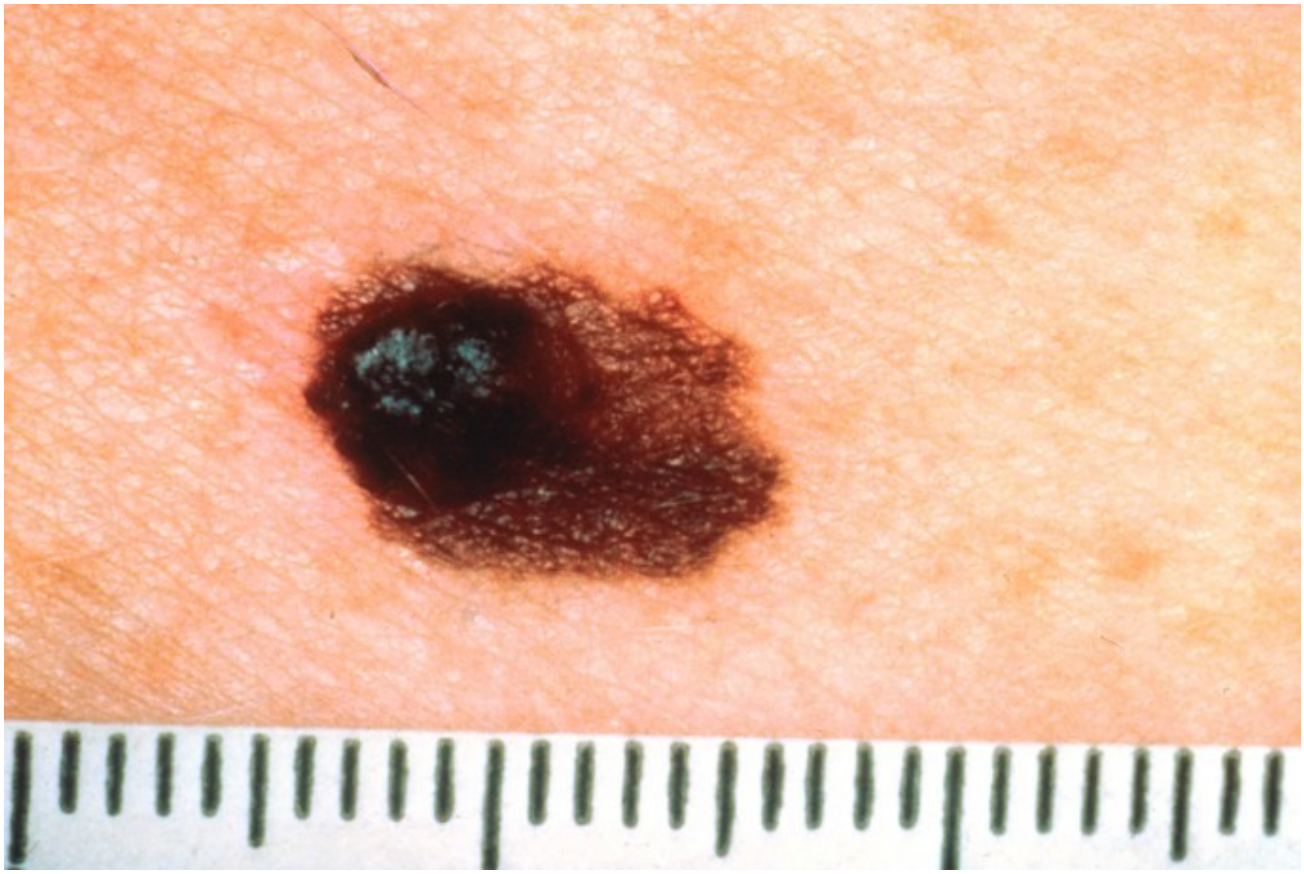

Segnale nel rosso:

-

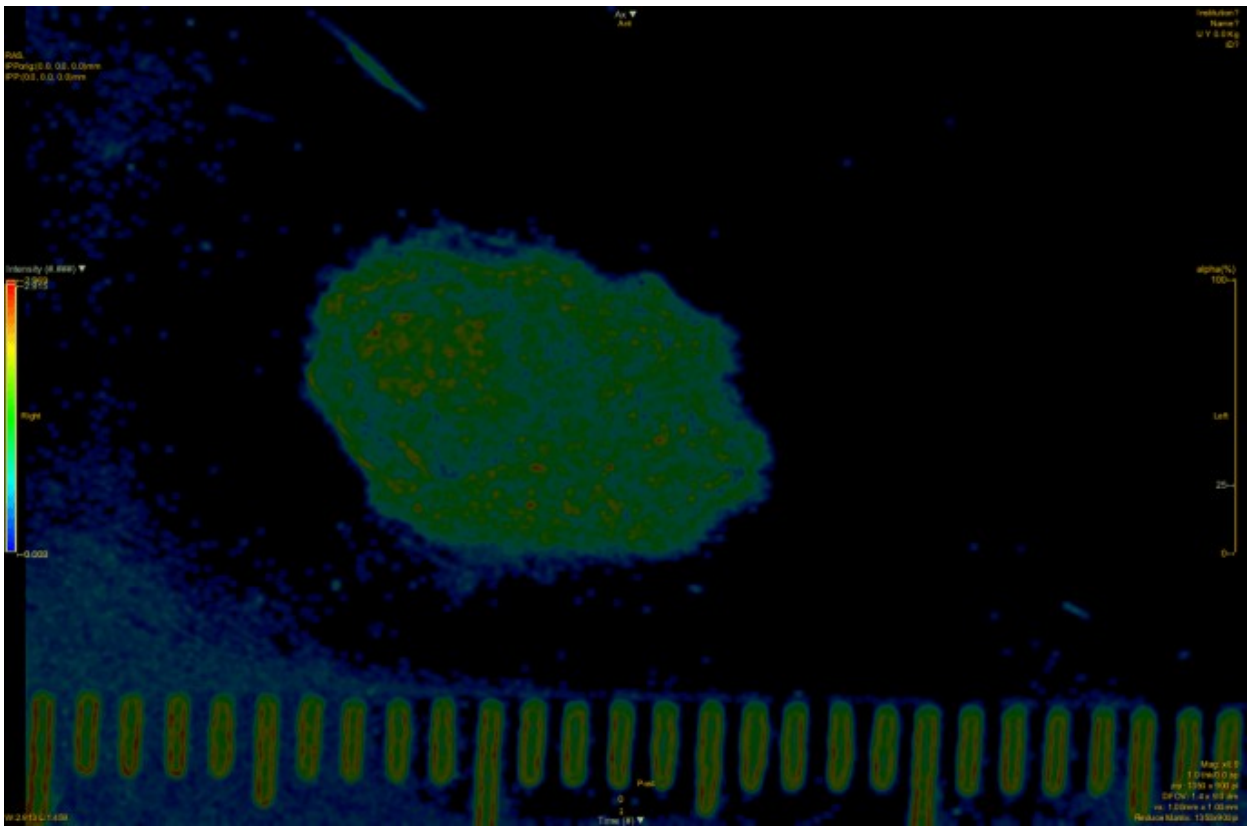

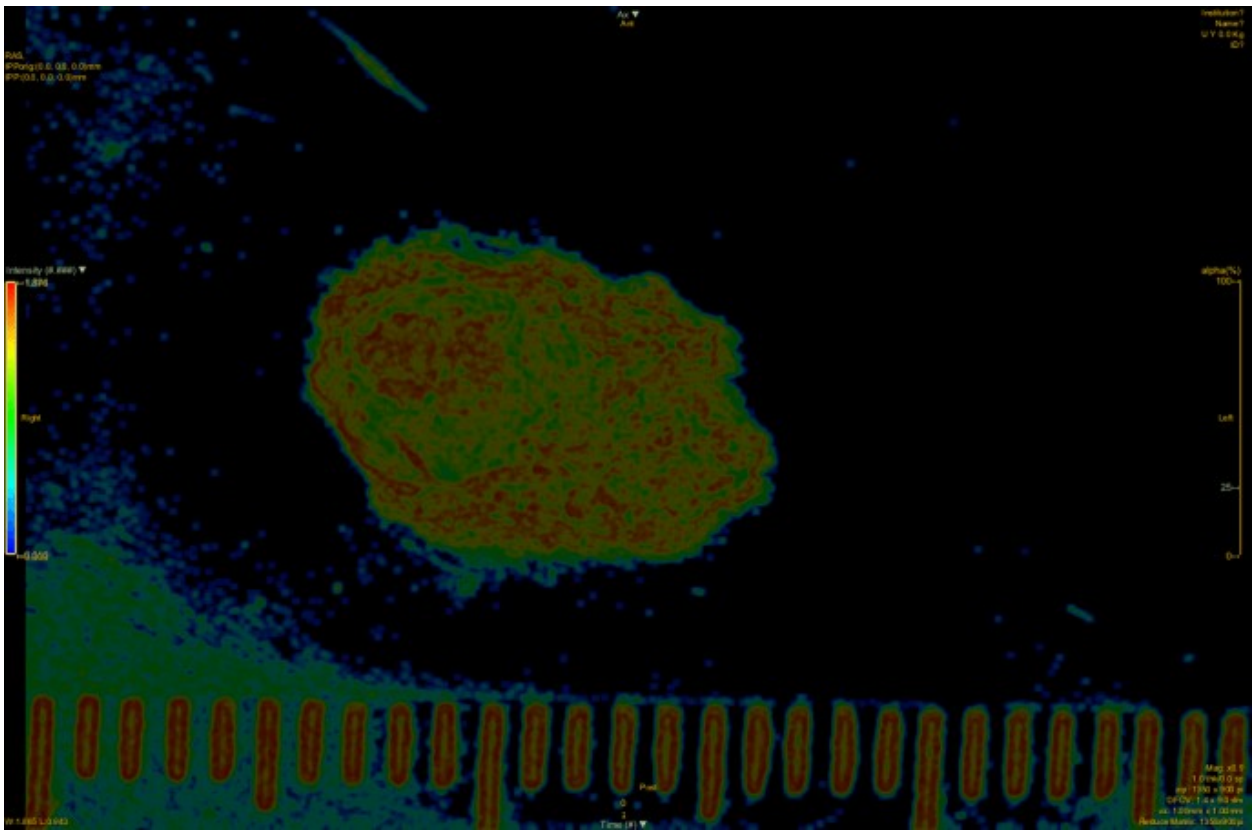

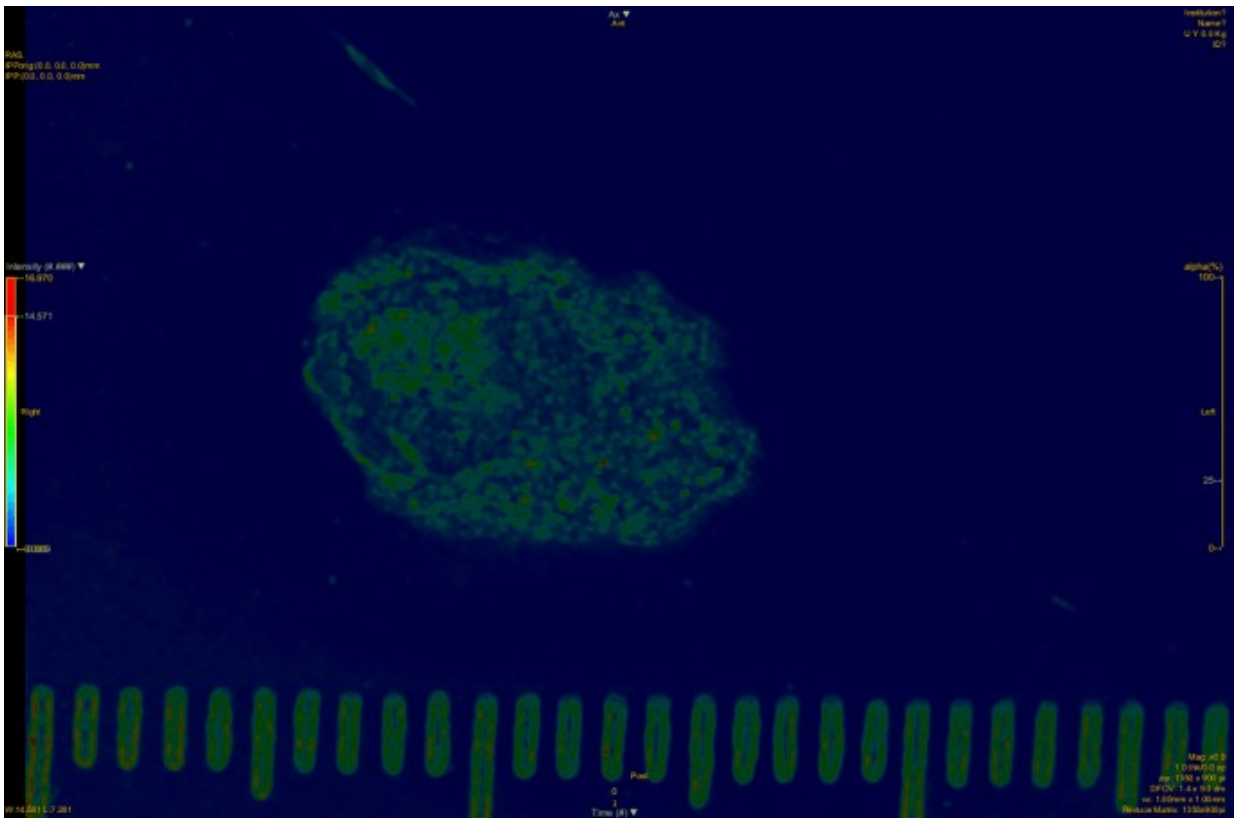

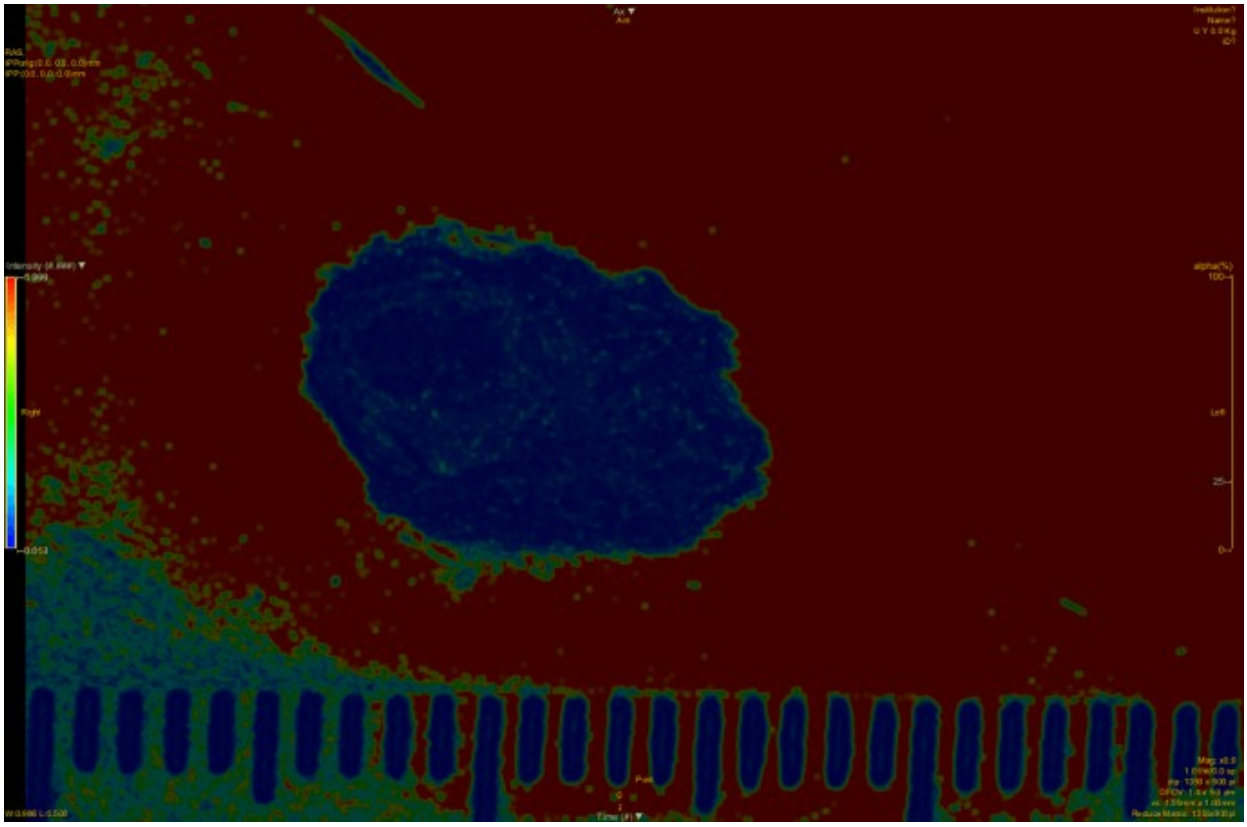

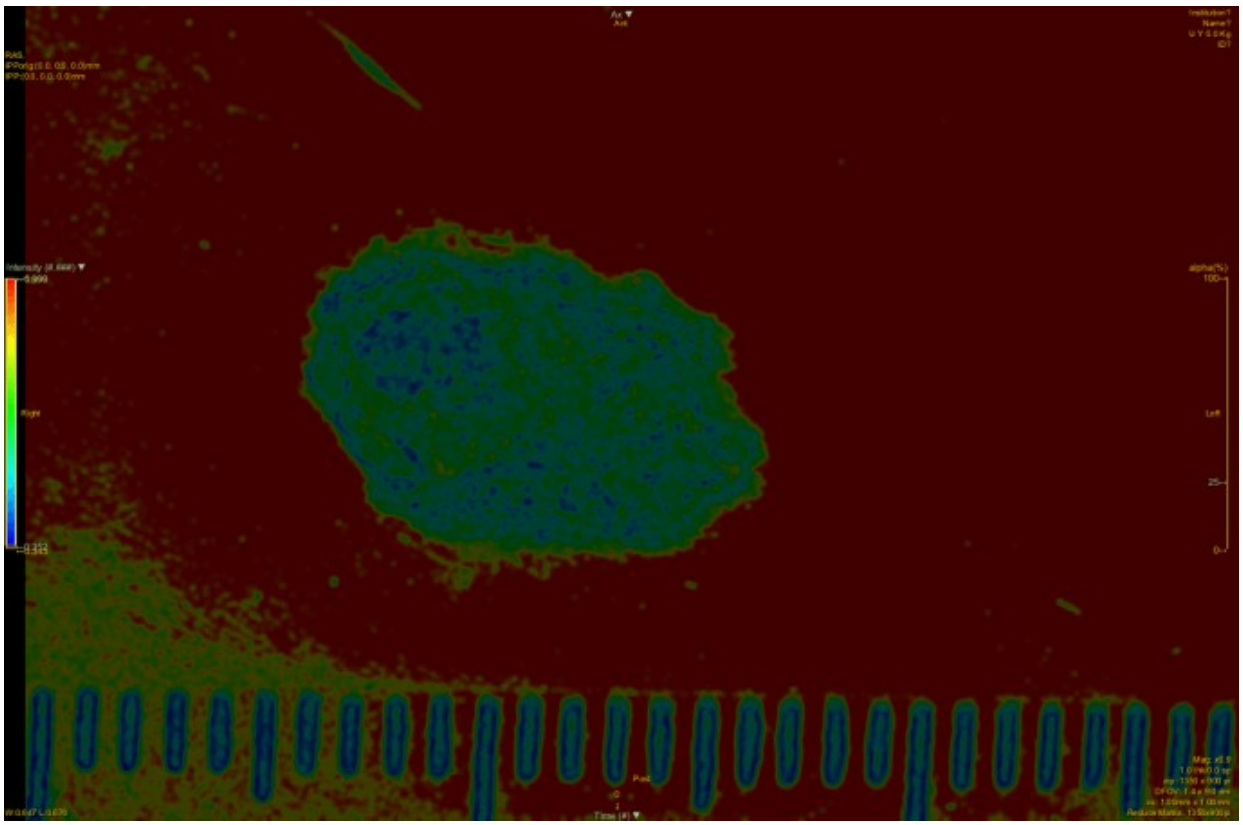

Segnale nel blu:

- 

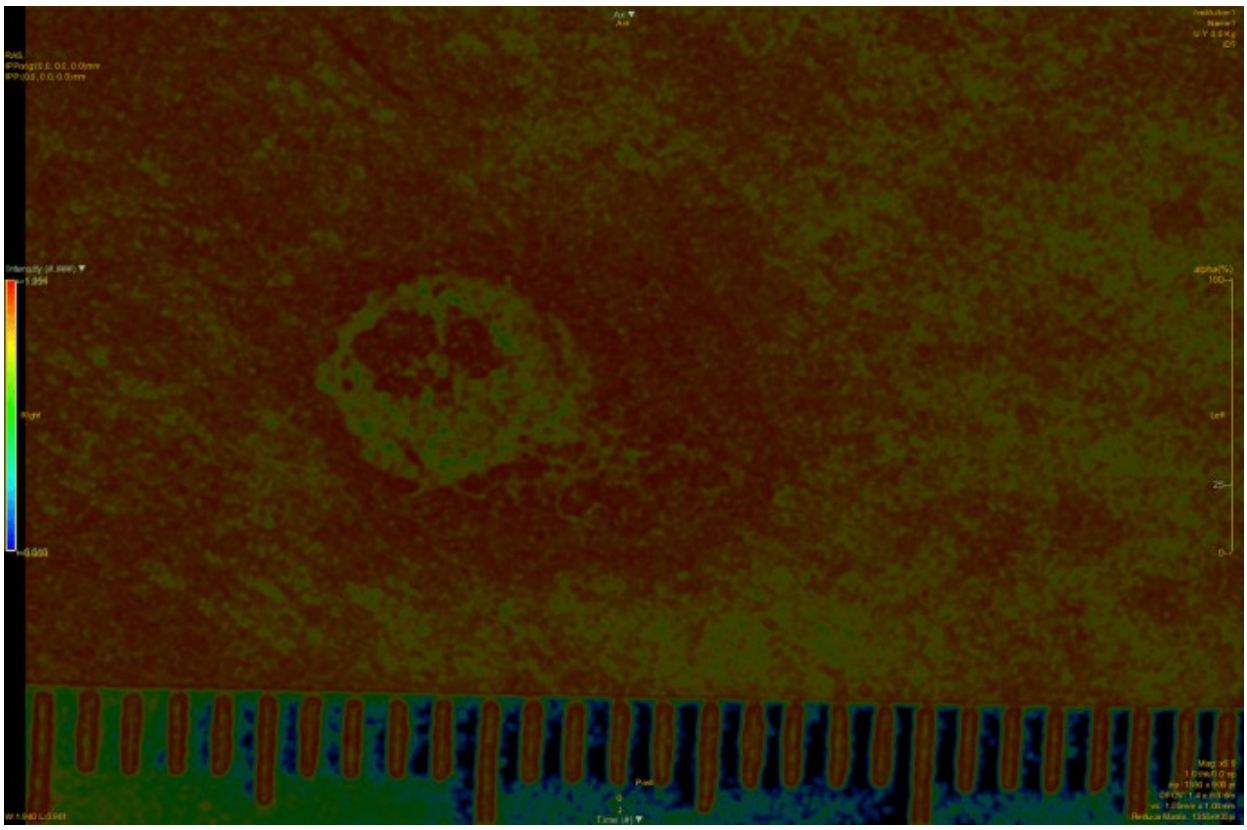





•



Lentigo maligna. Segnale debole ma maggiormente intenso e di aspetto disomogeneo nel contesto della lesione rispetto alle lentiggini benigne, colore blu

- 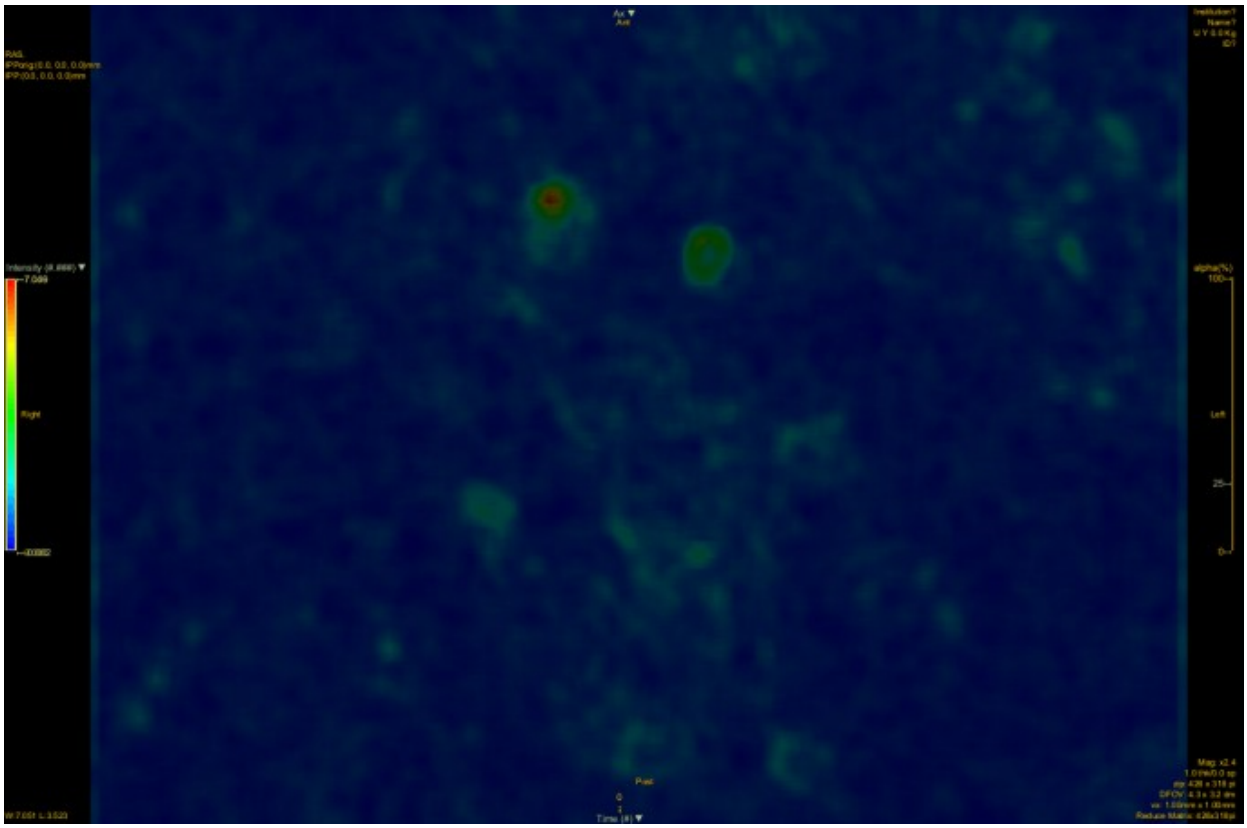
- 
-

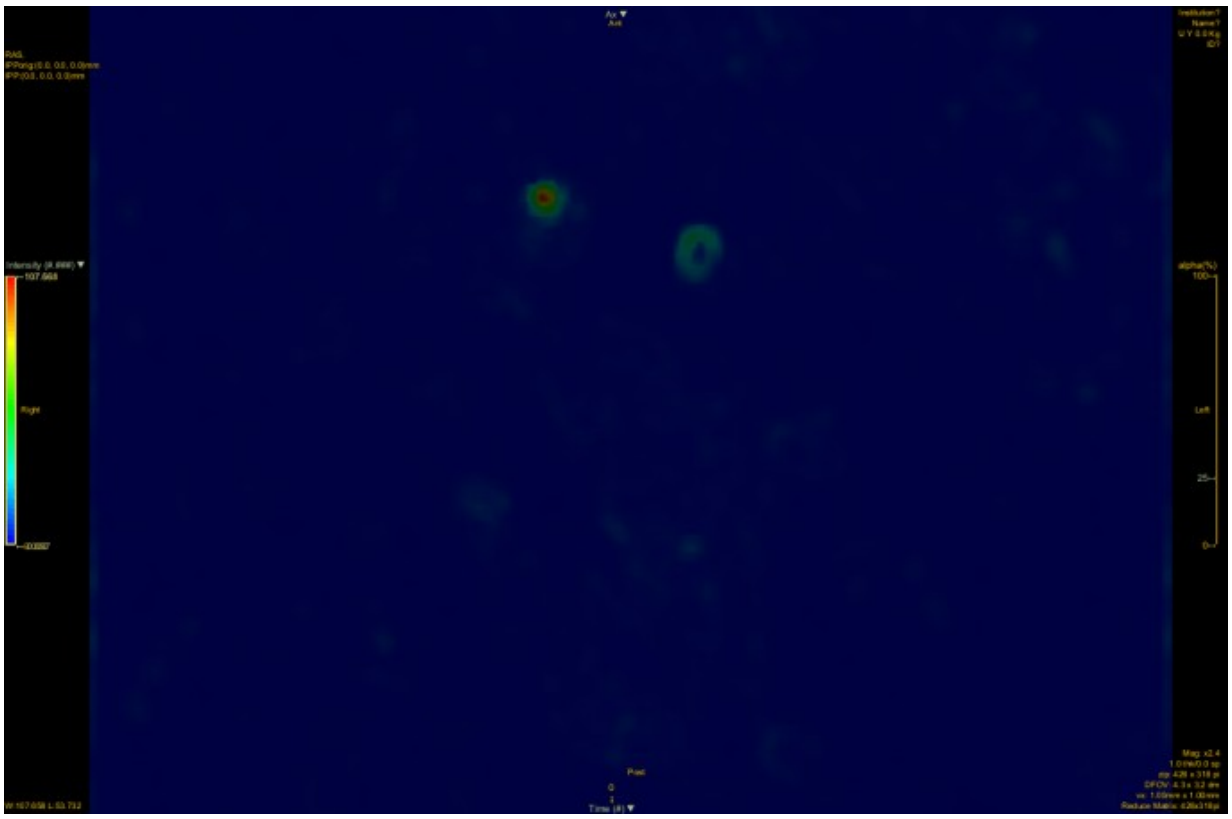

-



-



- 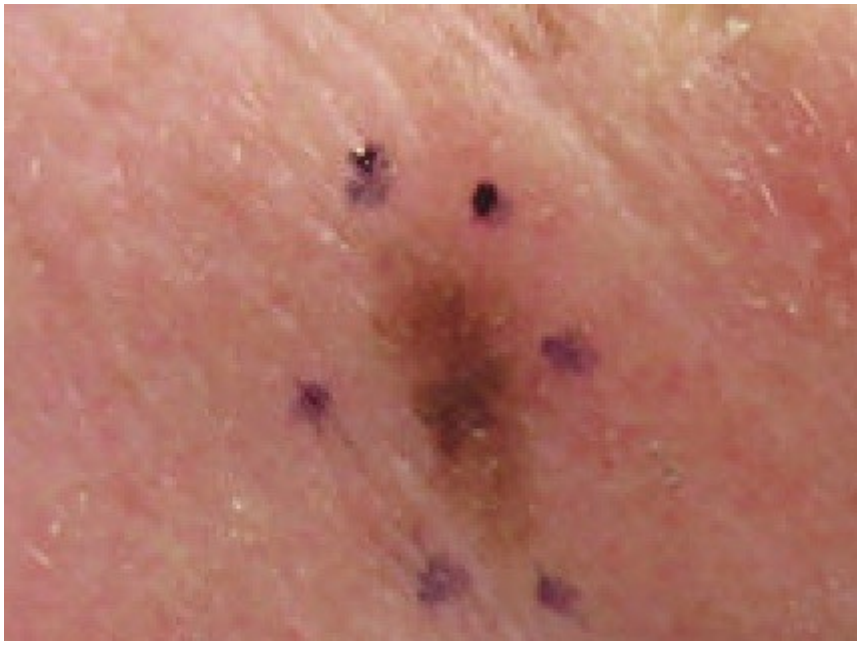

Melanoma acrale lentigginoso. Segnale iperintenso e con aspetto disomogeneo nel contesto della lesione in tutti i colori, qui mostrato il blu.

-

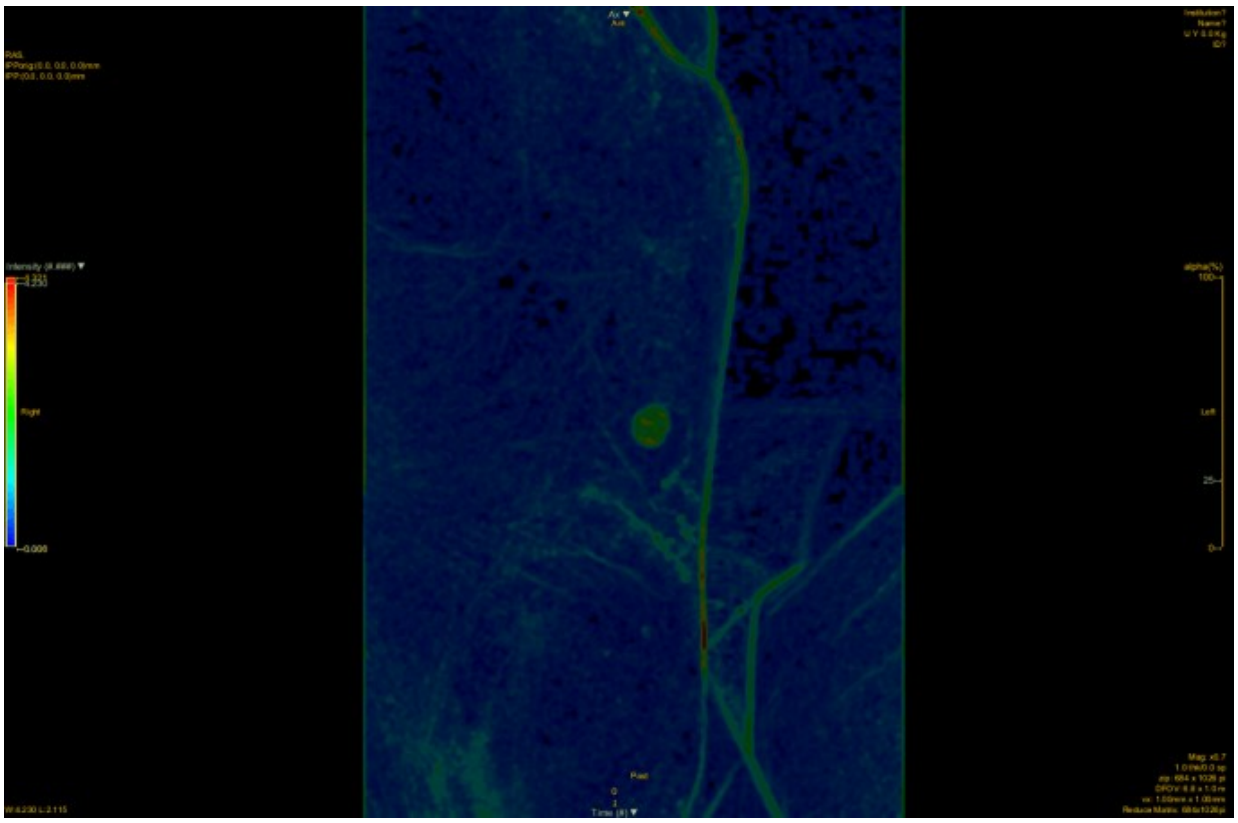

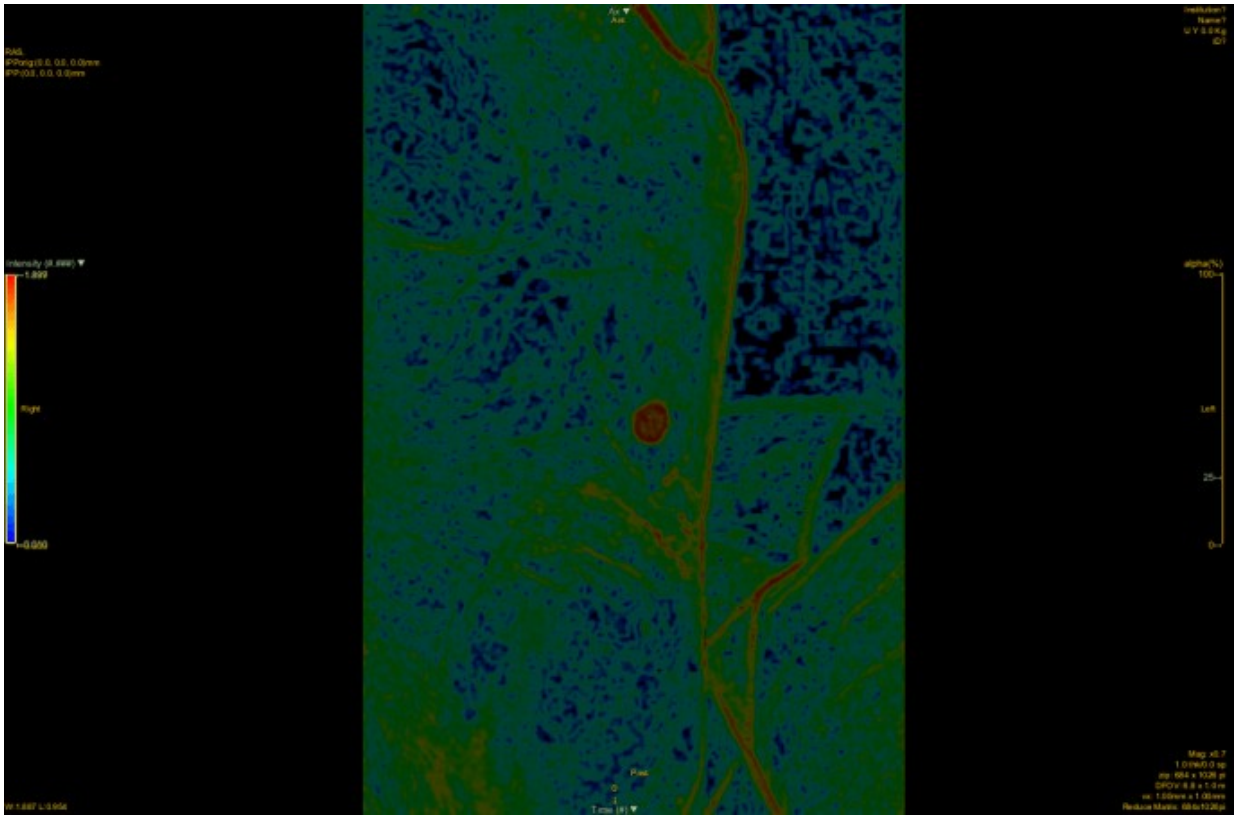

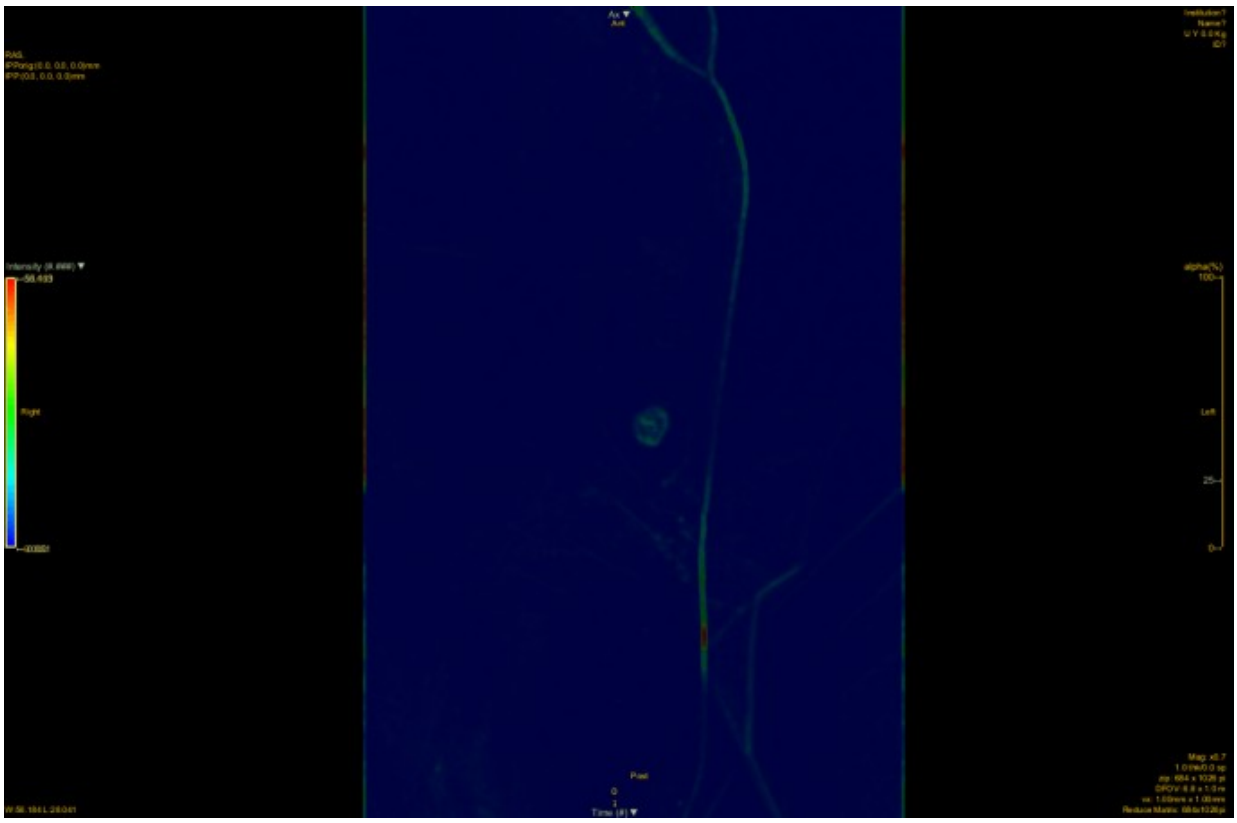

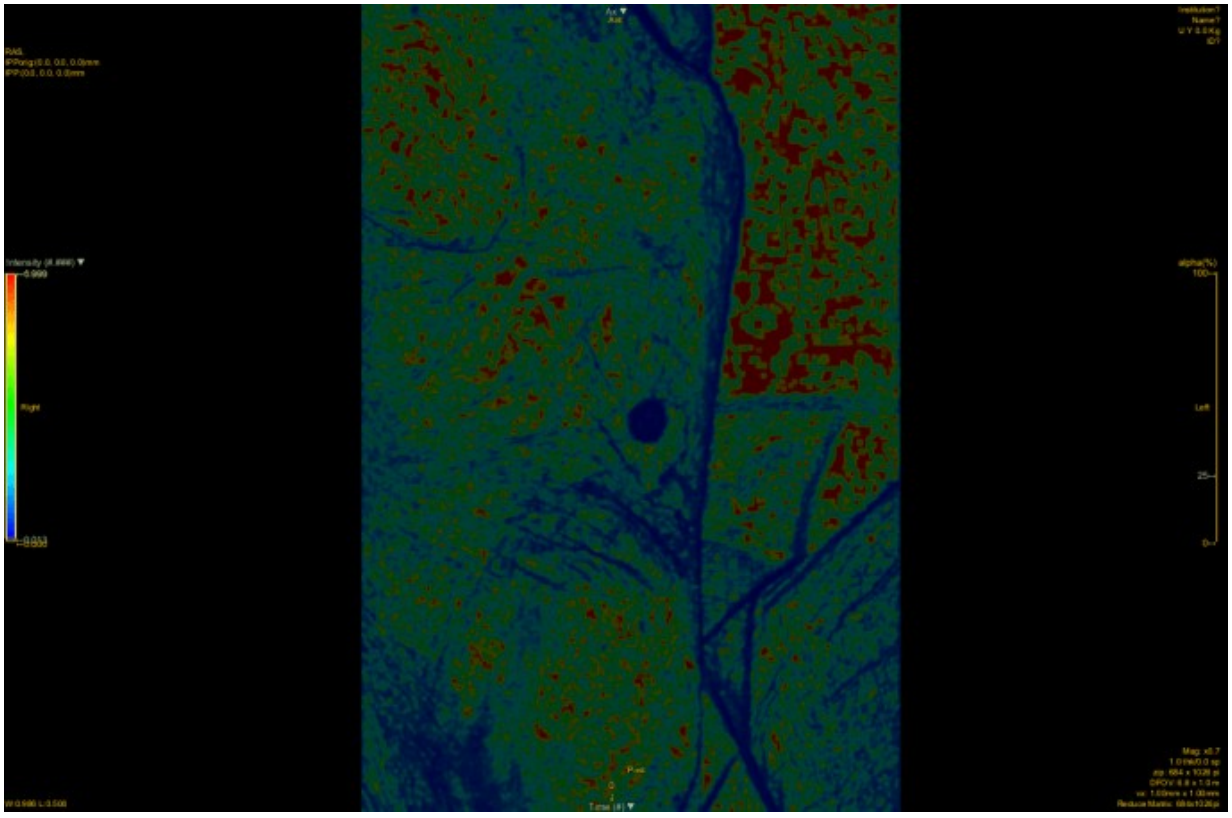

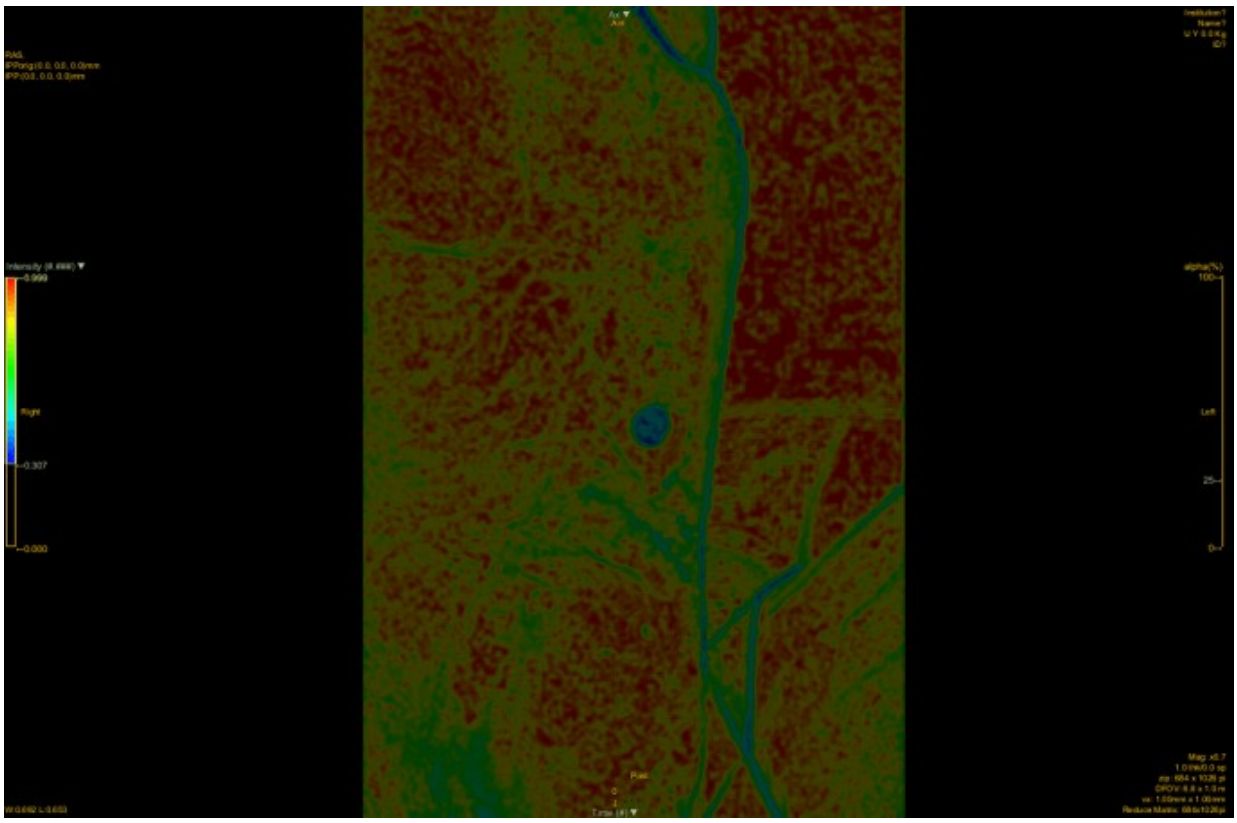

-

Melanoma nodulare. Segnale intenso e disomogeneo in tutti i colori. Nell’indagine di cui dispongo del follow-up (14 mesi prima della diagnosi) è possibile notare alla foto precedente un area dal segnale più forte di quello di una lentiggine e di aspetto comunque ad alone disomogeneo, che

appare interrotto in più punti, colore blu.

- 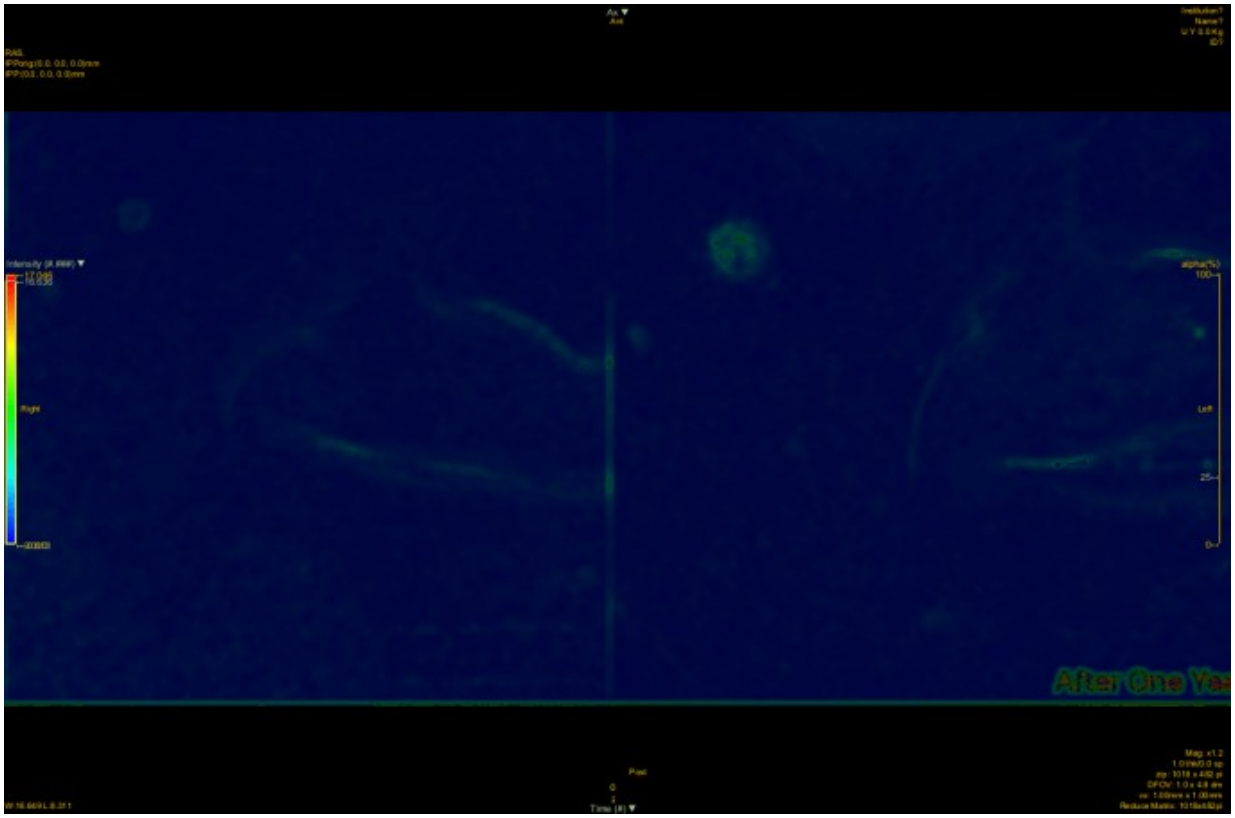
- 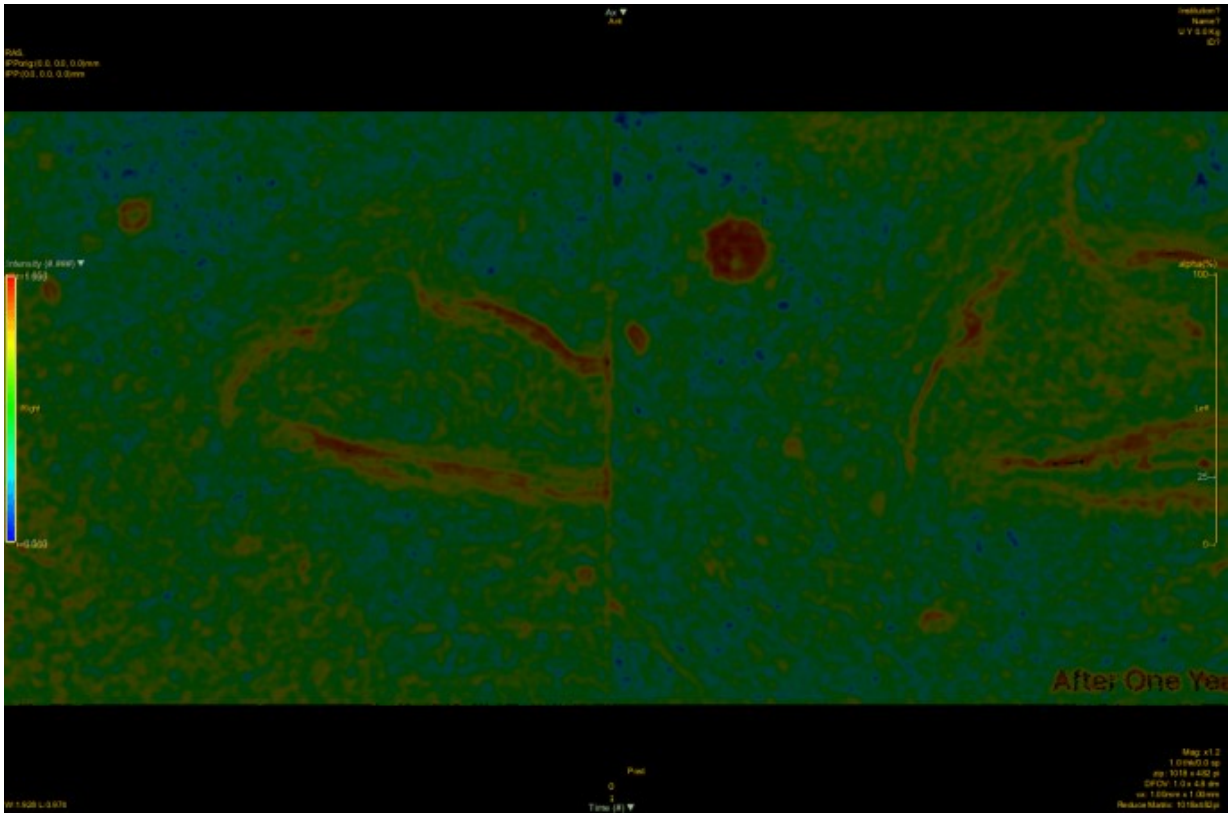
-



•

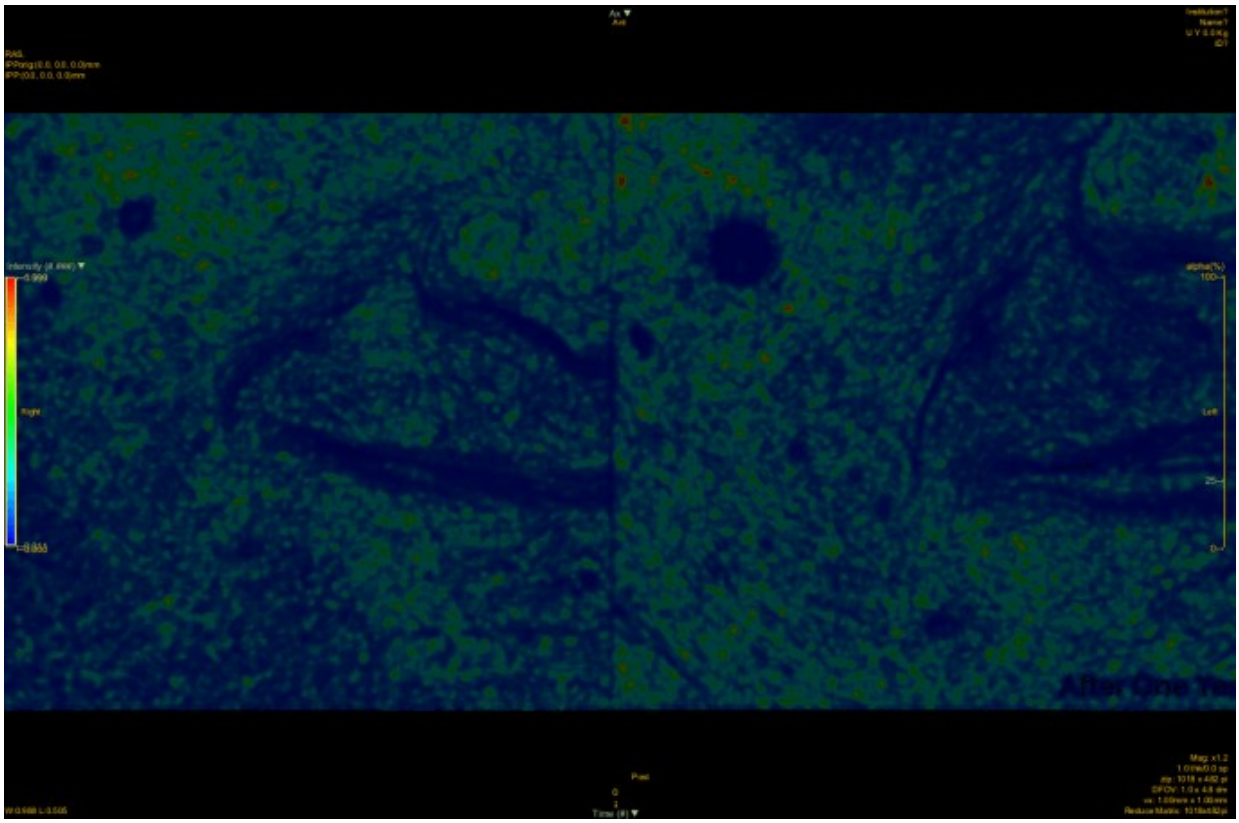

•

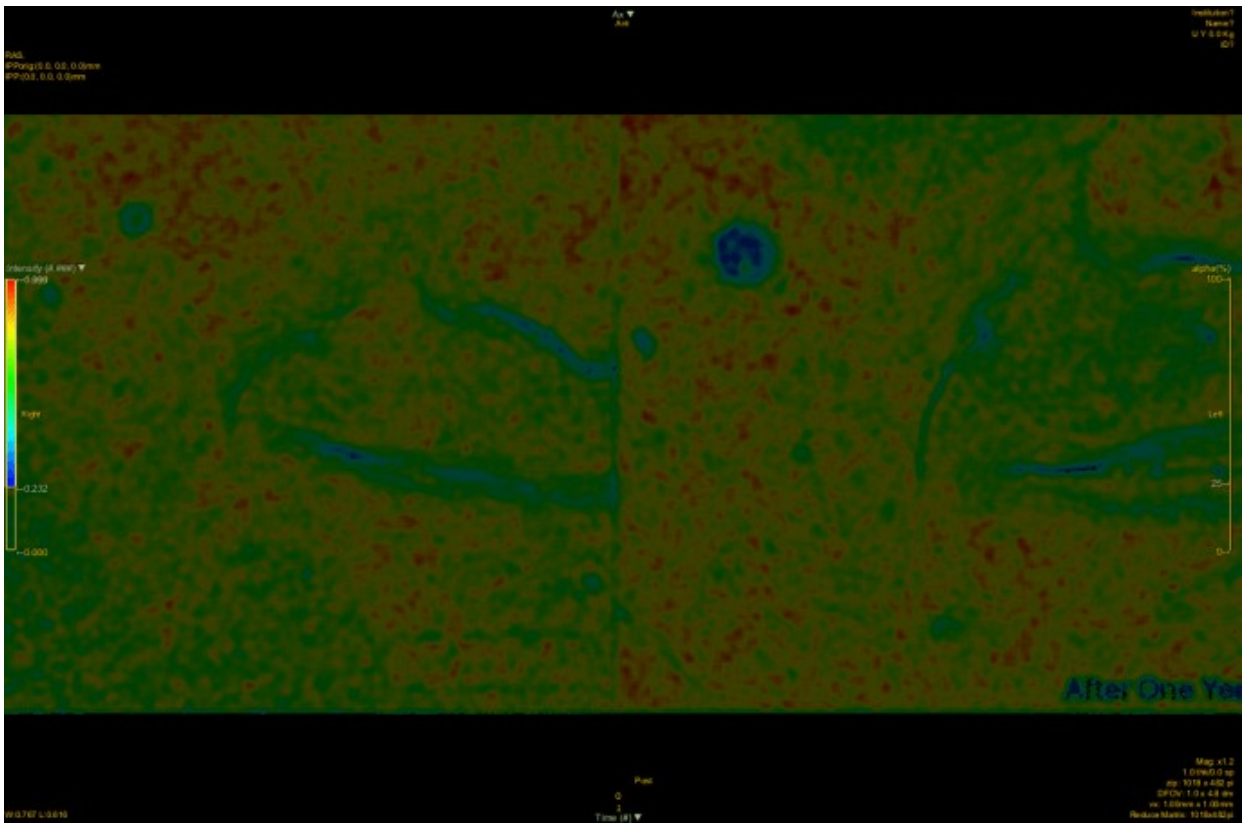

-

Nevo displastico

Il nevo displastico presenta un’intensità di segnale intermedia fra il melanoma a diffusione superficiale e le lesioni benigne; tale segnale è più intenso nel colore blu rispetto al rosso (al contrario del melanoma a diffusione superficiale)

Colore rosso:

-

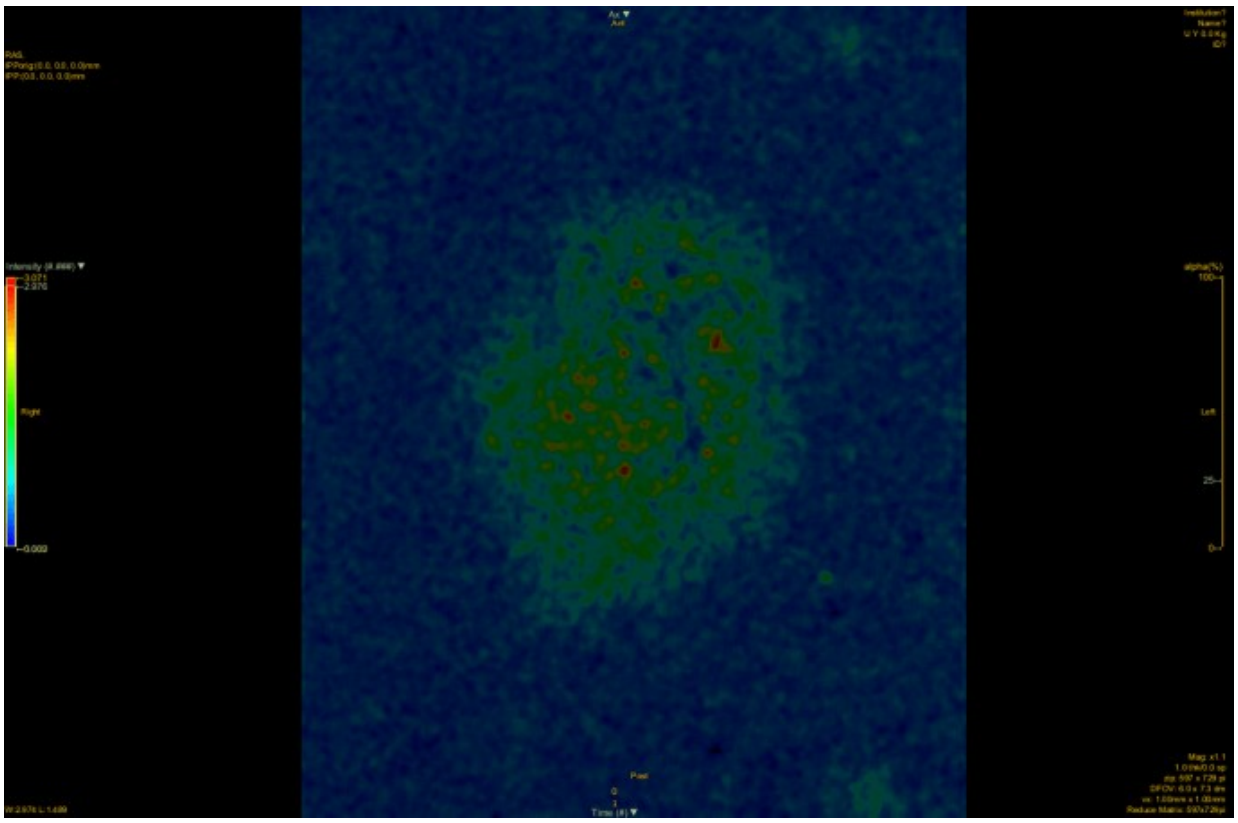

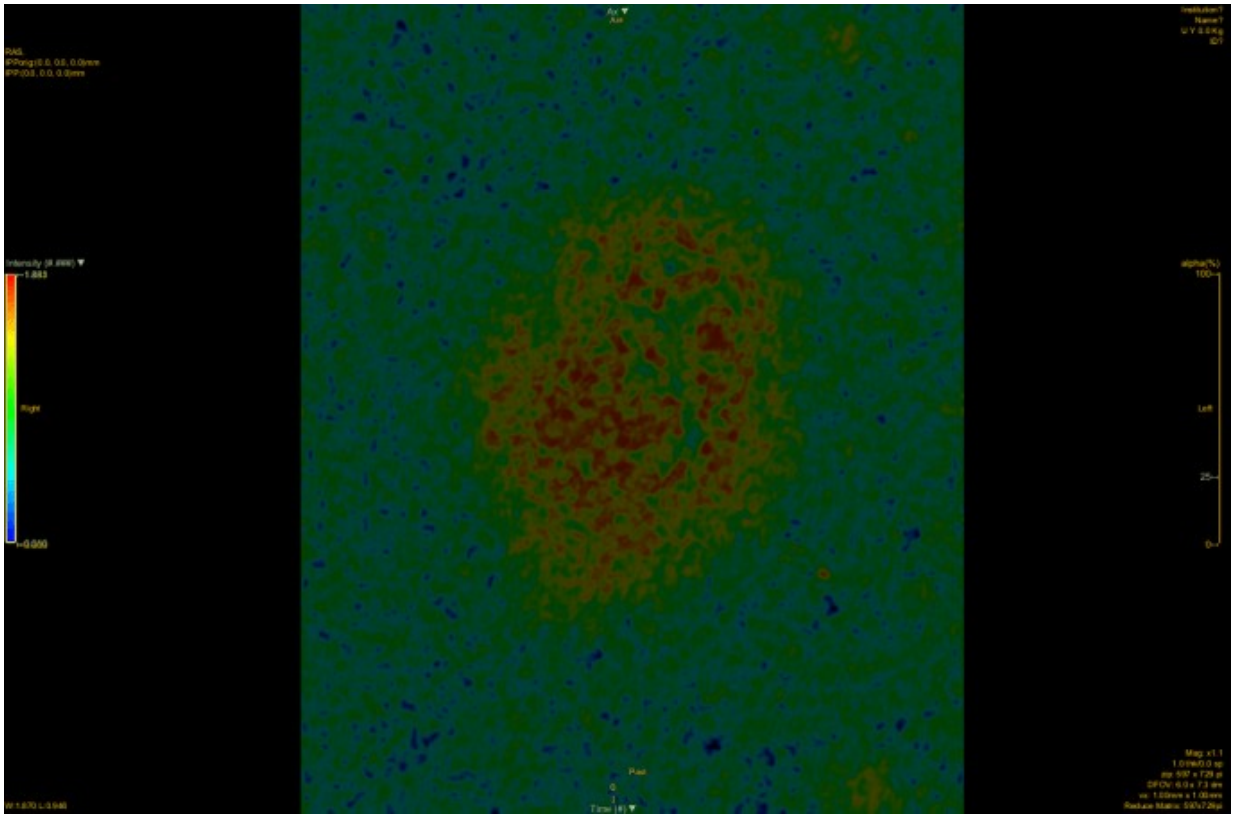

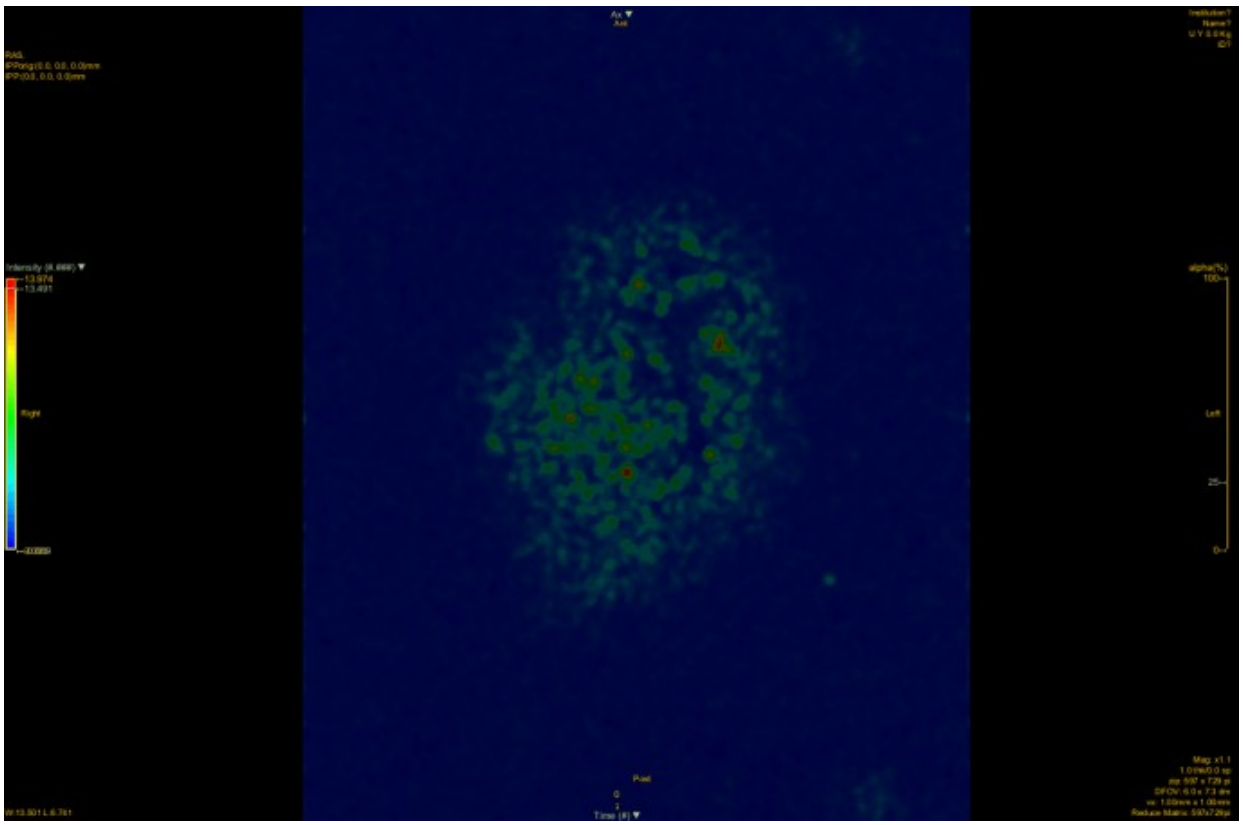





Colore blu:

- 
-

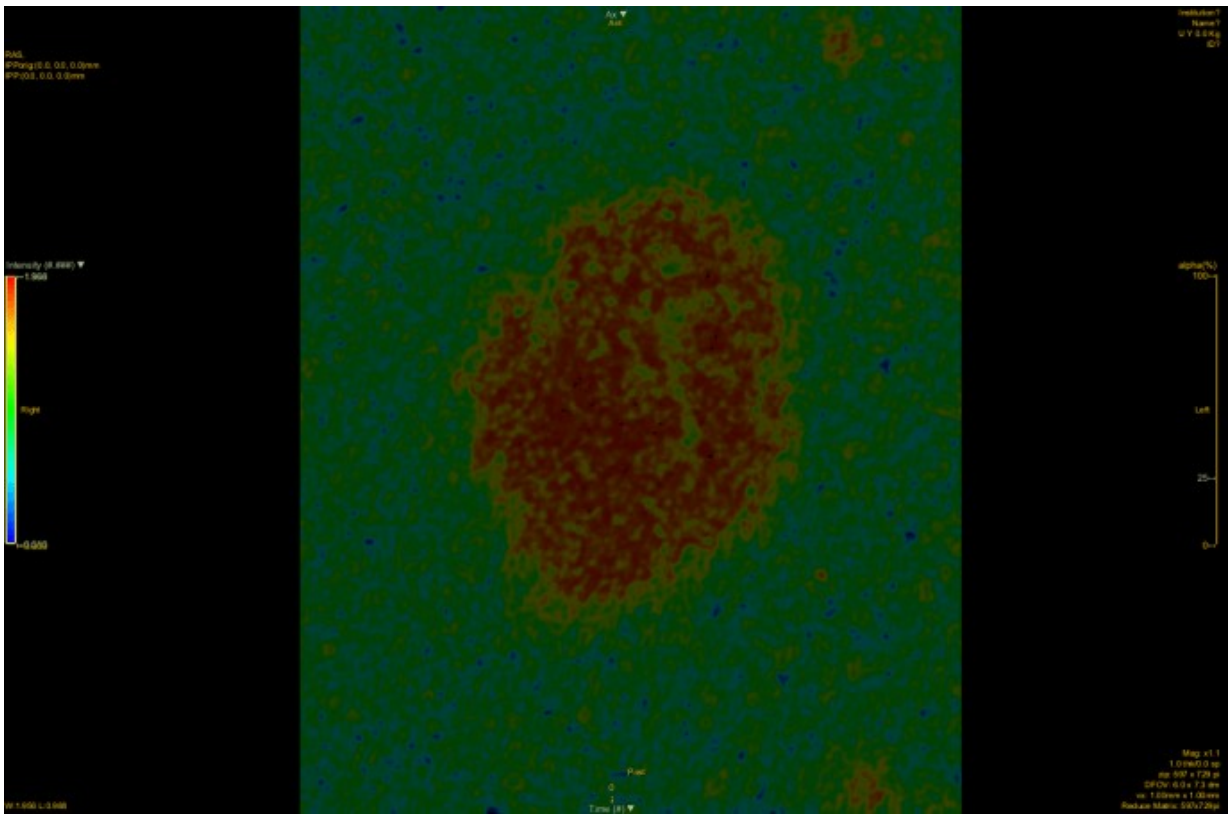

•

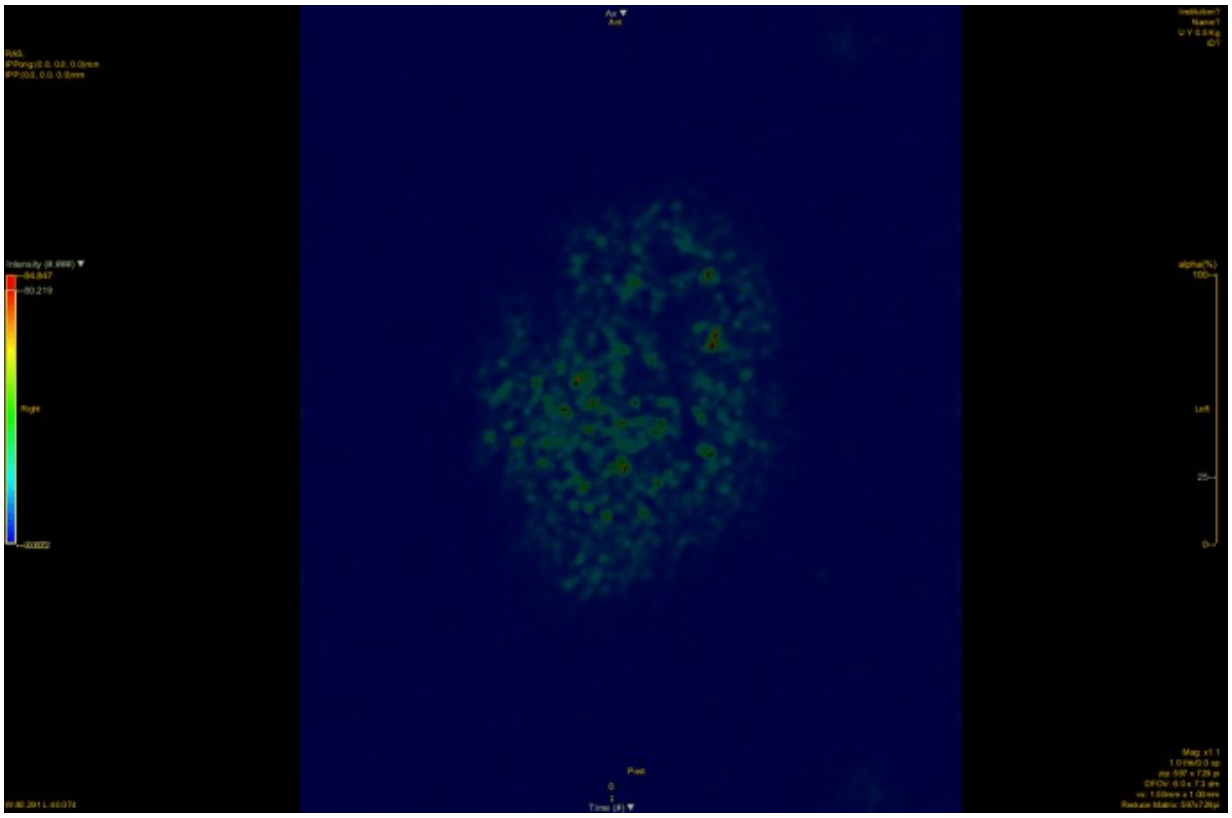

•

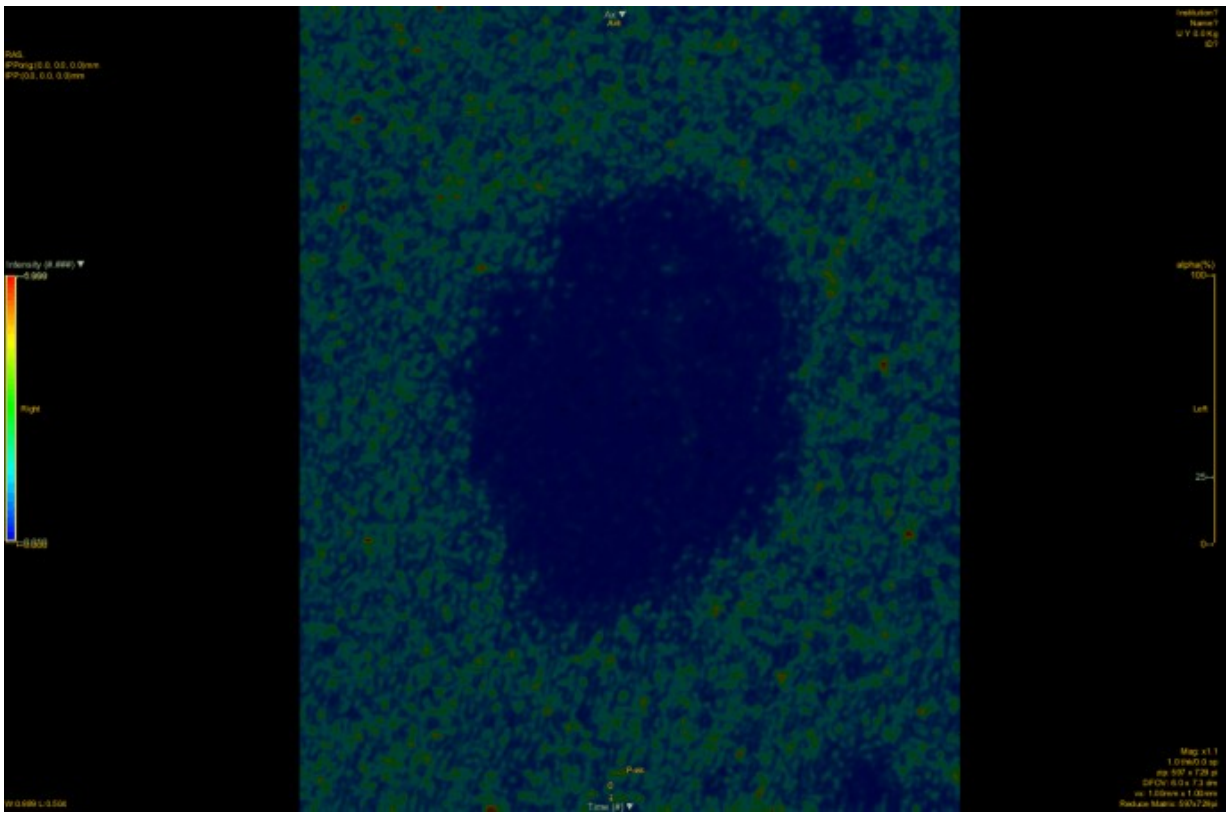

-

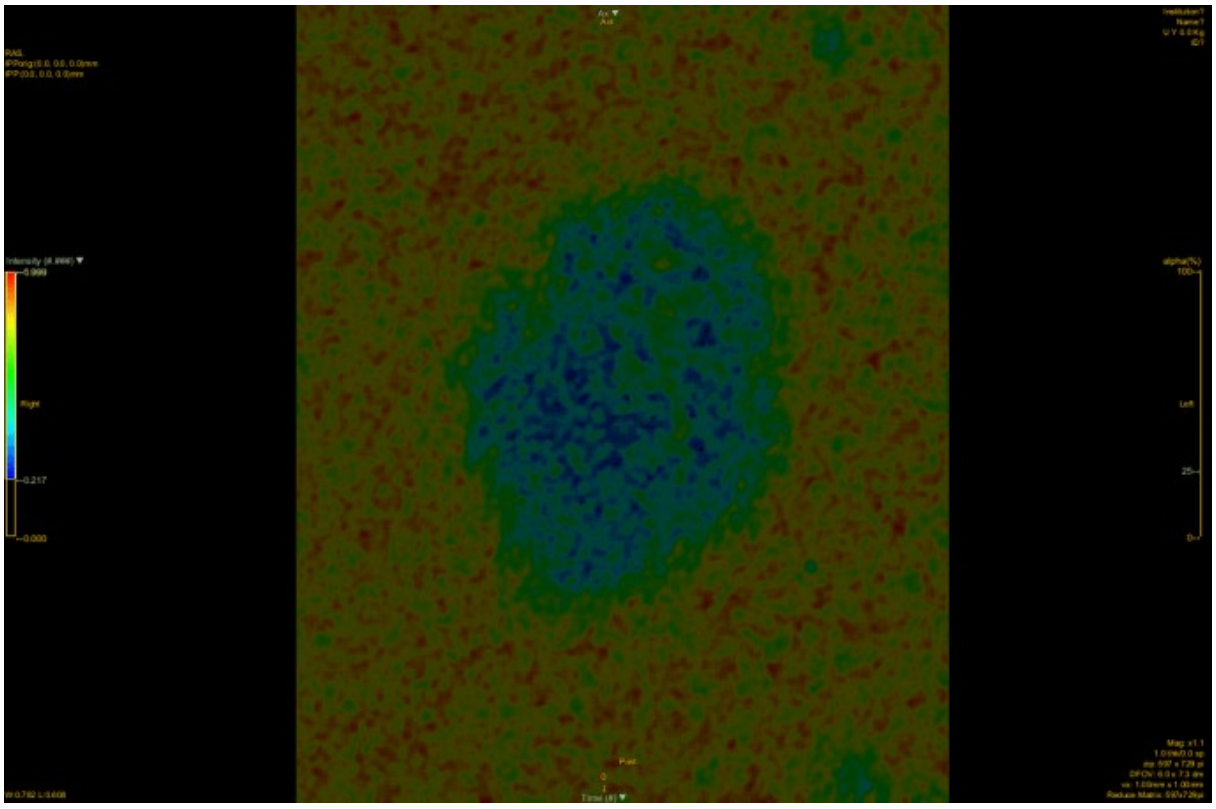

Discussione e Conclusioni

Questo lavoro mostra come il local texture mapping, tecnica nata in ambito radiologico, possa

essere usata con successo anche nella valutazione della malignità delle lesioni cutanee. L’entità e la qualità del segnale di disomogeneità correla con il grado di malignità e molto verosimilmente sottende a un maggior disordine strutturale e chimico delle lesioni maligne, in particolare è curioso come i nevi displastici possano essere distinti dai melanomi a diffusione superficiale per il differente colore a cui mostrano maggiore disomogeneità; tale dato potrebbe sottendere a una differente disomogeneità anche nella chimica di queste lesioni oltre che nella loro struttura macroscopica. Ovviamente questo lavoro è molto limitato dalla scarsità di dati e dalla non certezza della loro fonte, oltre che dalla qualità non sempre ottimale delle immagini, tuttavia potrebbe essere da spunto per qualcosa di più strutturato 🙂

Local texture mapping e dipinti

Articolo disponibile anche su Zerotalk Italia++

Questo è un progetto che desideravo portare a termine praticamente da quanto ho scoperto il local texture mapping come tecnica di analisi. Applicare tale indagine ai dipinti creati a mano dall'uomo, che per definizione hanno una "scala di grigi" nota, definita dall'artista e facilmente osservabile, potrebbe infatti essere la chiave per interpretare i dati ottenibili dallo studio delle enigmatiche texture presenti nelle immagini radiologiche, che non sono facilmente interpretabili ad occhio direttamente (è necessario utilizzare nell'analisi di questi dati software di Intelligenza Artificiale).

I principali problemi che da sempre mi avevano ostacolato nel raggiungere l'obbiettivo erano da un lato la scarsa potenza del vecchio hardware (che rendeva impossibile elaborare immagini ad alta risoluzione come i dipinti) e dall'altra parte la mia totale ignoranza in ambito artistico. Il primo problema come avevo già detto è stato superato qualche mese fa, mentre per la consulenza artistica devo ringraziare un mio amico di infanzia laureato in tecnologie dei beni culturali, Marco Zangirolami, che mi ha fornito il consiglio necessario per interpretare i dati che ho rilevato con il software (e che invito ancora ad intervenire nel caso abbia scritto e capito boiate! 😀). Spero in futuro di poter stringere altre collaborazioni come questa per analizzare nuove tipologie di immagini.

Per analizzare tutti i dati inclusi in questo studio ho impiegato circa un mese ed ho creato un database grande più di 15 GB, ottenuto elaborando più di 200 immagini, che devo ancora decidere come distribuire (sto pensando di spezzettarlo prima di pubblicarlo su GalactiChan). Ovviamente questo database che include dipinti di numerosi artisti del Rinascimento potrà essere oggetto di ulteriori studi in futuro in quanto ogni dipinto ed ogni artista ha un suo stile che andrebbe indagato a fondo da occhi esperti, con la possibilità sicura di estrarre ulteriori dati e considerazioni dalle immagini già elaborate oltre a quelle già enunciate in questo articolo.

L'obbiettivo primario di questo lavoro è stato comparare i dipinti di Leonardo da Vinci con quelli di Michelangelo Buonarroti alla ricerca di differenze presenti fra i due artisti. In secundis la "firma" del maestro da Vinci così trovata è stata comparata con quella di altri artisti simili suoi allievi (Leonardeschi) e si è provato a studiare anche quelle opere in cui l'artista ha contribuito solo in parte o la cui paternità è dubbia.

Come ulteriore studio sulle opere di Michelangelo invece sono stati comparati alcuni suoi affreschi

della Cappella Sistina prima e dopo il loro restauro per capire come il restauro possa influire sul segnale di texture estratto dalle opere.

Ulteriore piccolo approfondimento è stato dedicato alle opere in monocromo (che sembrano presentare segnale differente da quelle multicolore) analizzando le opere del pittore russo Malevič esponente moderno del genere e comparandole con i nudi bronzei della Cappella Sistina che sono anch'essi dipinti in monocromo e , come vedremo dopo, presentano segnale differente dal resto dei dipinti della cappella.

Materiali e Metodi:

Sono state studiate in tutto 217 immagini recuperate dal database di Wikimedia Commons suddivise in questo modo:

25 dipinti attribuiti a Leonardo da Vinci: 14 con attribuzione certa, 8 incerta e 3 creati collaborando con altri artisti. Tale distinzione è stata ricavata dalla relativa voce di Wikipedia

94 immagini di dipinti attribuiti a Michelangelo Buonarroti: 4 opere singole, 4 immagini del Giudizio Universale (riprese a tutto dipinto prima e dopo ed al particolare di Gesù e Maria prima e dopo), tutti gli 81 dipinti della volta dopo il restauro e 6 porzioni di questi prima del restauro

91 dipinti degli allievi di Leonardo da Vinci: 7 Ambrogio di Predis, 18 Cesare De Sesto, 8 Francesco Melzi, 3 Francesco Napoletano, 21 Giampietrino, 6 Gian Giacomo Caprotti, 28 Marco D'Oggiono

7 dipinti di Malevič

Tutte le immagini sono state scomposte nelle 3 componenti RGB (Rosso, Verde e Blu) utilizzando il software GIMP, ogni componente è stata quindi elaborata con il software LIFEx per ricavare le mappe degli indicatori della matrice GLCM (dissimilarità, entropia, contrasto, energia ed omogeneità) che sono state salvate ogni volta sia in formato NIFTI sia come screenshot .PNG. L'elaborazione è sempre stata fatta utilizzando 64 livelli di grigio , il range di grigi massimo da 0 a 256 (size of bin pari a 4) ed un diametro del kernel pari a 7 pixel.

Le immagini così ottenute sono state quindi valutate mediante analisi qualitativa (visiva) con l'aiuto di un esperto (Marco Zangirolami) mediante consulenza a distanza.

Nei risultati tutte le immagini presentate come esempio in questo articolo sono relative alla componente blu e sono raffigurate nell'ordine: Originale – GLCM dissimilarità – GLCM entropia – GLCM contrasto – GLCM energia – GLCM omogeneità

Risultati:

Analisi dei dipinti di Leonardo ad attribuzione “certa” e confronto con i dipinti di Michelangelo:

I dipinti di Michelangelo sono tutti caratterizzati dalla presenza di un “bordo” iperintenso attorno a tutte le figure o quasi negli indicatori di disordine (GLCM dissimilarità, contrasto ed entropia) che non è presente nei dipinti di Leonardo o che è comunque molto meno visibile ed interessante solo minime porzioni degli elaborati. Fanno eccezione a questa regola solo i nudi bronzei della Cappella Sistina ed alcune porzioni varie dei dipinti della volta, sottoposti ad un noto restauro da alcuni aspramente criticato. Tale segnale sembra essere indipendente dal supporto e dalla tecnica pittorica utilizzata se osservato anche in altri dipinti.

Ultima Cena di Leonardo:

- 
-



•



-
-



•



Peccato originale e cacciata dal Paradiso terrestre di Michelangelo:

-
- 
-



•



•



•



Confronto fra Leonardo ed i suoi allievi

Anche i dipinti degli allievi di Leonardo sono spesso caratterizzati dall'assenza dell'orletto iperintenso negli indicatori di disordine a livello dei bordi delle figure, tuttavia questo dato non è sempre vero per tutti i dipinti ed in alcuni casi i bordi iperintensi sono ben visibili.

Ultima Cena di Leonardo:

-



•



•



•

- 
Ax
Ant
RAS
Right
Left
alpha(%)
100
25
0
Post
Time (s)
-



Ultima Cena Cesare Da Sesto:

-

-



•



- 
-



•



Ultima Cena Marco D’Oggiono:

-



•



•


Ax
Axi
RAS
Intensity
Right
alpha(%)
100
Left
25
0
Pixel
Time (#)

•



•



Analisi dei dipinti creati da Leonardo assieme ad altri Autori:

In questi casi le porzioni create da Leonardo presentano le caratteristiche tipiche descritte sopra a livello dei bordi delle figure, il resto del dipinto no

Esempio: Battesimo di Cristo (creato in collaborazione col Verrocchio ed altri). L'angelo di profilo a sinistra ed il paesaggio di sfondo come parte del corpo di Gesù sono dipinti da Leonardo e non presentano i bordi iperntensi

•

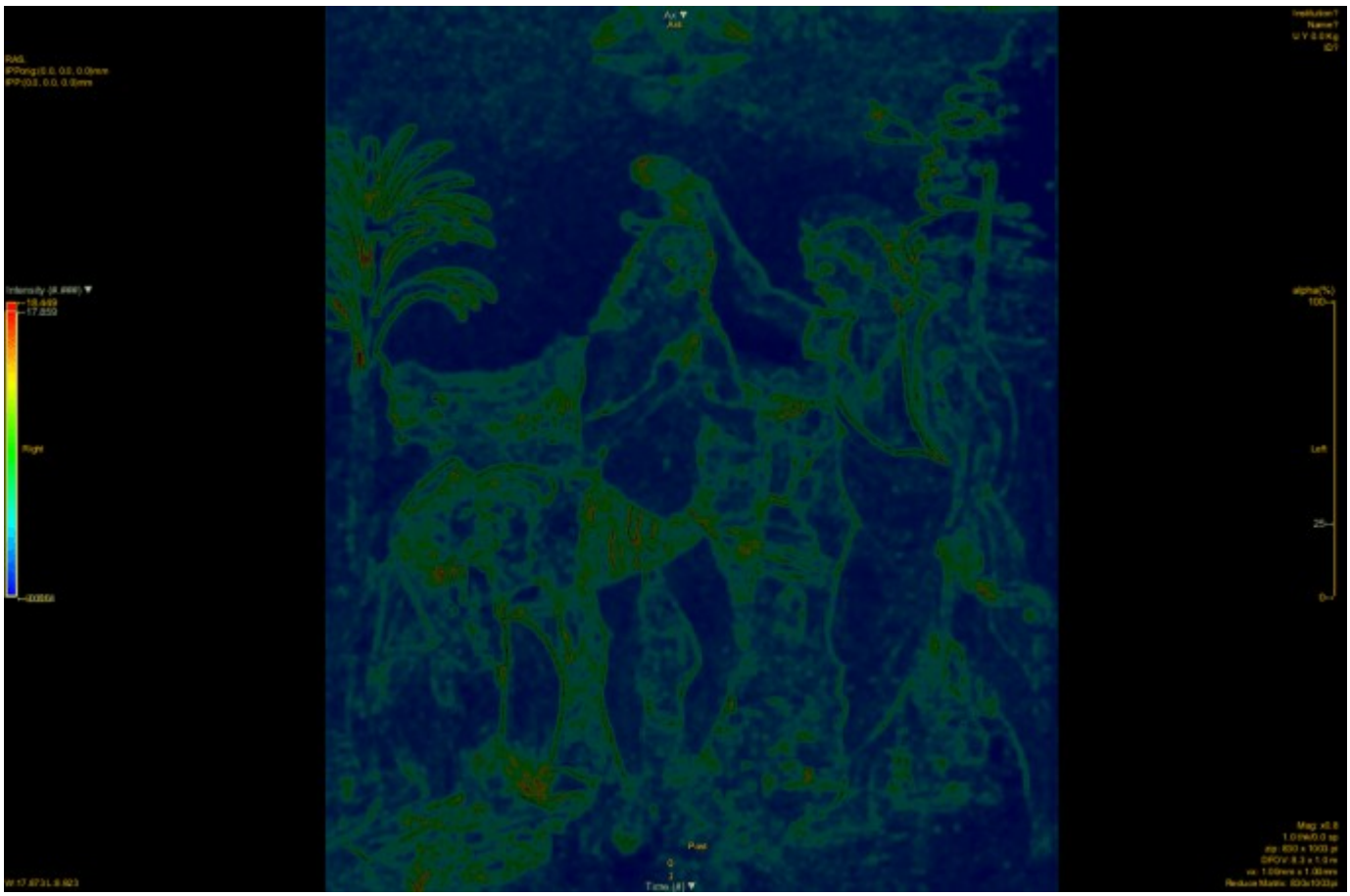

•



•

Intensity (#,###)
644.995
610.586
Right
Left
Post
Time (#)

•

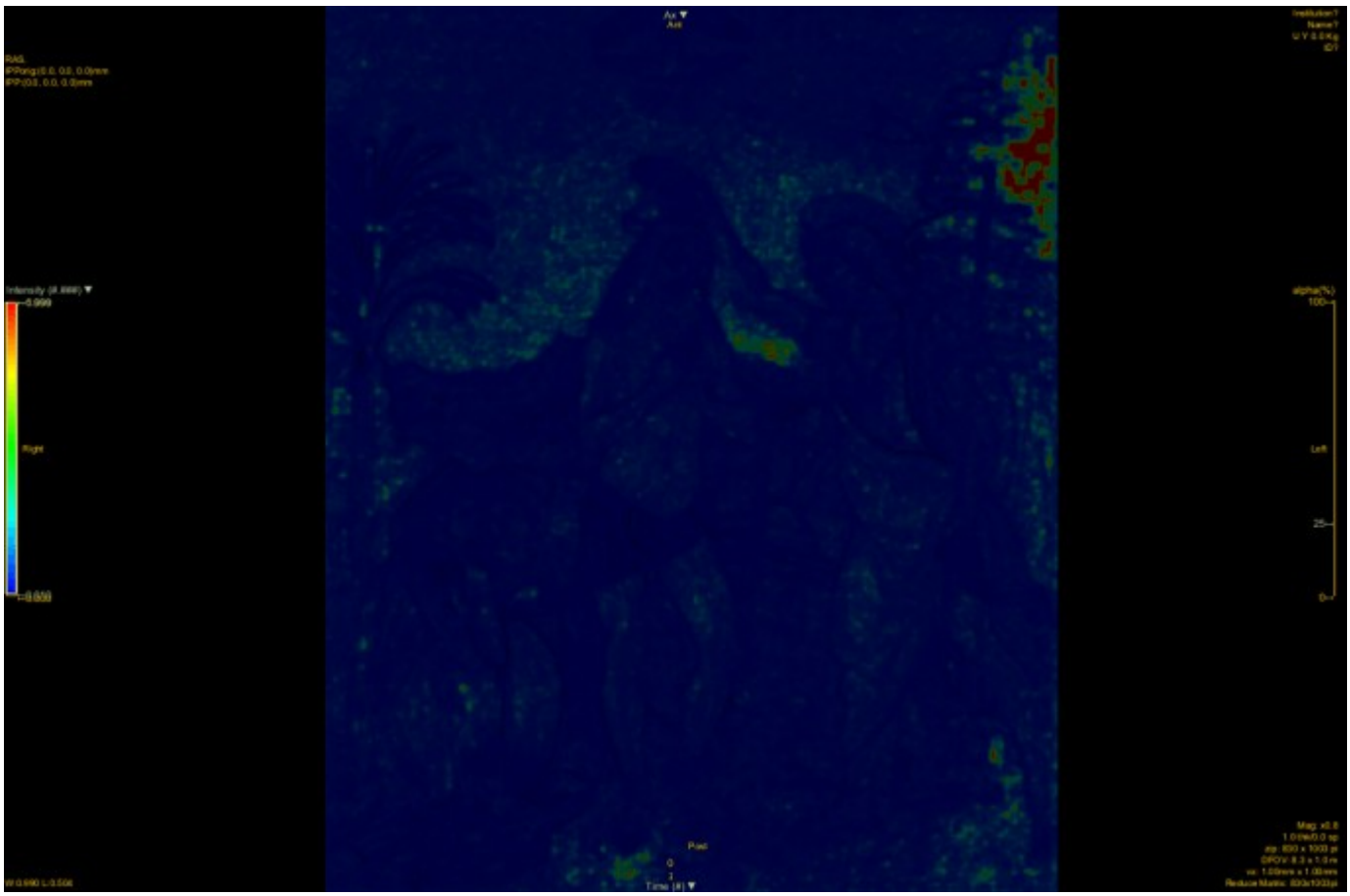

•



Dipinti attribuiti in modo incerto a Leonardo:

Molti di questi presentano i bordi delle figure iperintensi come già descritto:

Esempio: Annunciazione

-
- 
-



•



- 
-



Altro esempio: Salvator Mundi (E’ uno dei dipinti attribuiti a Leonardo battuto all’asta con uno dei prezzi più alti, in questo caso solo un dito della mano in primo piano presenta bordo leggermente iperintenso):



•



•


Ax
Axi
Right
Left
Post
Time (s)

•



•



A confronto altre versioni dello stesso dipinto fatte dagli allievi di Leonardo (tutte con bordi iperintensi in modo variabile).

Giampietrino:

-

- 
-



•

•



•



Marco D’Oggiono 1

-
-



•



- 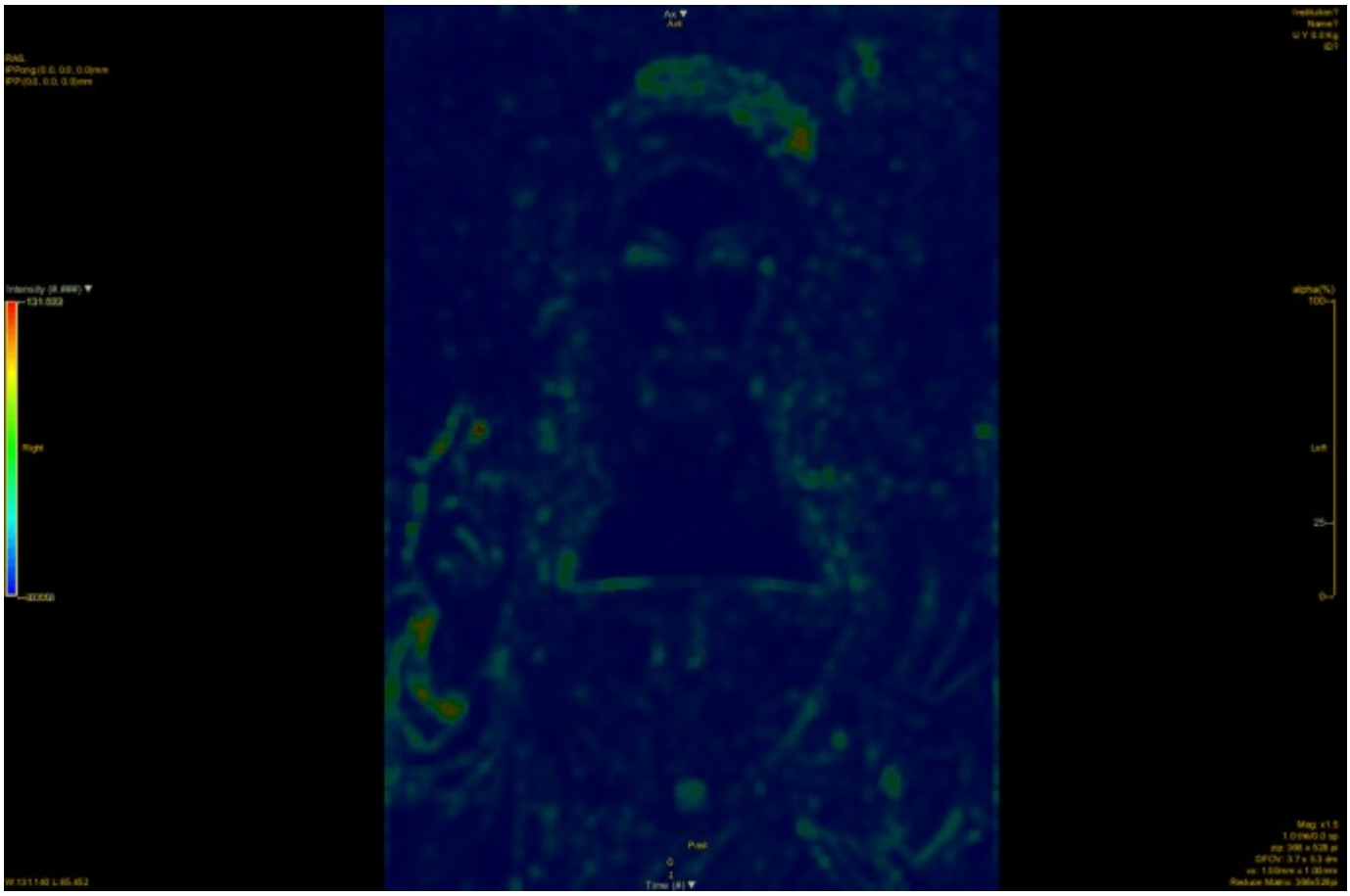



•



Marco D’Oggiono 2

-
-



•



•



•

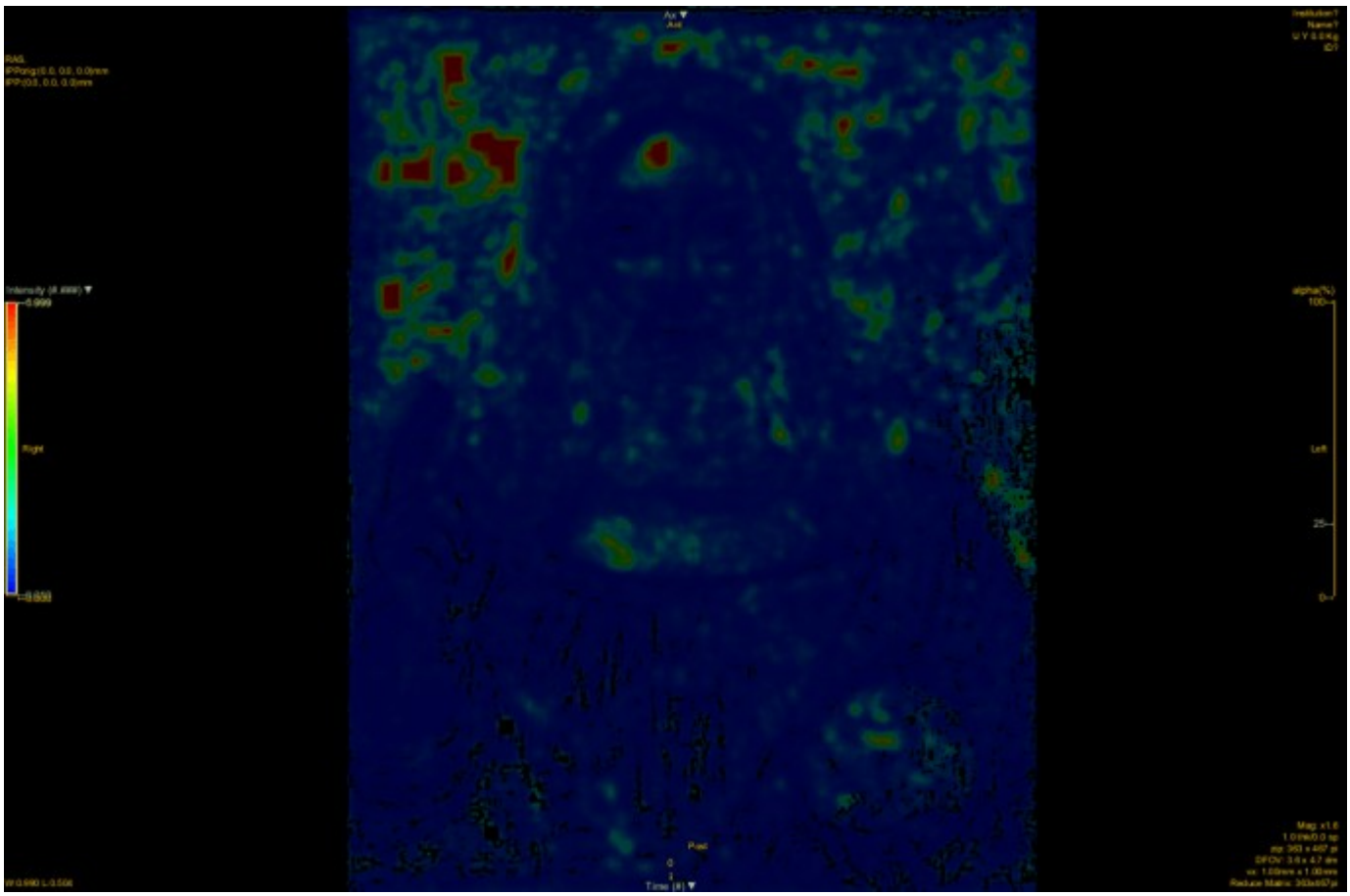

•



Dipinti della Cappella Sistina prima e dopo il restauro:

In seguito al restauro si osserva netto cambio di segnale dei dipinti, con in generale modifica del rapporto segnale/fondo fra bordi iperintensi e sfondo o anche comparsa/scomparsa di dettagli. Fanno eccezione a questa regola tutti i nudi bronzei che non presentano mai bordi particolarmente iperintensi (nè prima nè dopo il restauro)

Esempio: Peccato originale e cacciata dal Paradiso terrestre di Michelangelo

Prima del restauro:

- 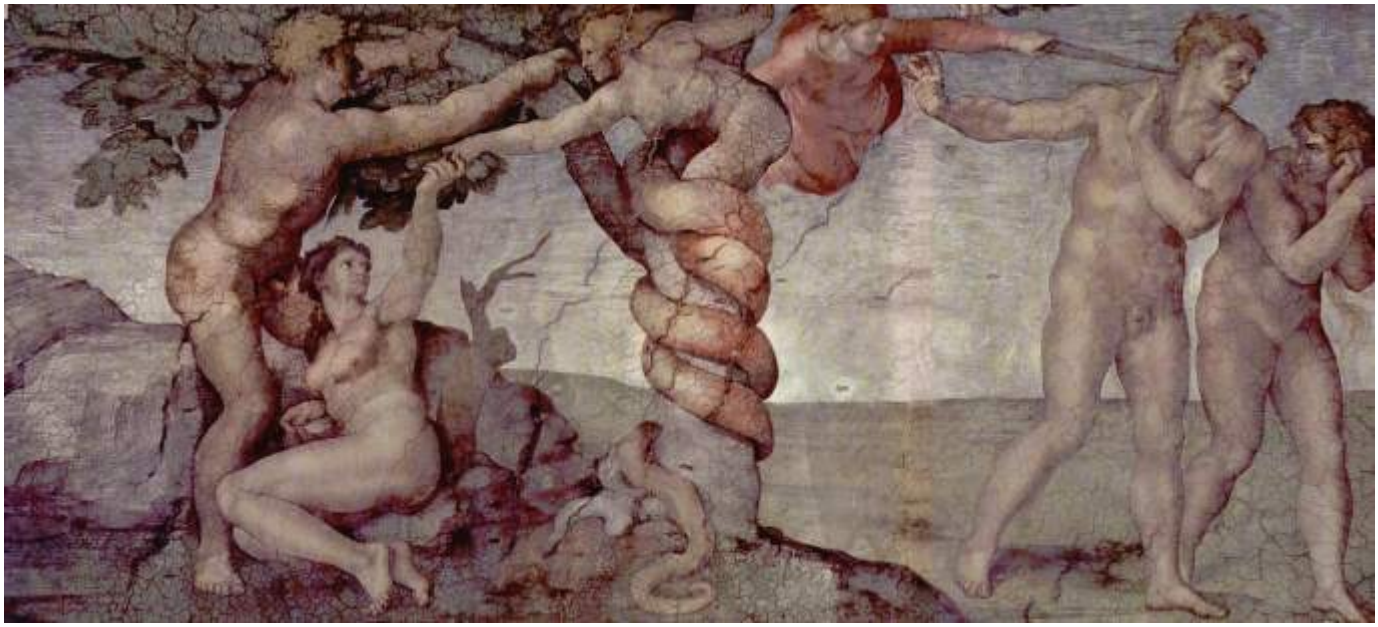



•



•


Ax
Axi
RAS
Intensity
260.607
214.942
Right
alpha(%)
100
Left
25
0
Post
Time (#)

•



•



Dopo il restauro:

-
- 
-



•



- 
-



Vela sopra Lesse Davide e Salomone (con nudi bronzei)

Prima del restauro:

-

•



•



- 
-



•



Dopo il restauro:

-

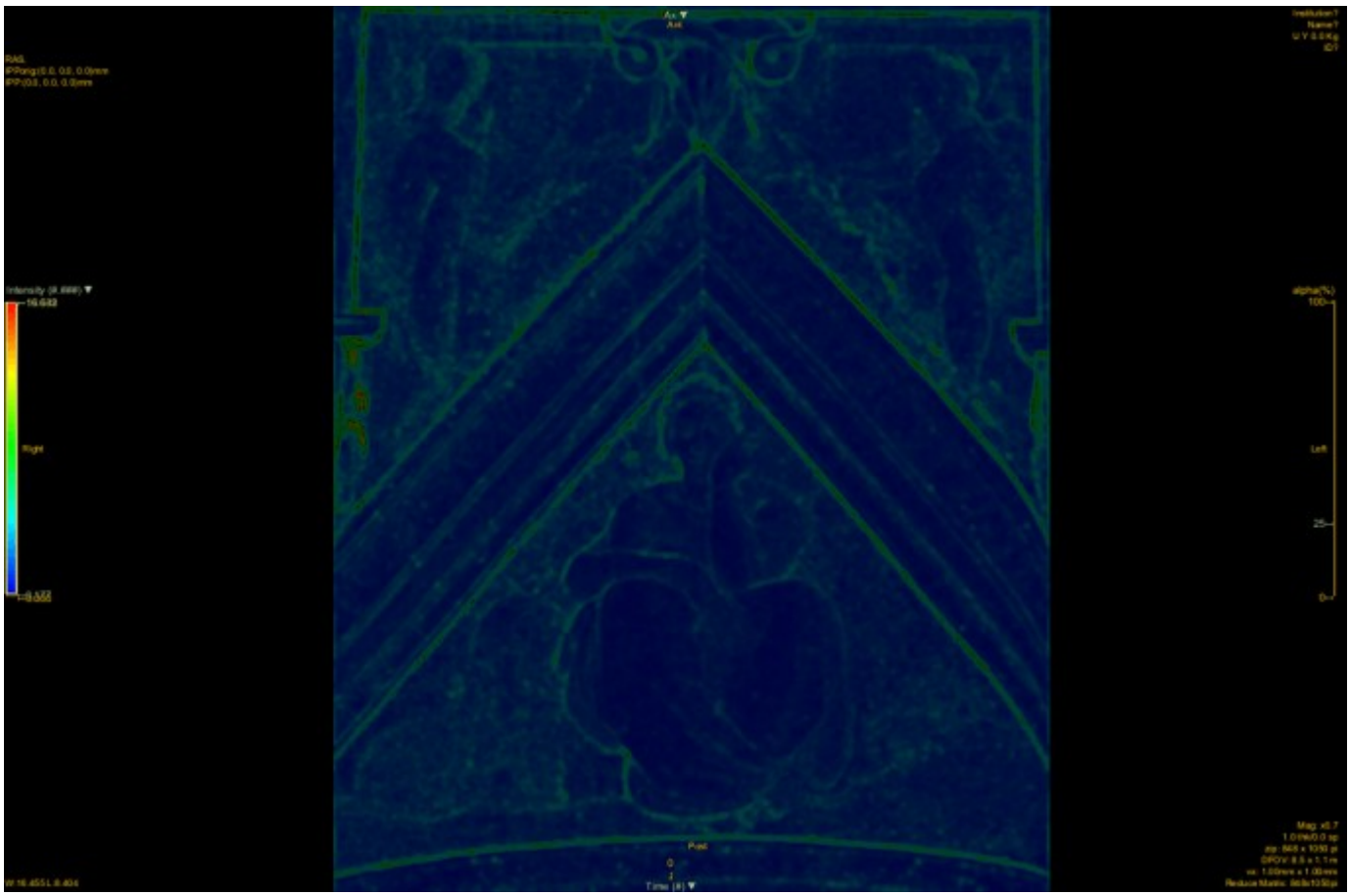

•



- 
-



•

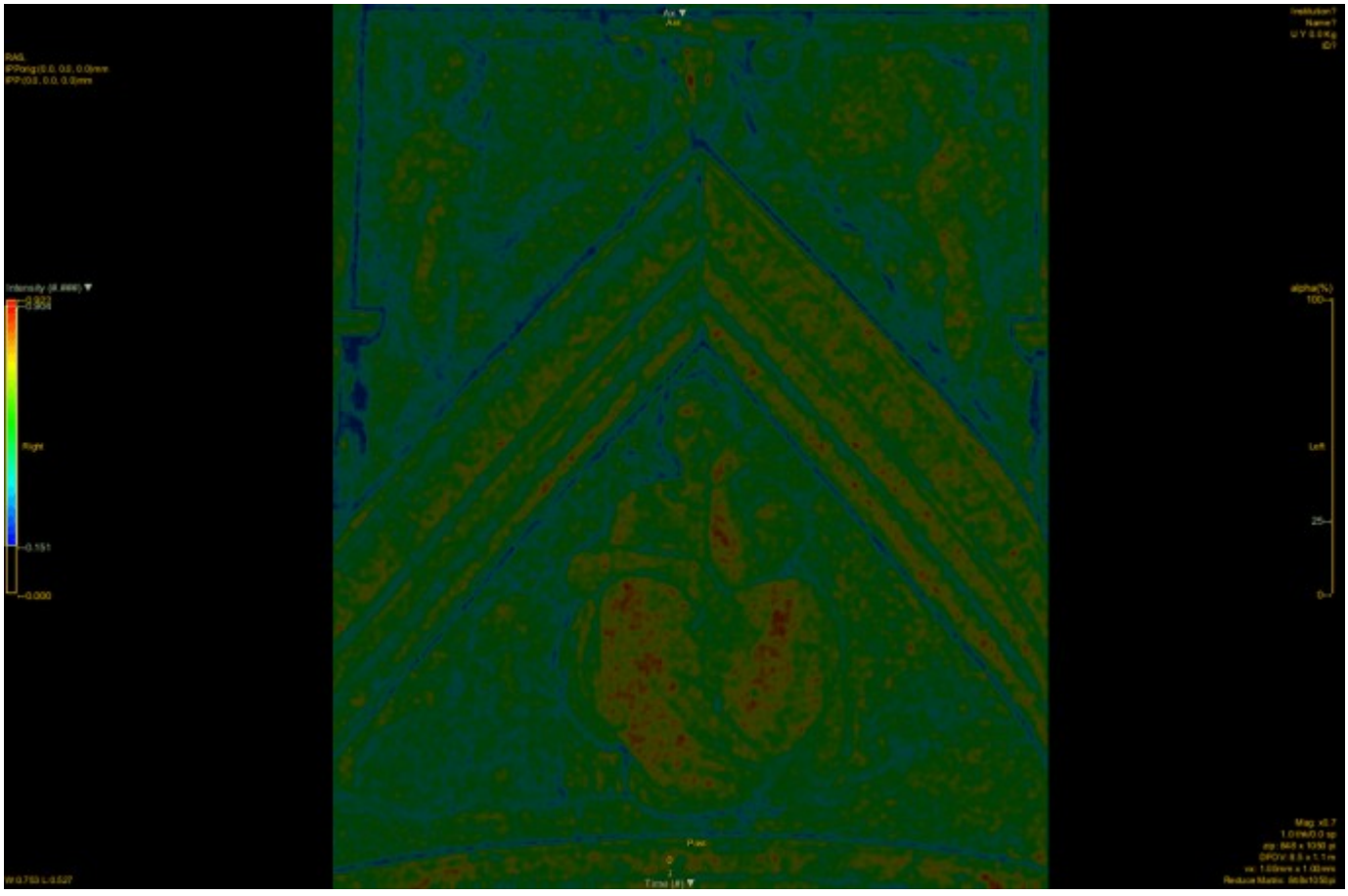

Essendo i nudi bronzei dipinti in monocromo ho provato in corso d’opera a capire se l'”anomalia” di segnale al loro livello fosse da attribuire a questo stile di pittura studiando i dipinti del pittore russo Malevič, esponente moderno di questo genere.

Elaborazione dei dipinti di Malevič

Questi dipinti mostrano una trama disomogenea nel loro contesto senza bordi iperintensi o figure evidenti come nel caso dei nudi bronzei….secondo i critici dentro questi dipinti ad uno studio attento delle diverse intensità di colore dovrebbe essere visibile qualcosa, tuttavia io non ho notato nulla! 😀 (anche se le mappe in effetti mostrano zone con diversa omogeneità, di ci però non riesco a cogliere il significato)

Esempio: Black Square

-



•



•



- 
-



•



Discussione:

Questo lavoro mostra come una “firma” dell’artista nei dipinti di Leonardo da Vinci possa essere trovata tramite il local texture mapping. Nei dipinti certamente attribuiti a Leonardo infatti non si trovano o si vedono molto poco i bordi iperintensi negli indicatori di disordine a livello delle figure (GLCM dissimilarità, entropia e contrasto), caratteristica che è invece presente nei dipinti di Michelangelo o di altri pittori del Rinascimento. Tale caratteristica, oltre che essere unica del Maestro (i suoi allievi la imitano ma mai con la sua perfezione) è anche da attribuire al suo stile, denominato “sfumatura Leonardesca” in quanto gli altri artisti rinascimentali tendevano a ricalcare invece i bordi delle figure. Questo studio mostra quindi un interessante correlato fra uno stile pittorico molto particolare ed il segnale delle mappe di texture il cui analogo, ricercato in radiologia, potrebbe ad esempio essere sfruttato per identificare lesioni tumorali maligne (anch’esse presentano all’imaging bordi spesso “sfumati”). E’ molto probabile che ulteriori analisi della mappe qui elaborate possono portare a dedurre altre considerazioni analoghe che possano far luce sul significato e sul correlato visivo degli indicatori di texture, per tal motivo cercherò di rendere l’intero database presto disponibile a tutti.

Altro uso interessante di questi indicatori è nell’indagine forense dei dipinti e delle immagini (se il metodo fosse validato è molto probabile che molte opere attribuite in modo incerto a Leonardo non siano in realtà sue ed il metodo è talmente “potente” da permettere di distinguere gli allievi dal maestro!)

Limiti verosimili per la metodica sono i restauri (che possono alterare il segnale) ed i dipinti monocromo (che sembrano non presentare bordi evidenti).

Conclusioni:

Il local texture mapping può essere utilizzato con successo anche nello studio dei dipinti e questo tipo di studi può dare anche un importante contributo allo studio delle immagini mediche quando i risultati sono “traslati” da un tipo di immagine all’altro.

Local texture mapping e studio della Terra

Articolo disponibile anche su ZeroTalk Italia++

In un precedente articolo avevo già descritto l'utilizzo del local texture mapping nello studio della superficie di un altro pianeta e già avevo anticipato che mi sarei occupato in un altro lavoro dello studio della superficie terrestre. Un fisico con cui ho collaborato in passato mi aveva detto che le tecniche di analisi delle texture erano nate proprio con lo scopo di analizzare le immagini satellitari in modo automatico per riconoscere in modo rapido diversi tipi di ambiente, quindi questo lavoro probabilmente non è nulla di nuovo…tuttavia ero curioso di vedere quali risultati otteneva il software! 🙂

Materiali e Metodi

Le immagini studiate in questo caso sono riprese aeree fatte dal team di Google Earth. E' stata ottenuta tramite questo software un'immagine per ogni bioma, come definiti dalla classificazione Global 200 applicata a tutto il mondo (16 foto, comprendendo 3 foto per i deserti caldo, freddo e polare). Oltre a ciò sono state ottenute 2 foto di paesaggi antropici (area archeologica del centro di Roma e Grattacieli + area sud di Central Park a New York). Purtroppo non è stato possibile stabilire un' altezza precisa di ripresa dal suolo (non ho trovato l'opzione per settarla per lo meno, non conosco bene Google Earth) ma questo fattore non dovrebbe alterare i risultati delle analisi, come abbiamo già visto nei dati su Plutone. Tutte le immagini sono state scomposte nelle 3 componenti RGB mediante il software GIMP, quindi queste sono state analizzate separatamente utilizzando LIFEx con i soliti settaggi (64 livelli di grigio, range da 0 a 256, size of bin pari a 4 e diametro del kernel pari a 7 pixel). Sono stati calcolati per ogni punto dell'immagine tutti gli indicatori della matrice GLCM forniti da LIFEx come mappa (dissimilarità, entropia, contrasto, energia ed omogeneità) I dati così ottenuti sono stati quindi raggruppati per "tematica" (come descritto sotto) e studiati con metodica qualitativa. Ogni immagine comprende sempre un'area di centro abitato in quanto le riprese di Google Earth lontane dalle zone popolate sono a bassa risoluzione e non adatte quindi a questo lavoro. Ciò ha anche permesso di caratterizzare meglio gli ambienti antropici.

Tutte le immagini presentate in questo articolo sono relative alla componente blu (tutti i dati saranno presto pubblicati su GalactiChan). e sono presentati nel seguente ordine: foto originale- dissimilarità -entropia – contrasto – energia – omogeneità.

Risultati

Metropoli: Le strade sono caratterizzate da un basso livello di entropia, mentre gli edifici presentano bordi iperintensi a questo indicatore e facciate tendenzialmente di intensità media. La metodica consente quindi di distinguere bene le aree di parco o naturali da quelle occupate da case e

non è escluso che possa essere utilizzata anche per studiare lo stato degli edifici e di aree archeologiche. Gli elementi naturali come gli alberi li analizzeremo in un paragrafo successivo. Un dato interessante è che le strade occupate da veicoli tendono ad avere livelli di entropia che aumentano per la disomogeneità locale nella foto data da questi oggetti. Questo potrebbe portare mediante l'utilizzo di riprese video ad uno studio agevole dell'entità del traffico veicolare per ogni punto di una città semplicemente misurando le variazioni nel tempo di questo indicatore per ogni strada mediante apposite ROI (Region of Interest).











New York – area a sud di Central Park











centro di Roma. Colosseo e Fori Imperiali

Deserti: Le aree non coperte da vegetazione appaiono estremamente omogenee con bassissimi

livelli di entropia. Questa foto dell’area di Giza evidenzia anche come l’orientamento del Sole rispetto all’orizzonte influenza l’intensità degli indicatori ed agisce come fattore confondente nelle analisi.









Piramidi di Giza

Aree polari e nevose: Valgono le stesse considerazioni fatte per i deserti caldi, tuttavia le aree innevate mostrano iperintensità agli indicatori di disordine come l’entropia. Questo dato potrebbe essere utilizzato sia per stimare la copertura nevosa di un ‘area (studi sul riscaldamento globale?) sia forse per caratterizzare lo stato della copertura nevosa (rischio valanghe?)


Ax
Axis
RAS
Intensity
32.714
25.505
Right
alpha(%)
100
Left
25
0
Post
Time (#)









Nuuk, capitale della Groelandia

Foreste e acque superficiali: La densità della copertura boschiva, così come la specie di alberi e la loro grandezza influenzano il segnale. Gli alberi tendenzialmente mostrano un' elevata entropia e l'intensità di questo segnale cresce con le dimensioni del singolo vegetale e con la densità di copertura, oltre a dipendere dalla specie coinvolta a parità di questi fattori. Questo metodo appare quindi adatto allo studio dell'estensione, della salute e della composizione delle aree boschive

Le aree fluviali e marine mostrano segnale molto omogeneo ed a bassissima entropia, tuttavia alterazioni turbolente del flusso idrico come le onde marine possono produrre locali aree di disomogeneità ed iperintensità lieve dell'entropia dovute ad una differente riflessione della luce solare (tale dato potrebbe essere utilizzato per la quantificazione locale di questi fenomeni). Le spiagge mostrano segnale simile ai deserti.











Aosta. Bosco di conifere



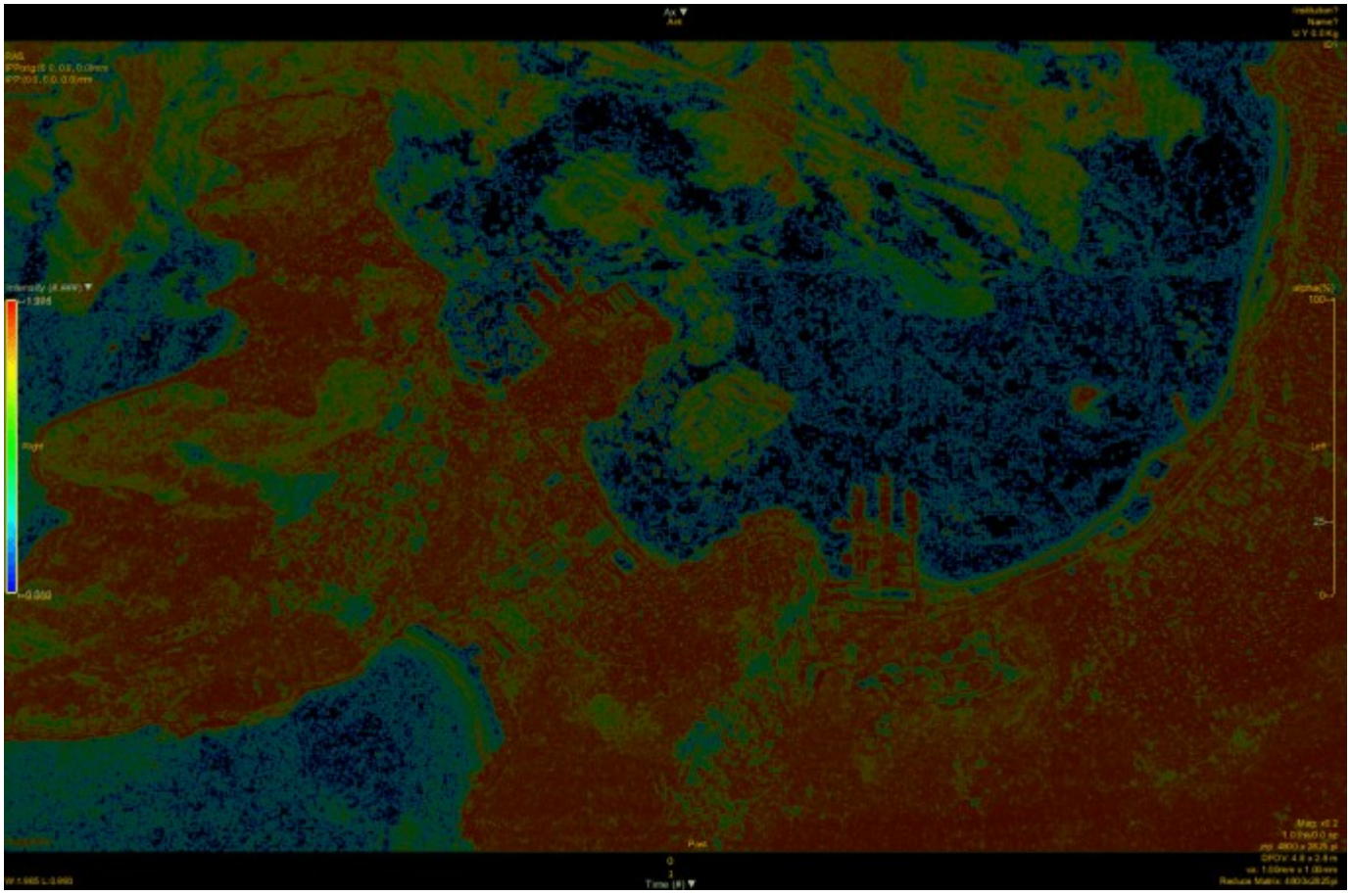







Rio de Janeiro – foresta pluviale ed area costiera











Firenze – foresta di latifoglie









Catanzaro – macchia mediterranea ed area costiera









Salinas – mangrovie ed area costiera











Miami – area paludosa inondabile











Conclusioni

Come in passato mi era già stato anticipato da chi ne capiva di più di me dell’argomento, il local texture mapping appare un metodo poco costoso e molto promettente nello studio dall’alto della superficie terrestre in molti campi…e sinceramente sarei molto curioso di proseguire questo tipo di studi con riprese fatte con droni o anche con semplici macchine fotografiche da posti alti 🙂

Studio di Waifu2X con il local texture mapping

Articolo disponibile su ZeroTalk Italia++

Waifu2x è un interessante algoritmo che usa l'Intelligenza Artificiale per aumentare la risoluzione di un'immagine (QUI ne potete trovare un'implementazione gratuita). Un algoritmo di questo tipo è indubbiamente molto utile se si dispone di un'immagine a bassa risoluzione e la si vuole migliorare, tuttavia anche un utilizzo sull'uomo nell'imaging medico pone prospettive di sviluppo MOLTO interessanti (speriamo! 🙂). Per tali motivi, oltre che per ottenere un tool forense in grado di rilevare le immagini così elaborate, ritengo importante riuscire a capire come l'algoritmo influenza le immagini finali a livello degli indicatori di texture.

Materiali e Metodi

Per verificare come l'algoritmo influenza le immagini a livello degli indicatori di texture ho pensato di confrontare le immagini "originali" dei dipinti di Leonardo da Vinci (già analizzate in un precedente lavoro) con le stesse immagini rielaborate a risoluzione dimezzata (mediante il software GIMP) e quindi "riscalate" alla risoluzione originale mediante l'implementazione free di Waifu2X citata sopra. A tal fine sono state utilizzate le 14 immagini dei dipinti ad attribuzione certa a Leonardo da Vinci del precedente studio con l'obbiettivo di verificare se il segnale "tipico" dello stile sfumato di Leonardo descritto nel precedente lavoro si modifica in seguito all'elaborazione fatta da Waifu2X.

Waifu2X è stato utilizzato quindi per raddoppiare la risoluzione delle immagini a cui precedentemente è stata dimezzata la risoluzione (opzione 2X) utilizzando l'impostazione "media" per la riduzione del rumore (opzioni di default).

Come le altre volte tutte le immagini sono state scomposte mediante GIMP nelle 3 componenti RGB. Ogni componente è stata quindi elaborata separatamente con il software LIFEx per ottenere le mappe degli indicatori della matrice GLCM (dissimilarità, entropia, contrasto, energia ed omogeneità). Sono state utilizzate le solite ben collaudate opzioni (64 livelli di grigio, range da 0 a 256, size of bin pari a 4 e diametro del kernel pari a 7 pixel). Il confronto fra le immagini originali e quelle riscalate mediante Waifu2X è stato fatto con metodica qualitativa.

Risultati

I risultati sono presentati solo per la componente blu e sono così mostrate: immagine originale – dissimilarità – entropia – contrasto – energia – omogeneità. I dati completi saranno presto pubblicati su GalactiChan.

Le analisi in tutti i 14 casi mostrano come i dipinti rielaborati tendano a perdere il segnale tipico dello stile “sfumato” leonardesco in quanto si osserva per gli indicatori di disordine (dissimilarità, entropia e contrasto) un lieve aumento del rapporto figure/sfondo e la maggiore frequenza e più netta comparsa di bordi attorno alle figure stesse.











Madonna del garofano – elaborazione sull’immagine originale











La stessa immagine riscalata a risoluzione inferiore e rielaborata utilizzando Waifu2X

Conclusioni

Questo lavoro dimostra come l’utilizzo di Waifu2X porti a significative modifiche delle immagini a livello degli indicatori di texture (nonostante queste non mostrino ad occhio nudo vistose alterazioni). Questo dato, se da un lato deve indurre cautela nell’utilizzo di questo algoritmo o di altri simili nell’ambito dell’imaging medico, dall’altro rappresenta un interessante tool da utilizzare in ambito forense per identificare eventuali immagini manipolate mediante questo algoritmo.

Questo lavoro è inoltre un interessante dimostrazione di come l’utilizzo libero di database di dati possa essere utile anche in campi completamente diversi da quelli per cui erano stati originariamente studiati (per le mie considerazioni a riguardo rimando al mio articolo sulla Peer to Peer Review)

Local texture map ed immagini PET (e radiologiche)

E’ ormai da parecchio tempo che non facevo più elaborazioni su immagini di Tomografia a Emissione di Positroni (PET) non tanto perchè non riuscivo a trovare database utilizzabili di immagini DICOM (ce ne sono diversi liberi) ma soprattutto perchè ho sempre sperato un giorno di tornare in un reparto per riprendere le elaborazioni che ormai ho lasciato da parecchi anni… tuttavia ogni tentivo di raggiungere questo obbiettivo finora non ha fornito risultati suddisfacenti, motivo per cui mi sono ufficialmente stufato di questa situazione e ho deciso di proporre qui i miei passati e futuri lavori utilizzando i database liberi che posso trovare in rete. So che la cosa inevitabilmente porterà al “furto” di questi lavori da parte di chi può permettersi di pubblicarli su riviste autorevoli…ma non vedo altra scelta se non voglio che cadano lettera morta (e non abbiano mai la possibilità di essere utilizzati per aiutare delle persone).

In questi anni il non poter utilizzare immagini DICOM per i motivi sopra detti mi ha portato a studiare con le metodiche impiegate anni prima diversi tipi di immagini non radiologiche e spero, oltre a poter proseguire questi studi “di ripiego” (che stanno dando risultati interessanti), anche di adattare quanto trovato sull’imaging non medico nello studio delle immagini mediche.

Da sempre mi sono occupato soprattutto di imaging neurologico (che conto di riprendere appena possibile) tuttavia il local texture mapping applicato all’oncologia è un pallino che mi ha preso negli ultimi anni della specialità e che ora sono contento di poter ristudiare! I risultati ottenibili sono decisamente allettanti! (nell’esempio un’immagine PET di un tumore polmonare destro e la sua corrispondente mappa del GLCM contrasto)

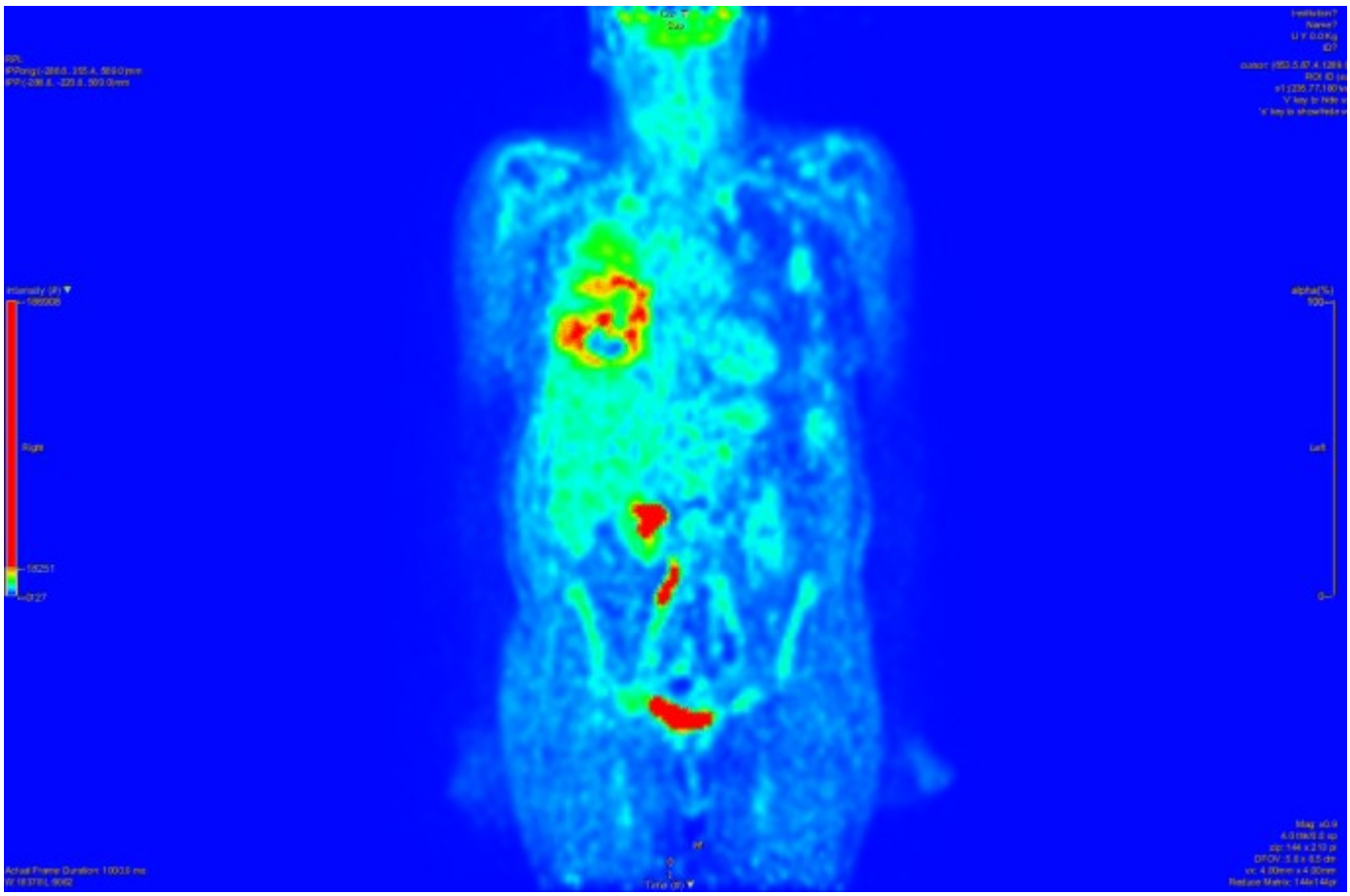

immagine FDG PET di eteroplasia polmonare destra

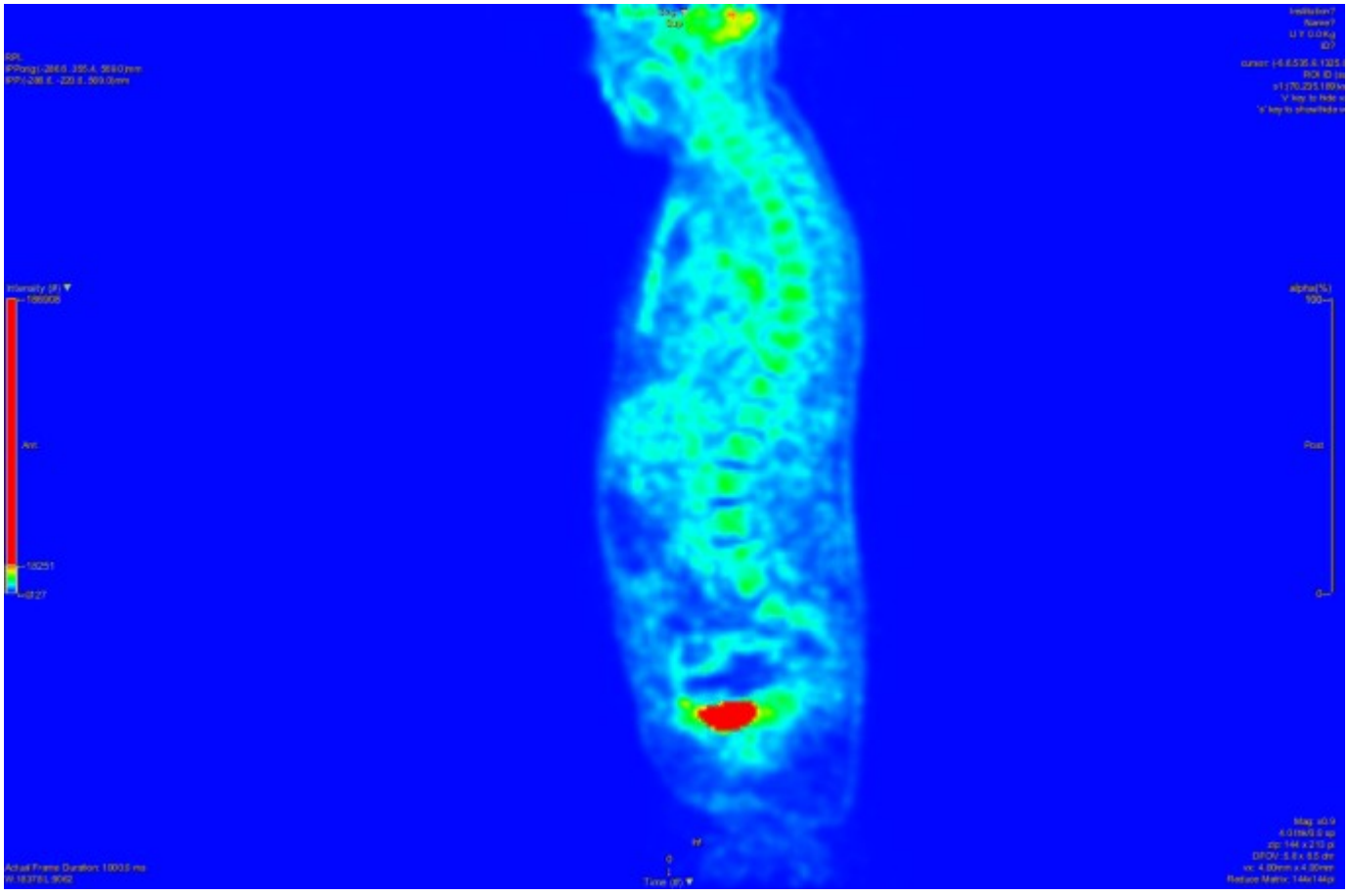

sezione sagittale con evidenza di attività a livello del rachide di significato aspecifico

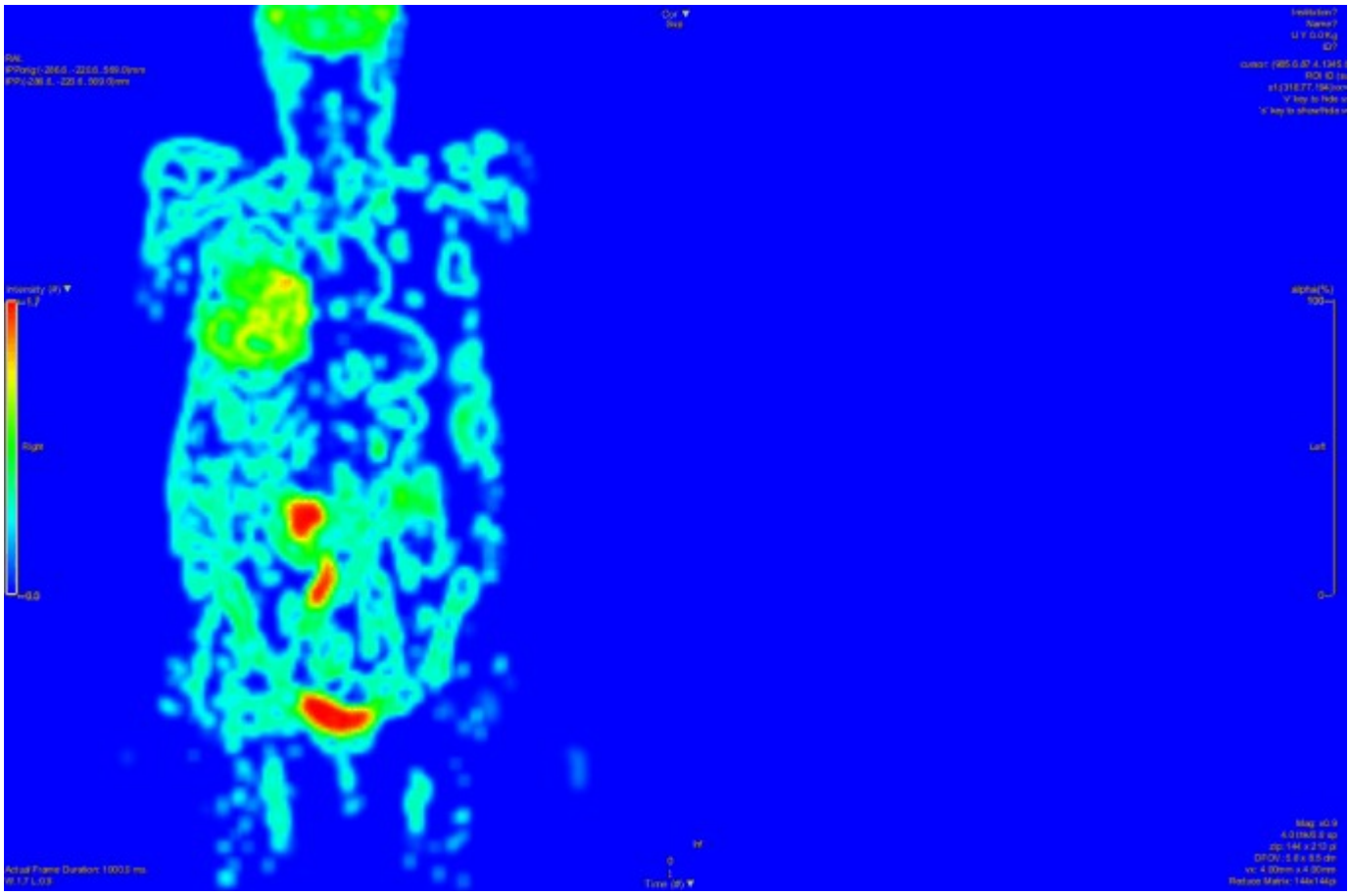

mappa della GLCM entropia della stessa immagine. A parte l’attività urinaria il rapporto segnale/fondo della lesione è molto più elevato che nell’immagine FDG PET nativa

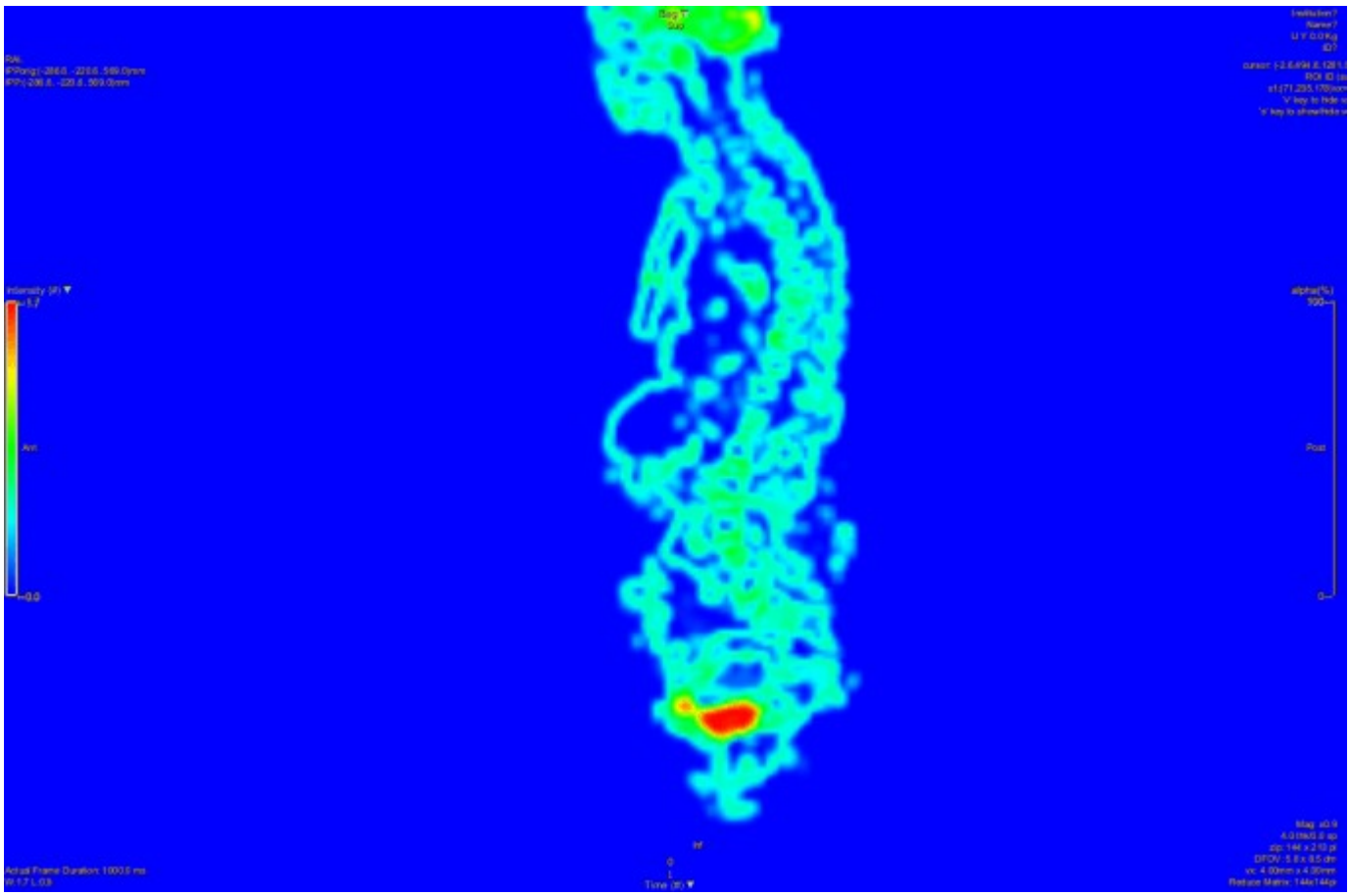

nella mappa della GLCM entropia sia l’attività aspecifica del rachide sia quella fisiologica a carico di altri organi (vie urinarie escluse) è soppressa

Come potete vedere la mappa del GLCM contrasto evidenzia un rapporto lesione/fondo decisamente più netto con scomparsa o forte riduzione del segnale a carico di quasi tutte le aree di uptake non oncologico di Fluorodesossiglucosio (fegato, cuore, midollo osseo e milza sono quasi azzerate). Sono convinto che lo studio di queste mappe porterò ad un aumento della sensibilità e soprattutto della specificità della metodica anche senza l’utilizzo di Intelligenze Artificiali per elaborare i dati (le IA hanno già dimostrato che questi indicatori funzionano), consentendo elaborazioni più semplici, veloci e senza la necessità ne di costoso hardware per il machine learning nè di informatici. Inoltre questo tipo di analisi, non essendo ROI-based, elimina i bias dovuti alla selezione delle Regioni di Interesse e permette un’ analisi più “olistica” di tutto il corpo, con possibilità di correlare l’aspetto degli indicatori con quello delle immagini PET e TC (o RM) coregistrate.

Fonte delle immagini:

Applied Proteogenomics OrganizationaL Learning and Outcomes (APOLLO) Research Network. (2021). *Data from the Applied Proteogenomics OrganizationaL Learning and Outcomes Lung Squamous Cell Carcinoma [APOLLO-5-LSCC] Collection* [Data set]. The Cancer Imaging Archive. https://doi.org/10.7937/TCIA.QQ0G-EB24

link download: https://wiki.cancerimagingarchive.net/display/Public/APOLLO-5-LSCC#95224279e16fe234091144e28bf0dcf8d5f2eb4c

Nuovi indicatori calcolabili come mappe utilizzando il software LIFEx

L'ultima versione del software LIFEx (7.1.11) permette di calcolare le mappe locali degli indicatori della matrice GLRLM (Grey Level Run Lenght Matrix) e dell'indicatore correlazione della matrice GLCM. Sto facendo alcuni test utilizzando le immagini a bassa risoluzione della stella Betelgeuse già viste in uno studio precedente e i dati ottenuti con la "nuova" matrice sono parecchio interessanti! (gli "strati" concentrici di cui è fatta la stella appaiono diversi andando verso l'esterno e anche la zona interna è mostrata in modo differente) Non ho gli strumenti teorici per interpretare questi dati, tuttavia l'elaborazione di immagini mediche con questa matrice richiede giorni di calcolo (le foto di Betelgeuse richiedono circa 20 minuti per gli indicatori della matrice GLRLM contro i pochi secondi richiesti per gli indicatori della matrice GLCM). Credo che lascerò calcolare il computer per un giorno intero comunque per vederne i risultati utilizzando l'immagine PET vista nell'articolo precedente per vedere se ne vale la pena!

Le immagini qui sotto di Betelgeuse mostrano le foto originali a confronto seguite nelle gallerie sotto dagli indicatori: GLCM correlazione e successivamente gli indicatori della matrice GLRLM (maggiori informazioni le Trovate nella voce sulla radiomica scritta da me su it.wiki): GLNU, HGRE, LGRE, LRE, LRHGE, LRLGE, RLNU, RP, SRE, SRHGE, SRLGE)

Le immagini mostrate sono relative solo alla componente blu . Le componenti RGB delle 2 foto sono state separate mediante il software GIMP in immagini .tiff distinte, quindi elaborate con LIFEx con range di grigi massimo, 64 livelli di grigio e diametro del kernel pari a 7 pixel





Le 2 immagini di Betelgeuse durante e dopo il calo di luminosità di 2 anni fa

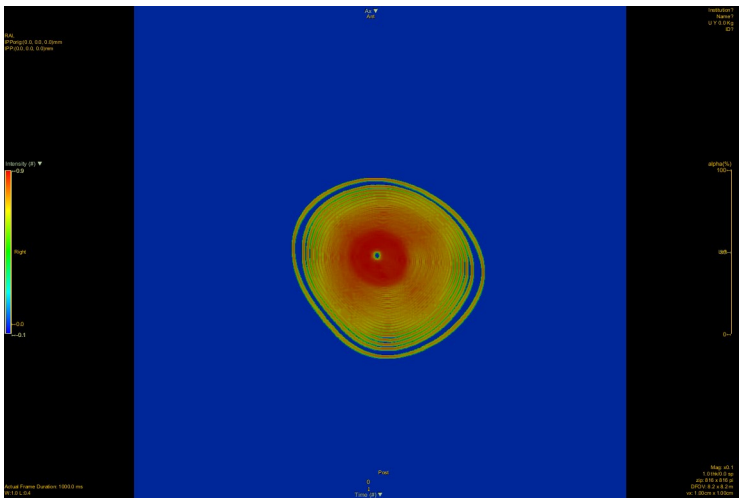

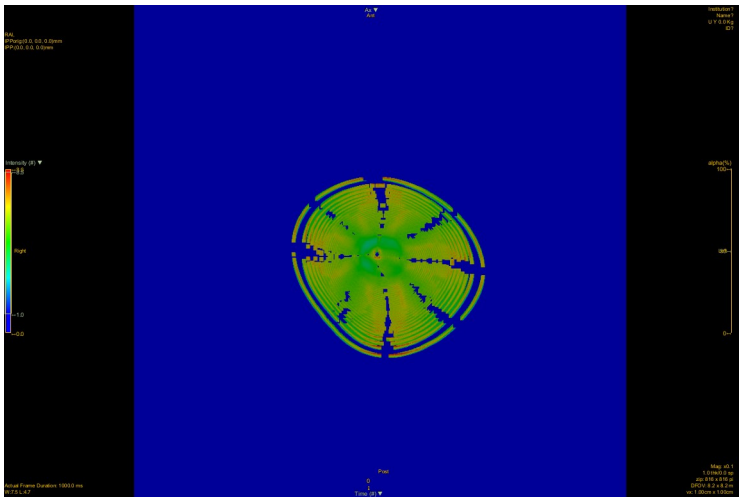

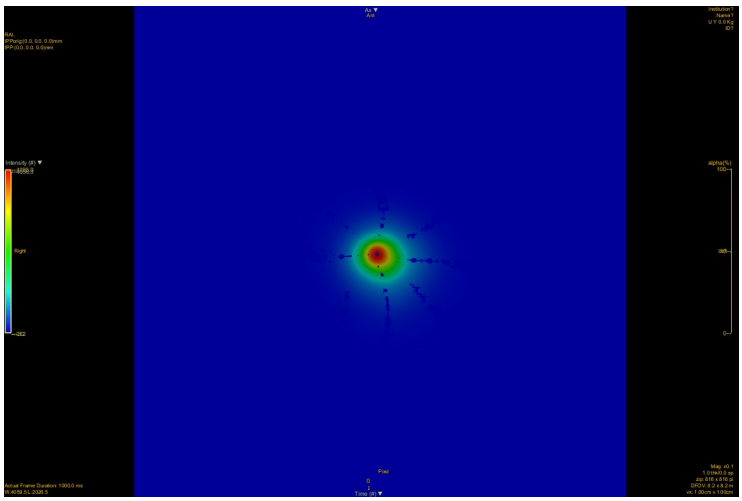



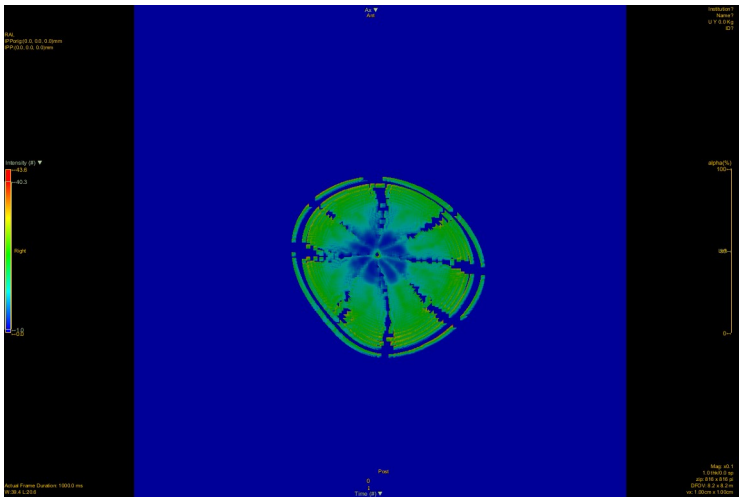





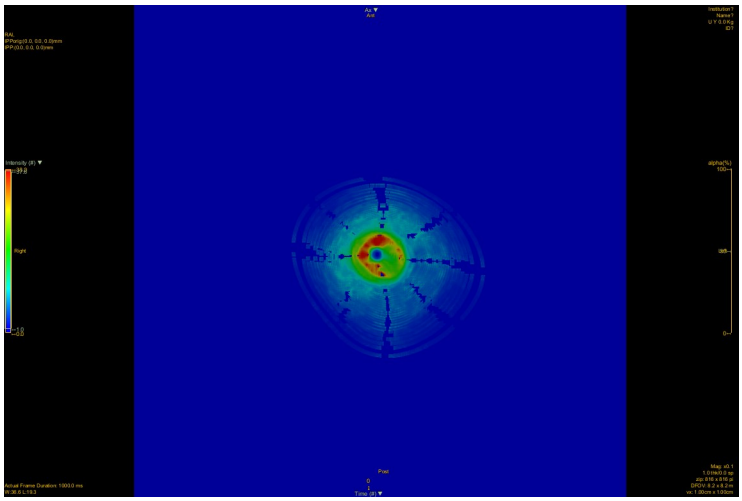

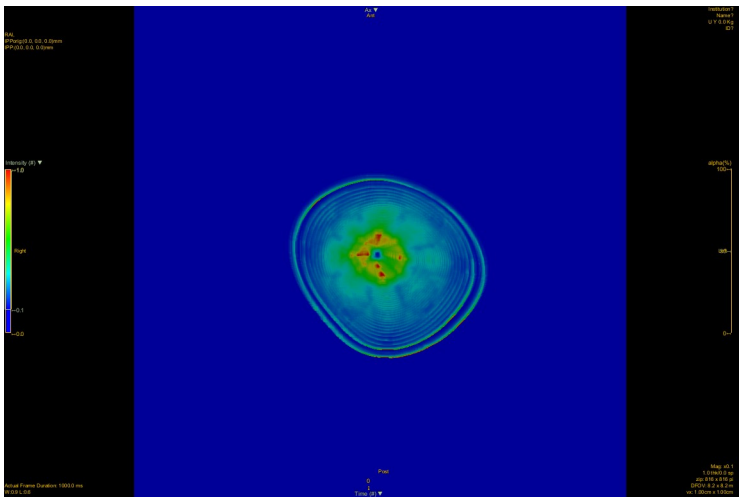

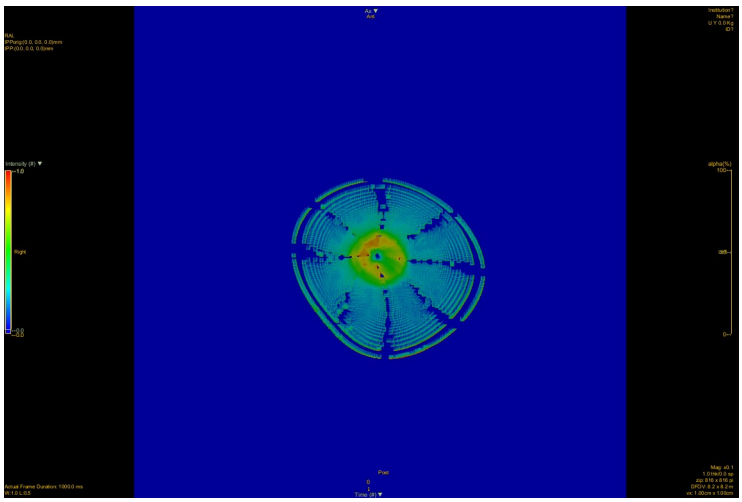





immagini dei nuovi indicatori per la componente blu dopo il calo di luminosità

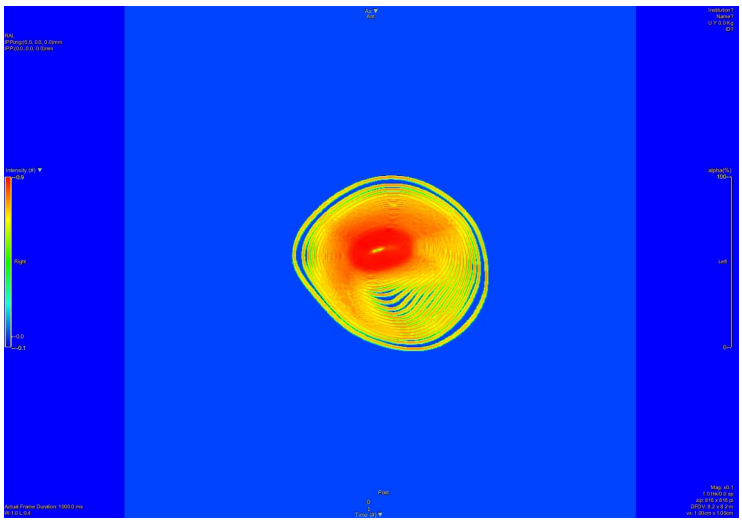

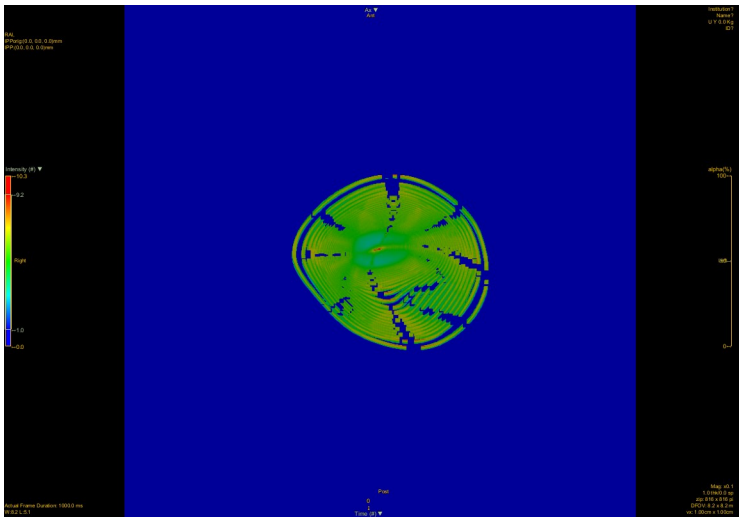

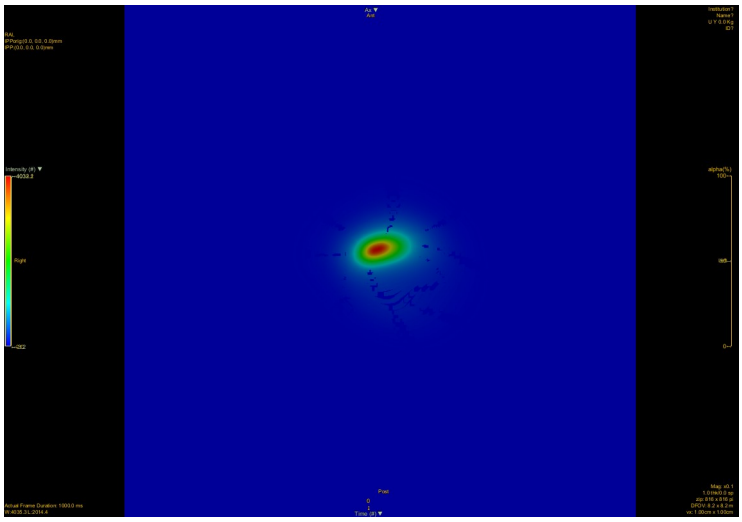



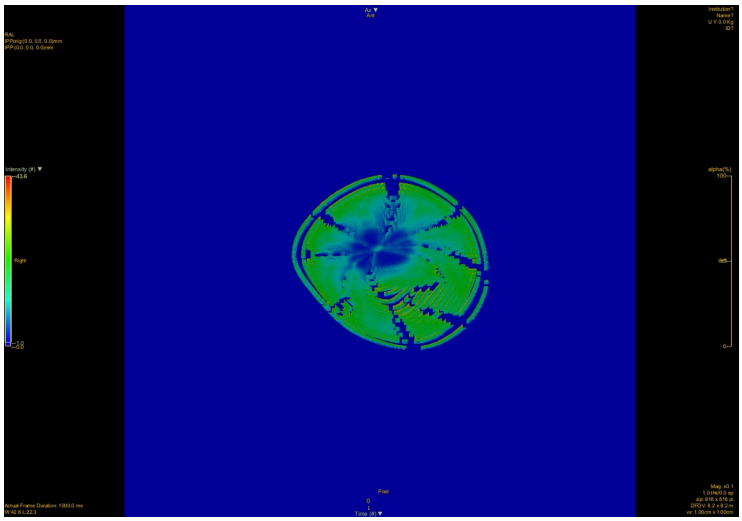





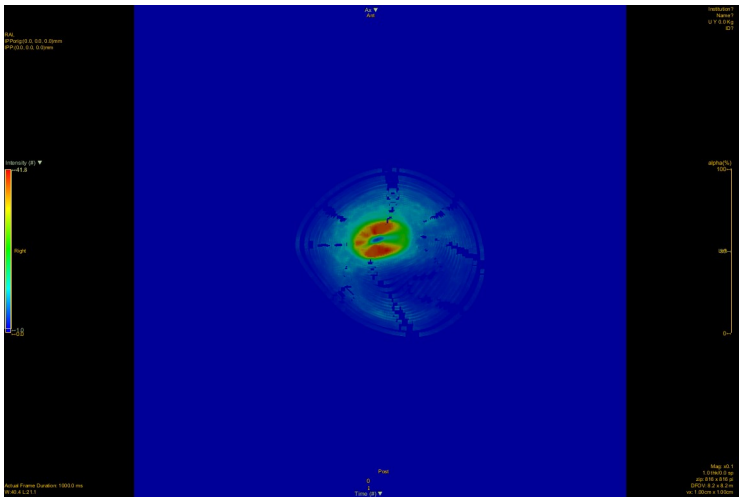

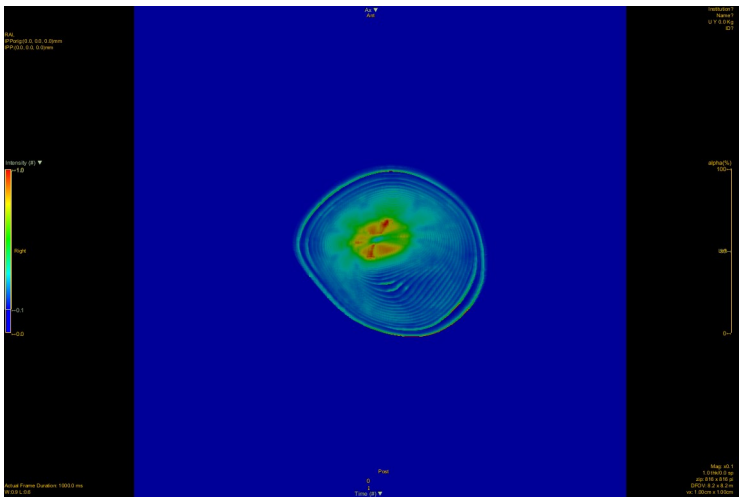

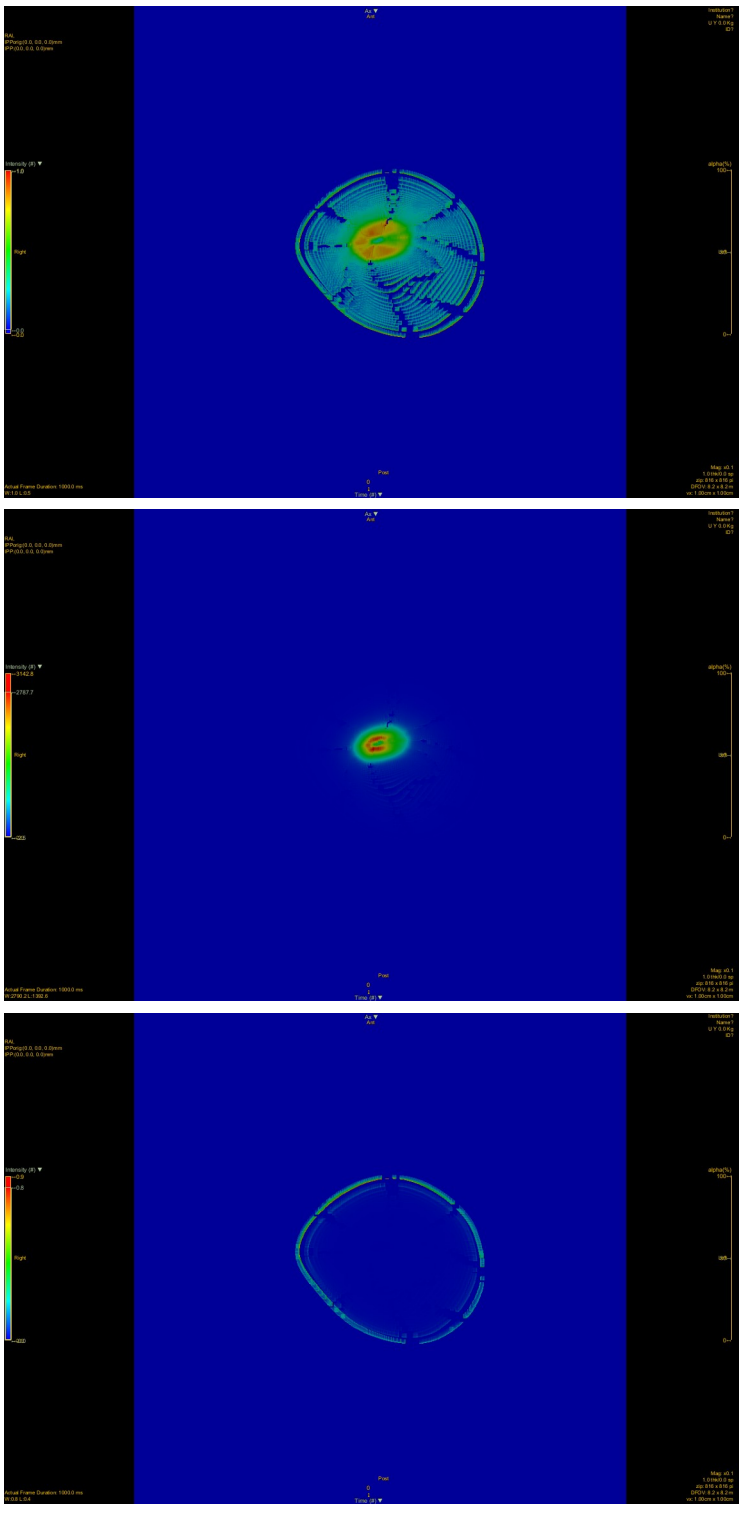

immagini dei nuovi indicatori per la componente blu durante il calo di luminosità

Nuovi indicatori calcolabili con il software LIFEx. Un referto FDG PET di prova

Articolo disponibile su ZeroTalk Italia++

Ho fatto elaborare al mio computer l'immagine PET citata nel precedente articolo dal software LIFEx per calcolare le mappe di tutti gli indicatori ora disponibili mediante questo software. In questo articolo farò una simulazione di un possibile referto di questa immagine cercando di capire come le mappe possano agevolare il lavoro del medico nucleare. Ovviamente con una sola immagine presa come riferimento questo lavoro non ha nessuna pretesa di essere "scientificamente accurato", tuttavia potrebbe essere una guida per sviluppi successivi.

Il calcolo delle mappe degli indicatori della matrice GLRLM ha richiesto quasi 20 ore per una singola immagine e con un hardware molto performante, al contrario di quelle della matrice GLCM che richiedono solo pochi minuti, tuttavia in talune circostanze potrebbe valere comunque la pena di eseguire queste elaborazioni, come vedremo fra poco.

Referto PET

L'immagine PET documenta un intenso e disomogeneo accumulo di radiofarmaco a livello del segmento superiore del lobo superiore del polmone destro, in corrispondenza di massa neoplastica evidente alla TC di coregistrazione (L'immagine è espressa a livello di NIFTI in conteggi, non riesco quindi a ricavare il SUVmax)

Ulteriori intense focalità di analogo significato e pertinenza linfonodale con aspetto a colata si apprezzano in sede paratracheale destra bassa, pre e sottocarinale

Nei restanti ambiti polmonari si apprezzano numerosi e diffusi modesti uptake di radiofarmaco da riferire in prima ipotesi a patologia flogistica concomitante (localizzati in corrispondenza di aree con aspetto "a vetro smerigliato" visibili alla TC di coregistrazione)

Si segnala inoltre alla TC versamento pleurico bilaterale, più esteso a destra ove è associato ad ispessimento della pleura che presenta modesto uptake di radiofarmaco

Minute e sfumate focalità di pertinenza linfonodale e significato reattivo (linfonodi con ilo ben evidente alla TC) sono presenti in sede ascellare bilaterale e poco inferiormente al carrefour delle arterie iliache.

Collateralmente si segnala stasi pielo-ureterale a destra

Caratterizzazione dei referti PET mediante le mappe

Tutte le mappe sono mostrate nel seguente ordine: TC (se pertinente), FDG PET, matrice GLCM (contrasto, correlazione, dissimilarità, energia, entropia, omogeneità), matrice GLRLM (GLNU, HGRE, LGRE, LRE, LRHGE, LRLGE, RLNU, RP, SRE, SRHGE, SRLGE)

Sezione coronale a livello della lesione polmonare

- 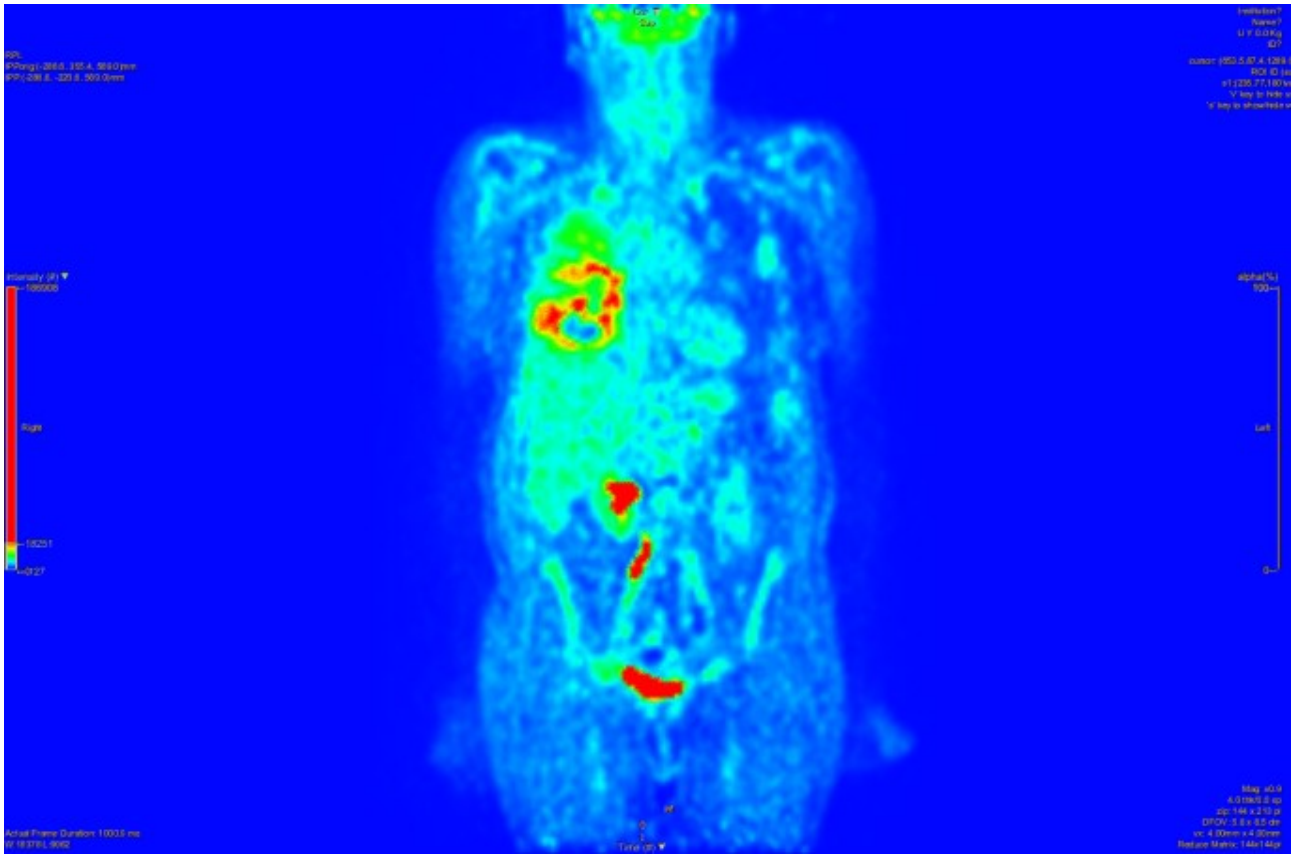
-

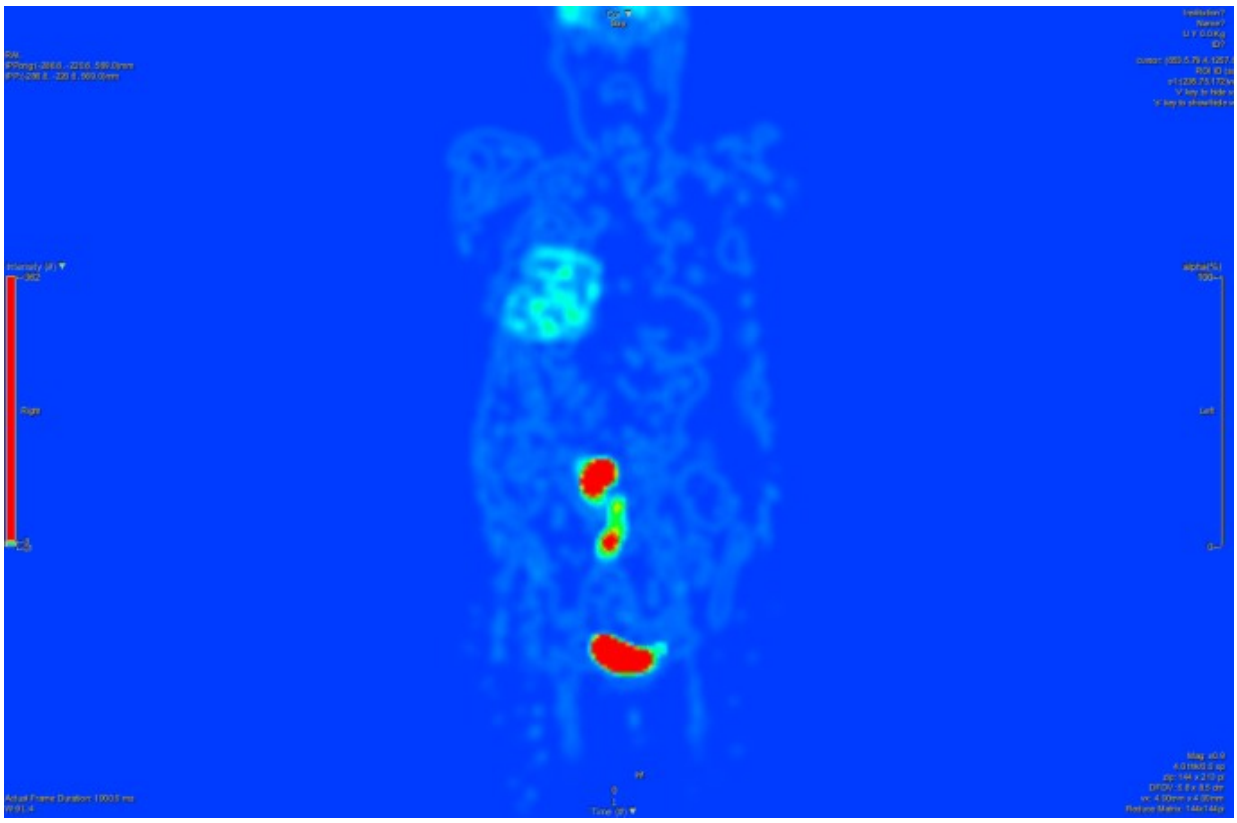

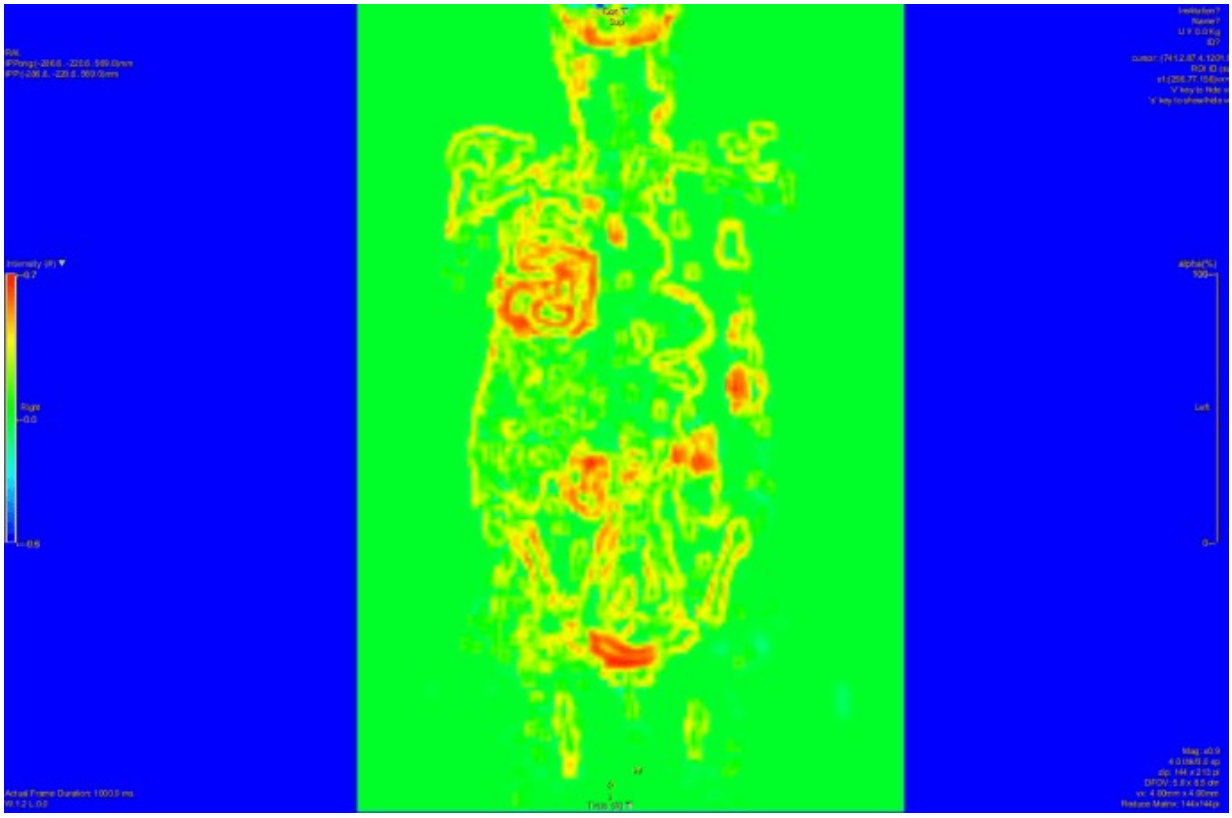



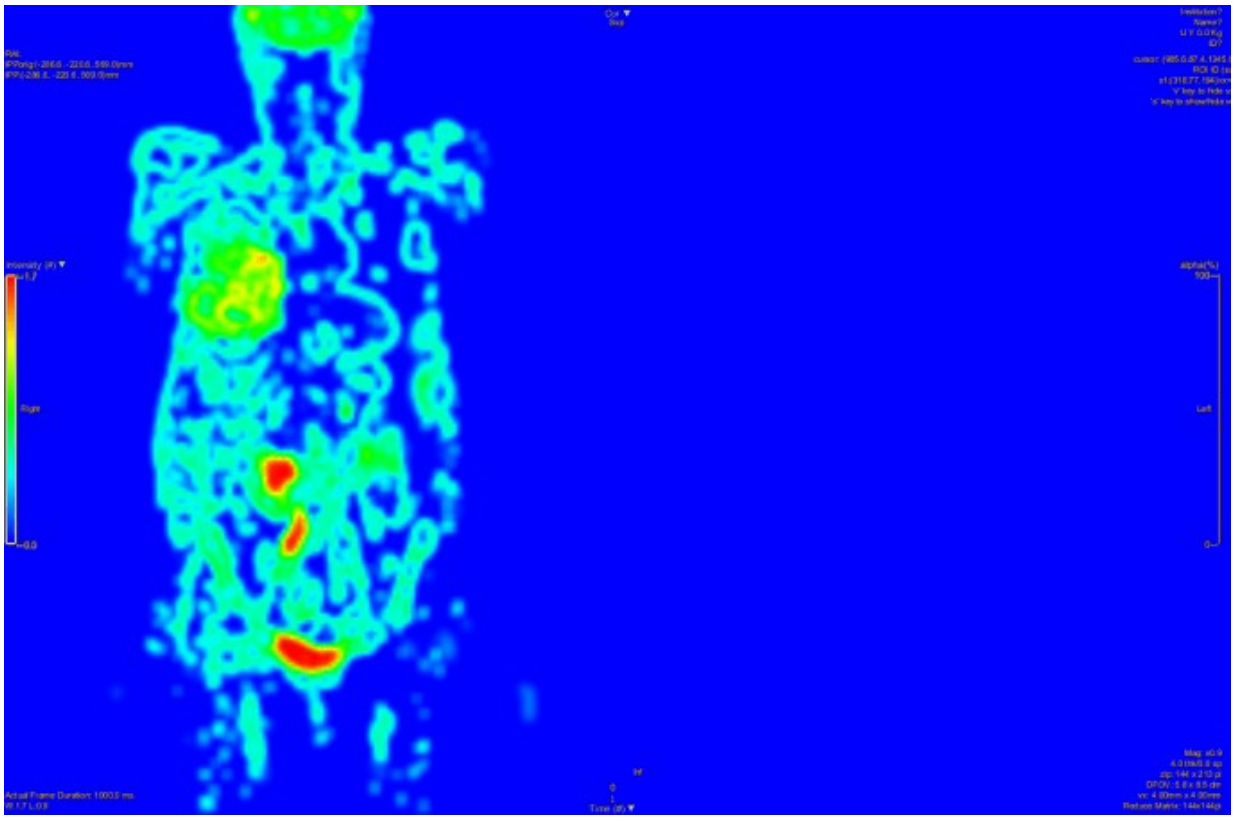

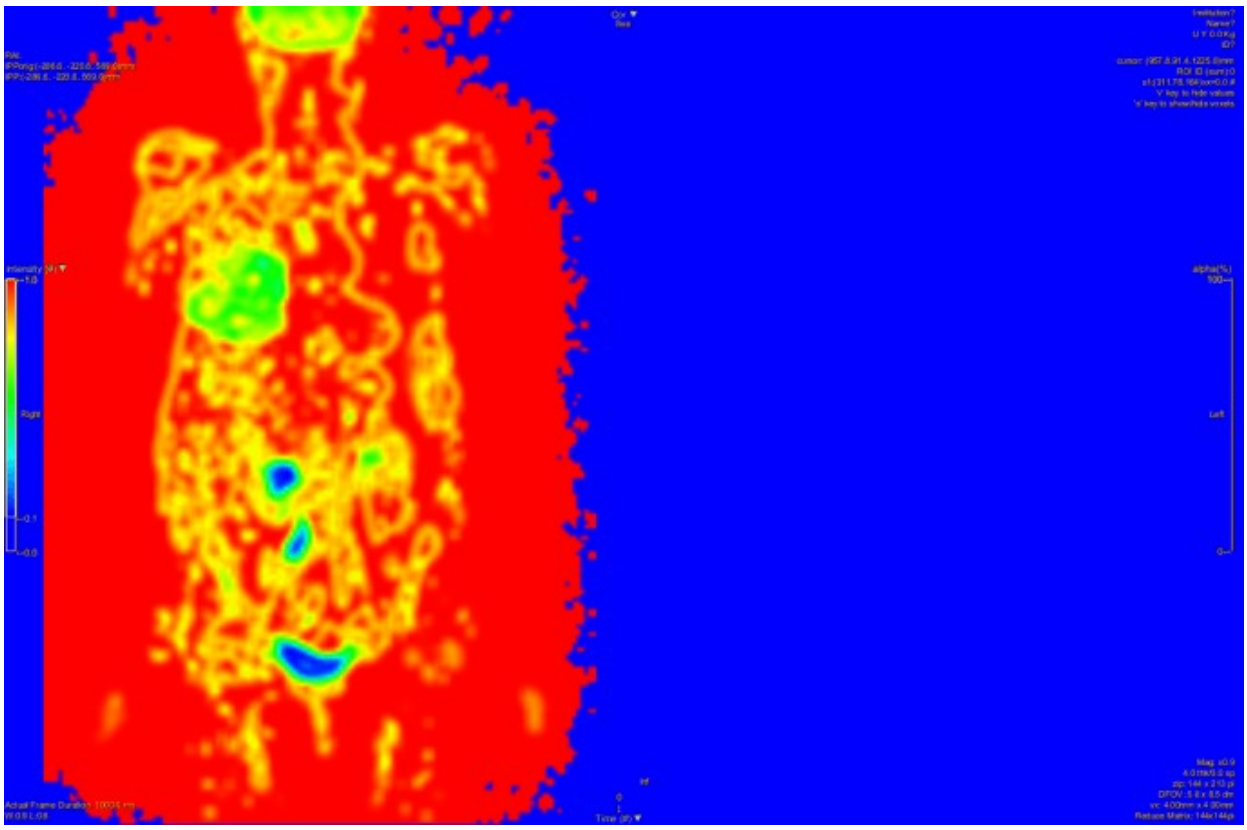

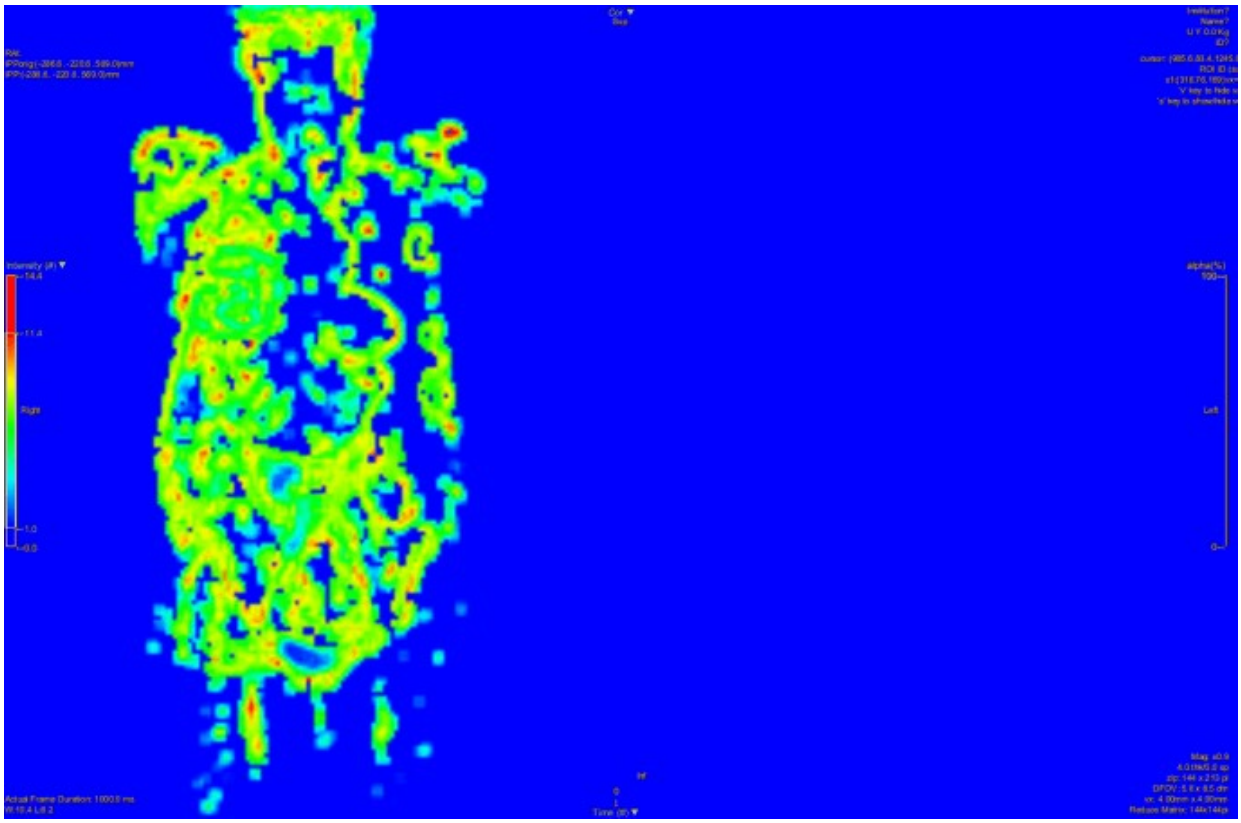

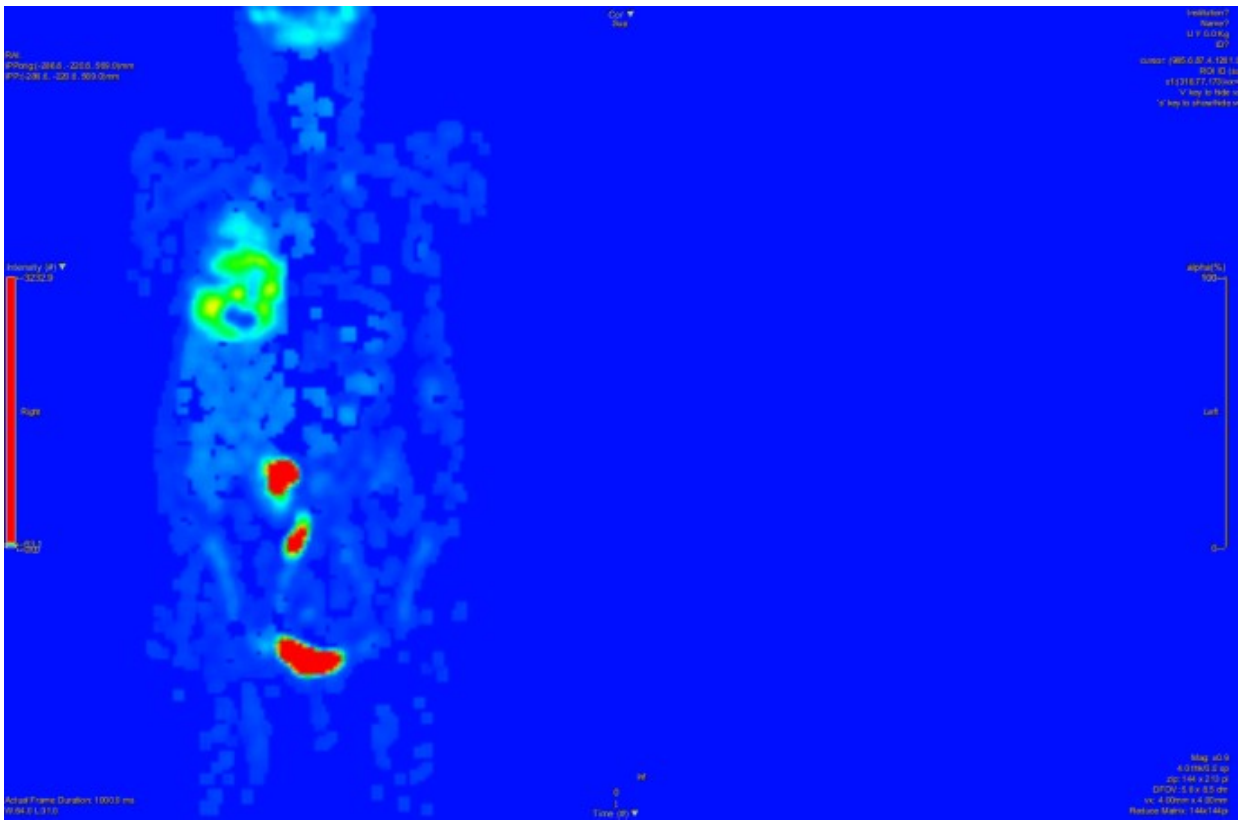





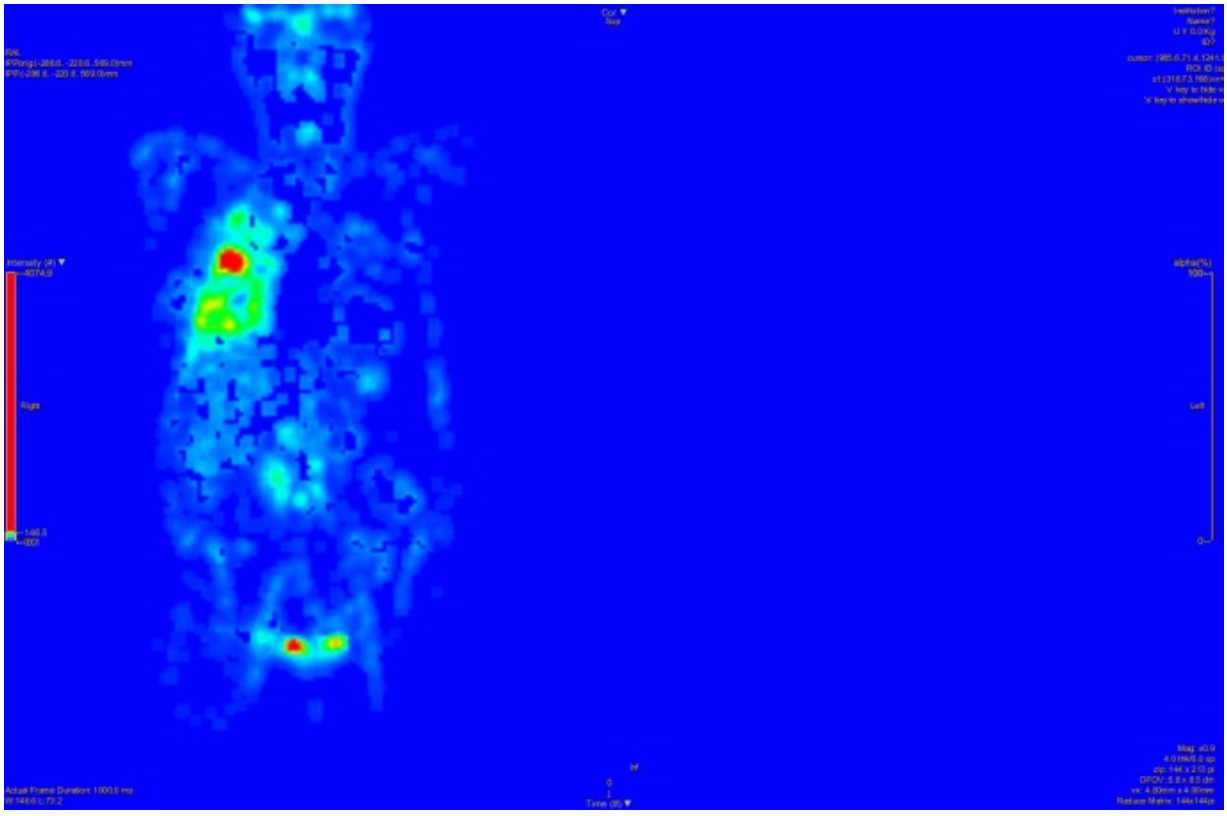

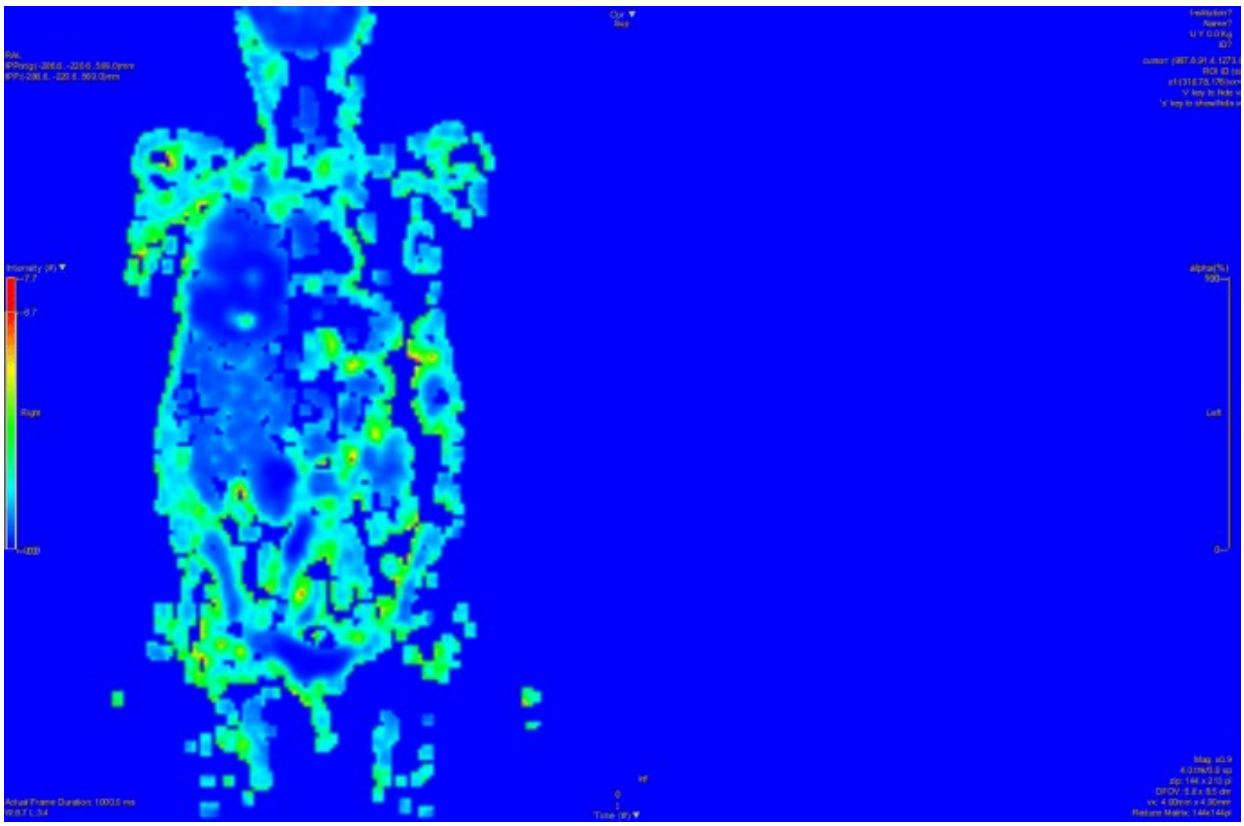



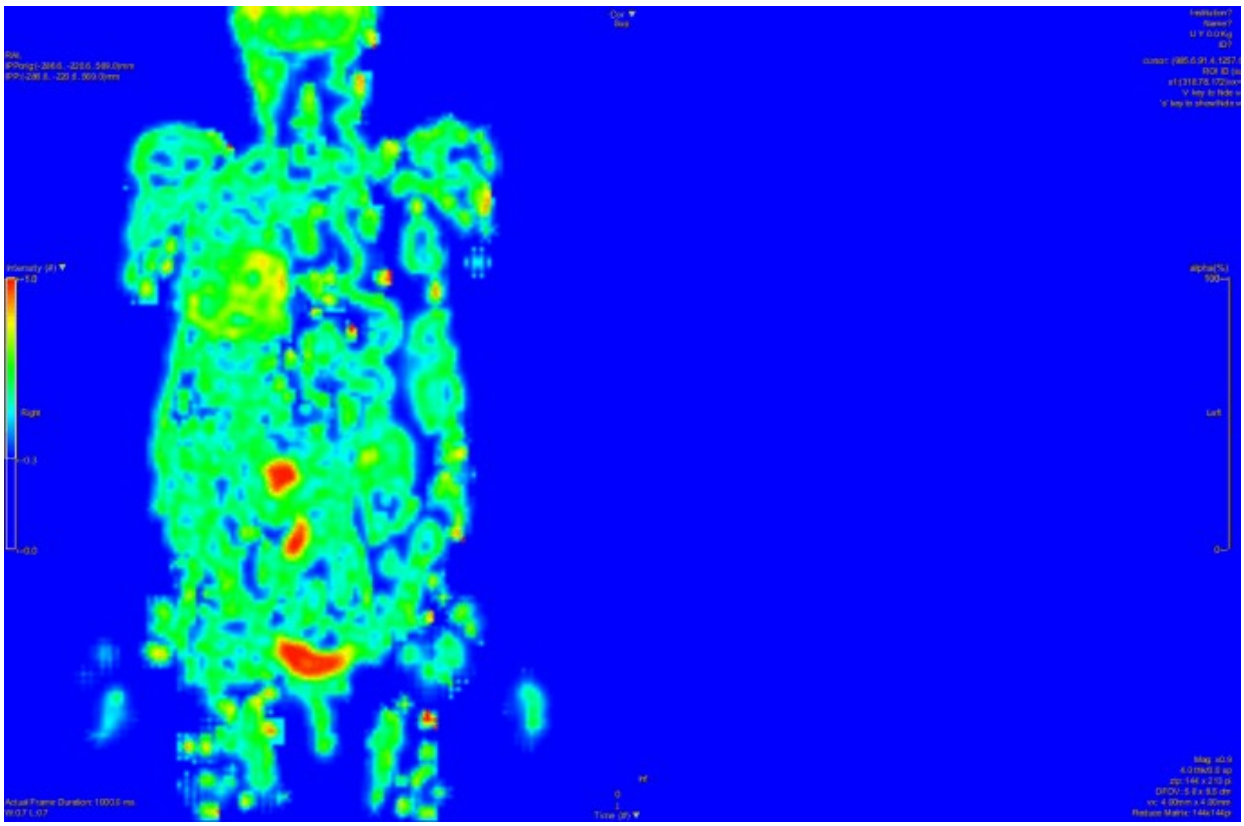



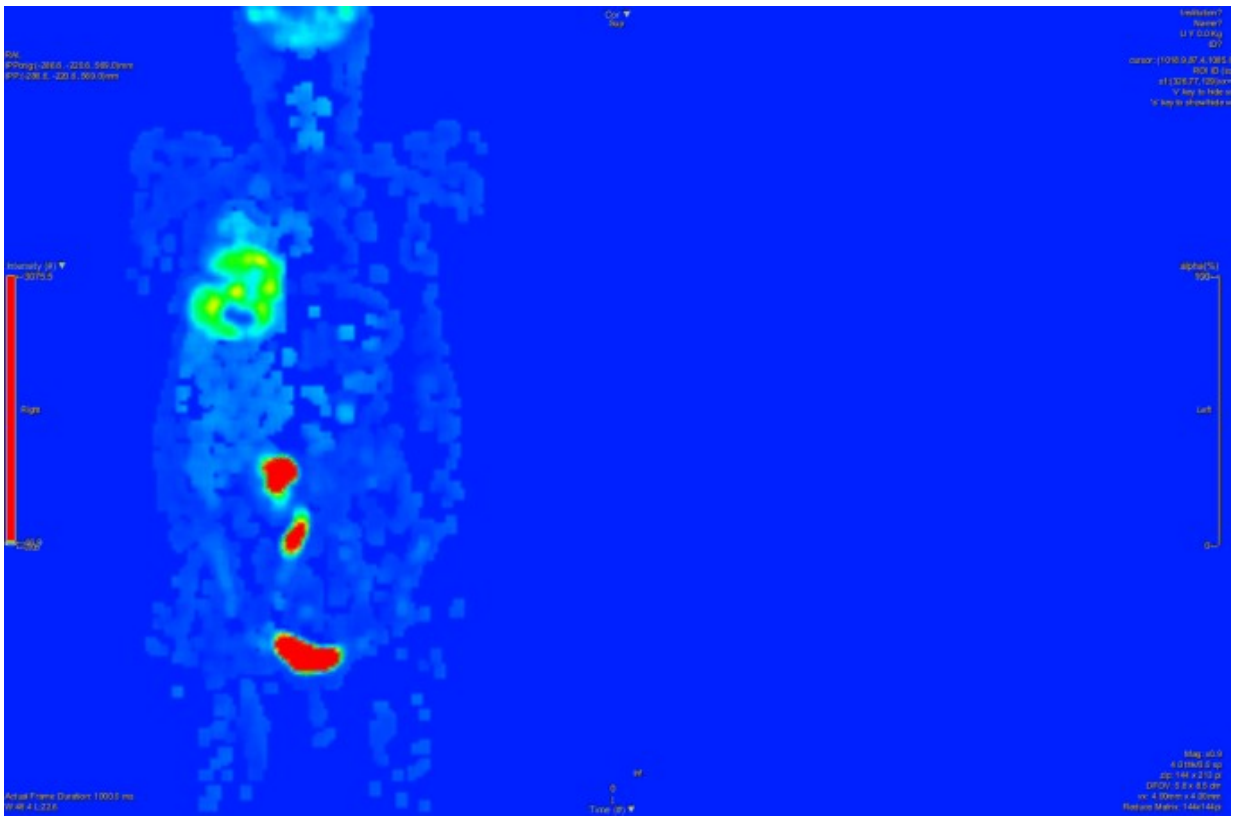

•



Le mappe hanno tutte come prevedibile aspetto disomogeneo a tale livello e presentano un’elevato rapporto segnale/fondo. Tutte quante permettono di rilevare differenti componenti a livello della lesione, ma quelle della matrice GLRLM appaiono molto più interessanti da questo punto di vista nel differenziare queste componenti per via del notevole contrasto e differenziazione intralesionale

nel contesto della lesione, sebbene gravate da una minore risoluzione spaziale. Tali dati potrebbero essere utili per un miglior planning di biopsie e trattamenti radioterapici?

A livello di molte zone caratterizzate da uptake fisiologico del radiofarmaco (fegato, intestino, cuore, milza, scheletro, reni bacinetti esclusi) le mappe mostrano assenza di segnale (sono evidenti solo il cervello e l'urina radioattiva dentro l'apparato urinario)

Adenopatia precarinale (la meglio evidente alla TC di coregistrazione e la più grande)

- 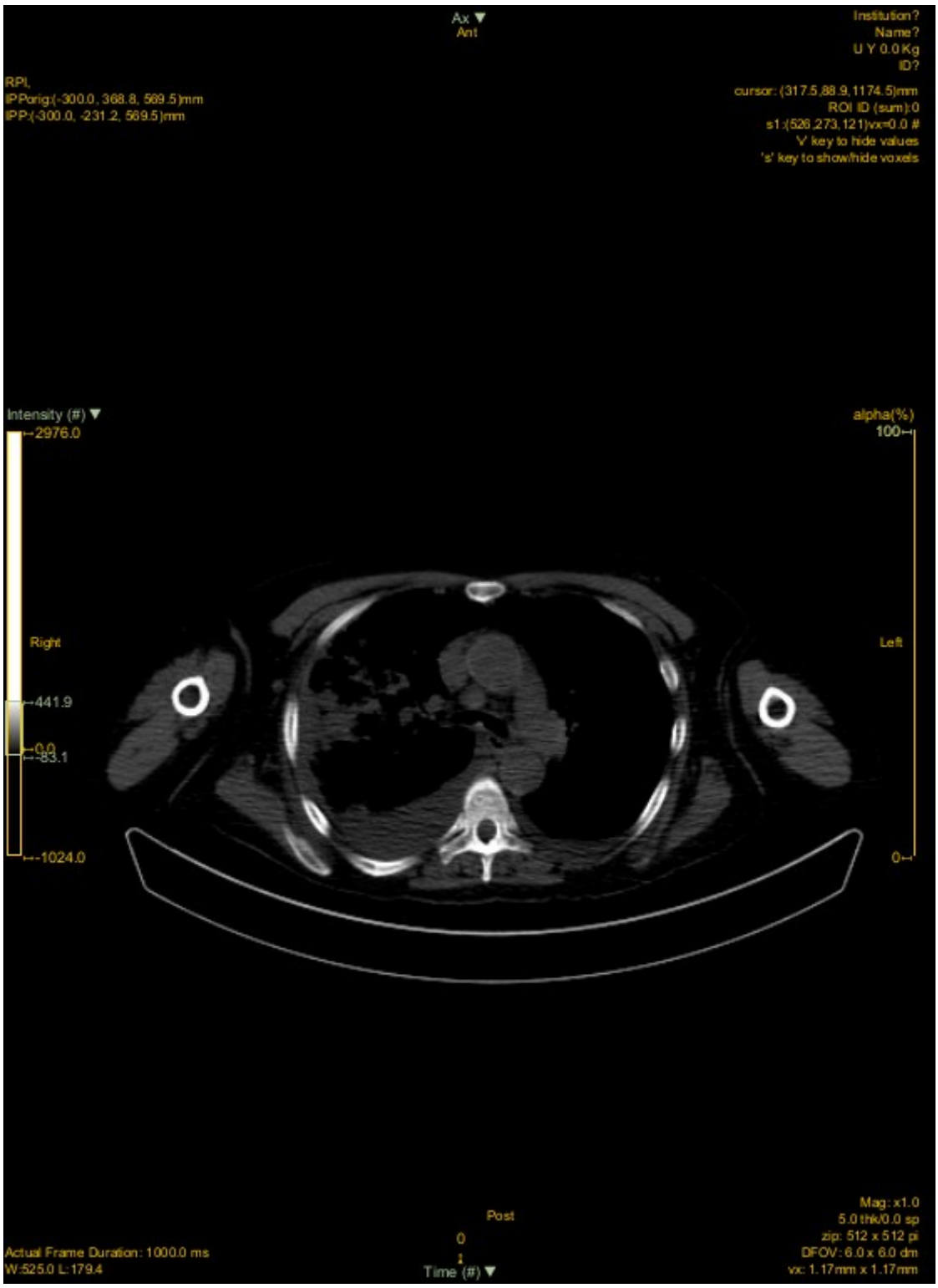
Ax ▼
Ant
Institution?
Name?
U Y 0.0 Kg
ID?
RPI,
IPPorig:(-300.0, 368.8, 569.5)mm
IPP:(-300.0, -231.2, 569.5)mm
cursor: (317.5,88.9,1174.5)mm
ROI ID (sum):0
s1:(526,273,121)vx=0.0 #
'v' key to hide values
's' key to show/hide voxels
Intensity (#) ▼
2976.0
Right
441.9
0.0
-83.1
-1024.0
alpha(%)
100
Left
0
Post
0
1
Time (#) ▼
Actual Frame Duration: 1000.0 ms
W:525.0 L:179.4
Mag: x1.0
5.0 thk/0.0 sp
zip: 512 x 512 pi
DFOV: 6.0 x 6.0 cm
vx: 1.17mm x 1.17mm

- 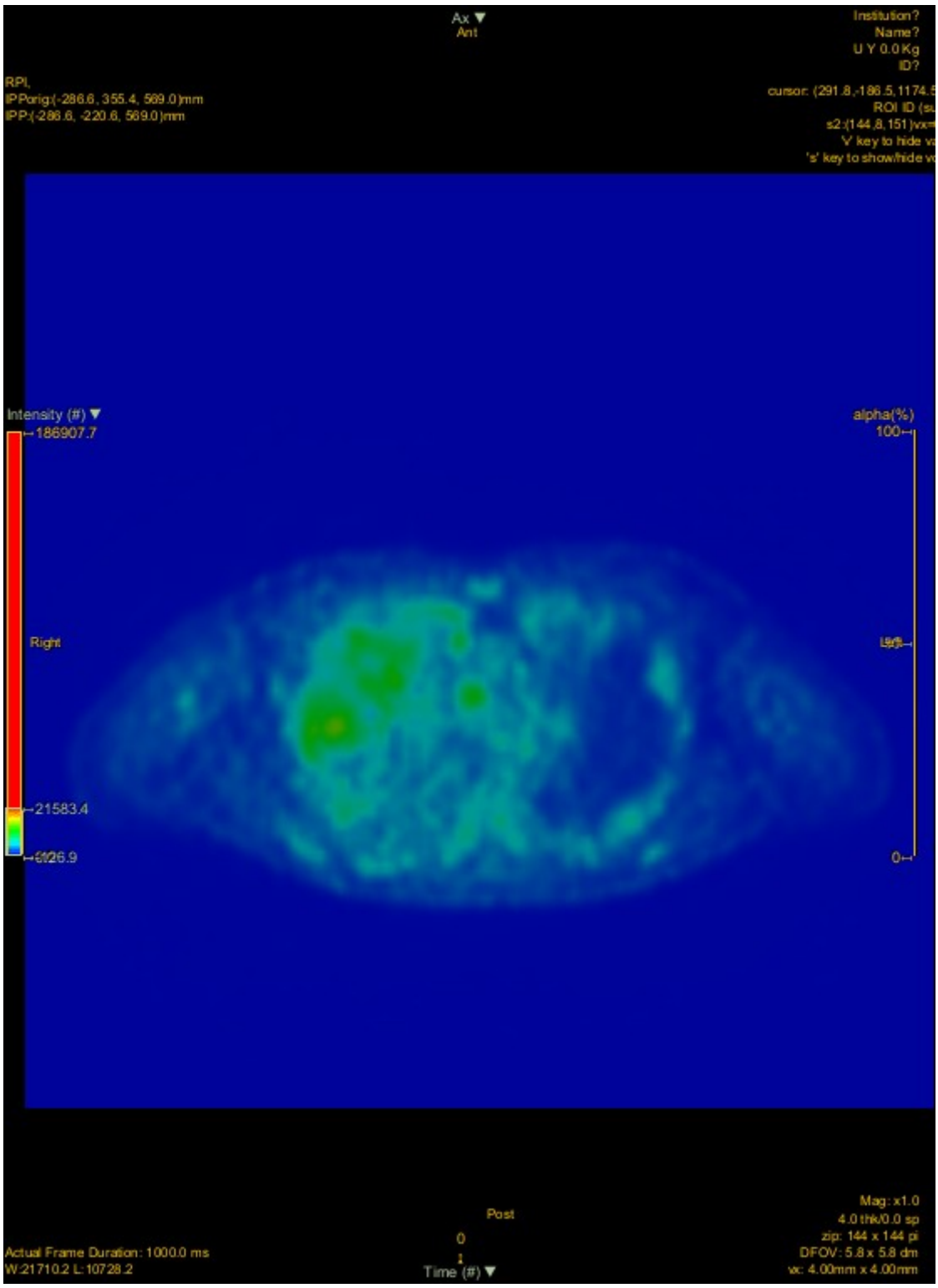
Ax ▼
Ant
Institution?
Name?
U Y 0.0 Kg
ID?
RPI,
IPPorig:(-286.6, 355.4, 569.0)mm
IPP:(-286.6, -220.6, 569.0)mm
Intensity (#) ▼
186907.7
Right
21583.4
5926.9
alpha(%)
100
0
Post
0
1
Time (#) ▼
Actual Frame Duration: 1000.0 ms
W:21710.2 L:10728.2
Mag: x1.0
4.0 thk/0.0 sp
zip: 144 x 144 pi
DFOV: 5.8 x 5.8 dm
vc: 4.00mm x 4.00mm

- 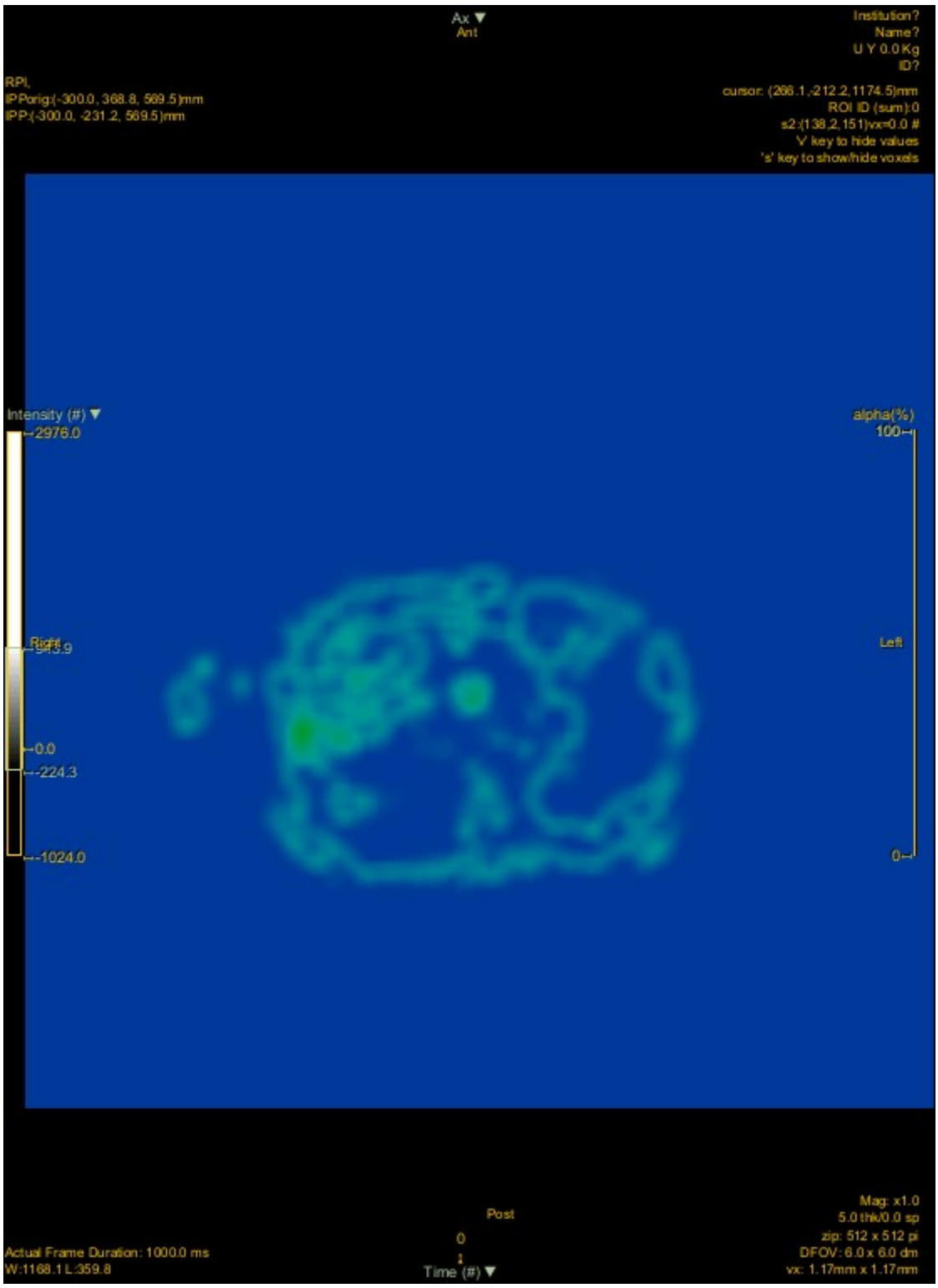
Ax ▼
Ant
Institution?
Name?
U Y 0.0 Kg
ID?
RPI,
IPPorig:(-300.0, 368.8, 569.5)mm
IPP:(-300.0, -231.2, 569.5)mm
cursor: (266.1,-212.2,1174.5)mm
ROI ID (sum):0
s2:(138.2,151)vx=0.0 #
'v' key to hide values
's' key to show/hide voxels
Intensity (#) ▼
2976.0
Right
0.0
-224.3
-1024.0
alpha(%)
100
Left
0
Post
0
1
Time (#) ▼
Mag: x1.0
5.0 thk/0.0 sp
zip: 512 x 512 pi
DFOV: 6.0 x 6.0 cm
vx: 1.17mm x 1.17mm
Actual Frame Duration: 1000.0 ms
W:1168.1 L:359.8

- 
Ax ▼
Ant
Institution?
Name?
U Y 0.0 Kg
ID?
RPI,
IPPorig:(-300.0, 368.8, 569.5)mm
IPP:(-300.0, -231.2, 569.5)mm
Intensity (#) ▼
2976.0
Right
0.0
-224.3
-1024.0
alpha(%)
100
Left
0
Post
0
1
Time (#) ▼
Actual Frame Duration: 1000.0 ms
W:1168.1 L:359.8
Mag: x1.0
5.0 thk/0.0 sp
zip: 512 x 512 pi
DFOV: 6.0 x 6.0 cm
vx: 1.17mm x 1.17mm

- 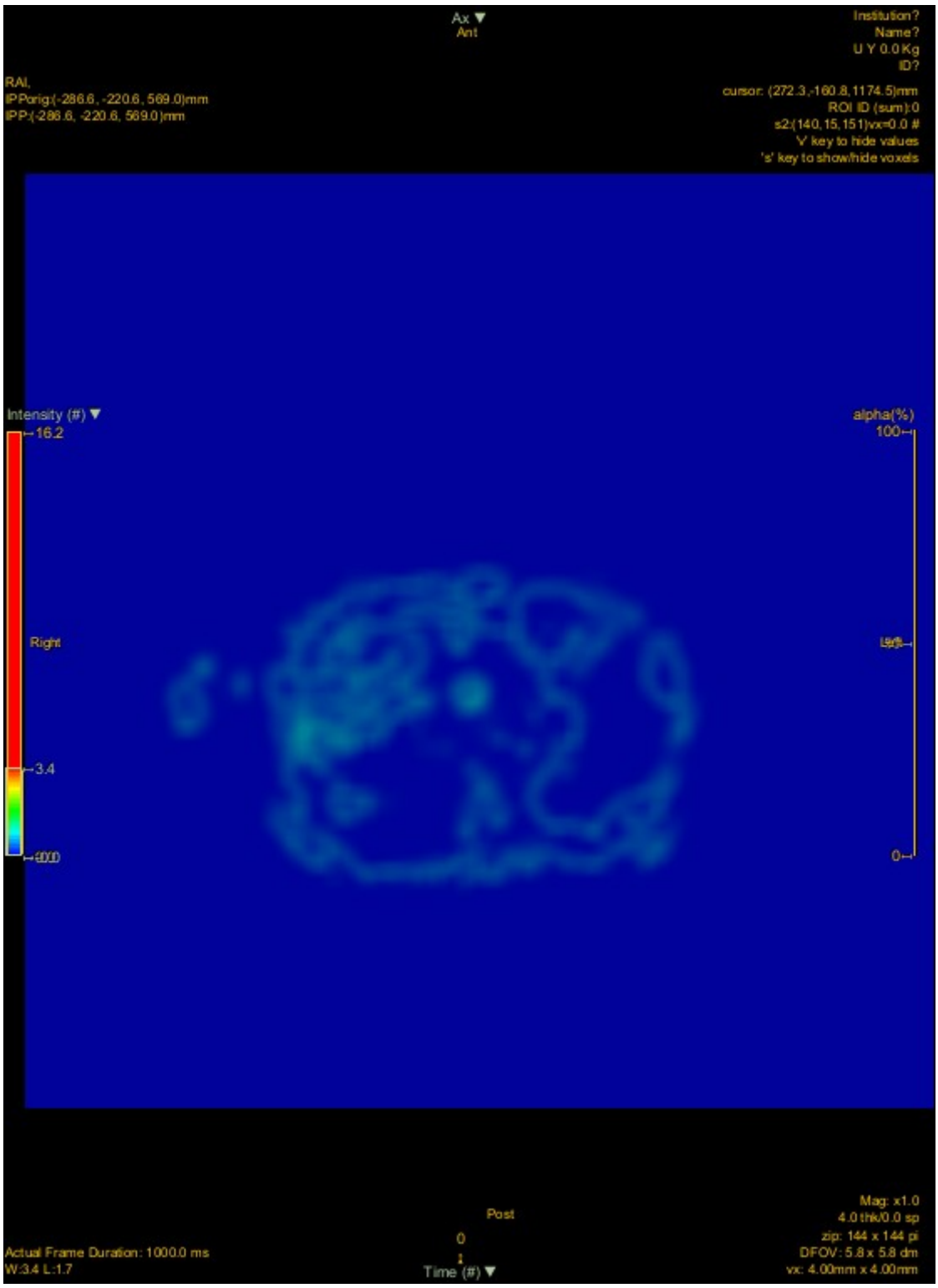
Ax ▼
Ant
Institution?
Name?
U Y 0.0 Kg
ID?
RAI,
IPPorig:(-286.6, -220.6, 569.0)mm
IPP:(-286.6, -220.6, 569.0)mm
cursor: (272.3,-160.8,1174.5)mm
ROI ID (sum):0
s2:(140,15,151)vx=0.0 #
'v' key to hide values
's' key to show/hide voxels
Intensity (#) ▼
16.2
Right
3.4
-4000
alpha(%)
100
Left
0
Post
0
1
Time (#) ▼
Actual Frame Duration: 1000.0 ms
W:3.4 L:1.7
Mag: x1.0
4.0 thk/0.0 sp
zip: 144 x 144 pi
DFOV: 5.8 x 5.8 dm
vx: 4.00mm x 4.00mm

- 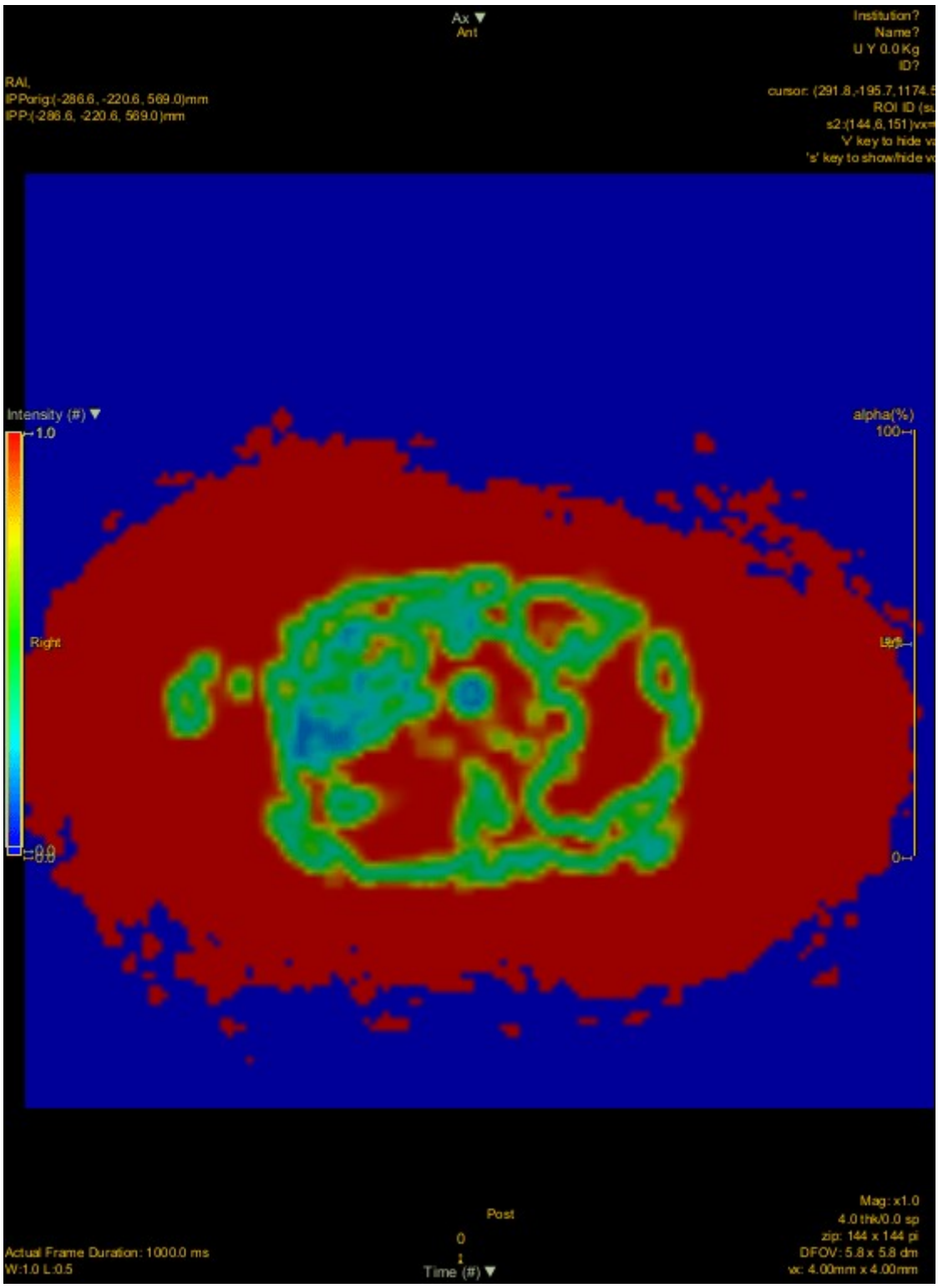
Ax ▼
Ant
Institution?
Name?
U Y 0.0 Kg
ID?
RAI,
IPPorig:(-286.6, -220.6, 569.0)mm
IPP:(-286.6, -220.6, 569.0)mm
Intensity (#) ▼
1.0
Right
alpha(%)
100
0
Post
0
1
Time (#) ▼
Actual Frame Duration: 1000.0 ms
W:1.0 L:0.5
Mag: x1.0
4.0 thk/0.0 sp
zip: 144 x 144 pi
DFOV: 5.8 x 5.8 dm
vc: 4.00mm x 4.00mm

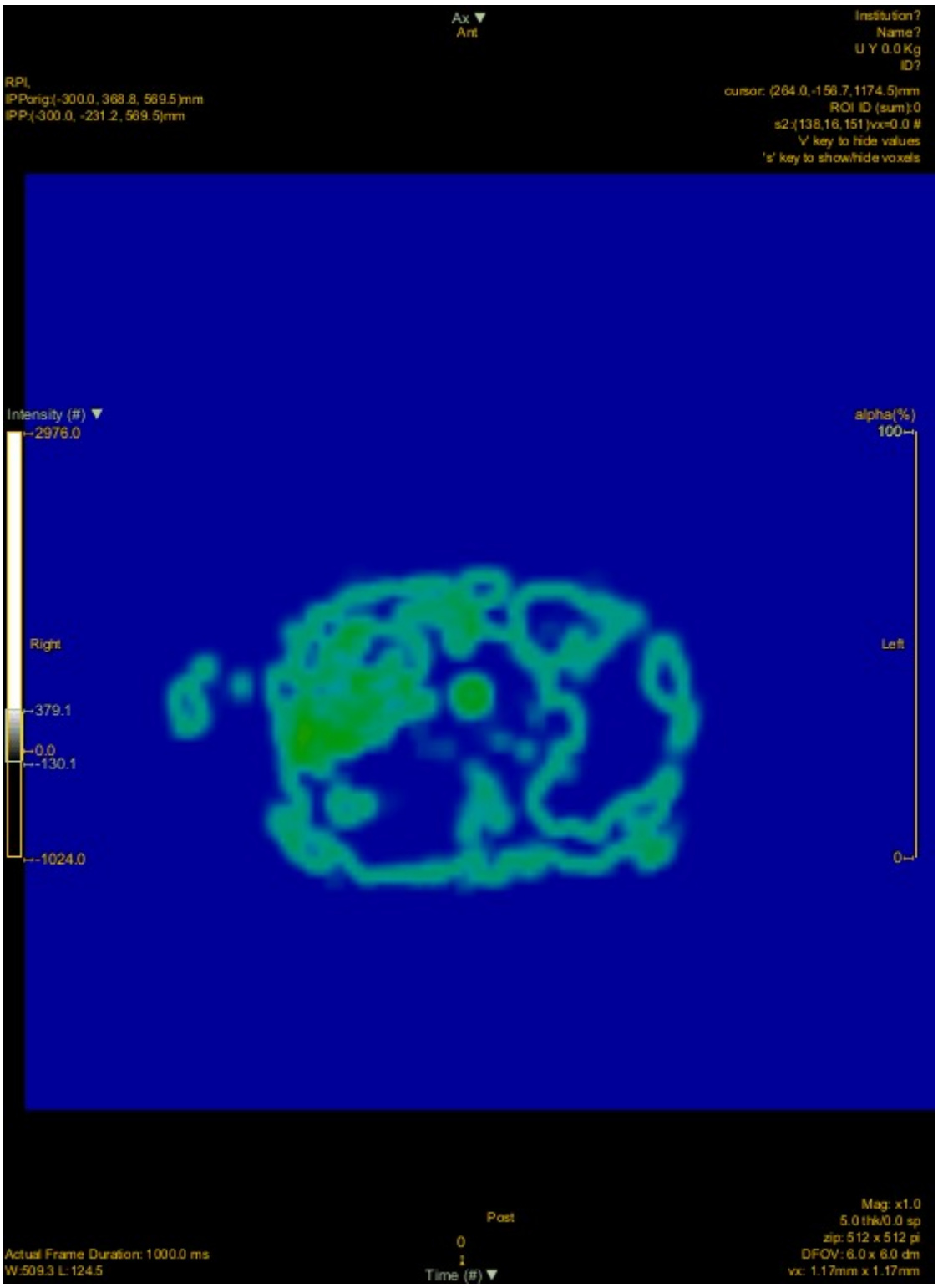
Ax ▼
Ant
Institution?
Name?
U Y 0.0 Kg
ID?
RPI,
IPPorig:(-300.0, 368.8, 569.5)mm
IPP:(-300.0, -231.2, 569.5)mm
cursor: (264.0,-156.7,1174.5)mm
ROI ID (sum):0
s2:(138,16,151)vx=0.0 #
'v' key to hide values
's' key to show/hide voxels
Intensity (#) ▼
2976.0
Right
379.1
0.0
-130.1
-1024.0
alpha(%)
100
Left
0
Post
0
Time (#) ▼
Mag: x1.0
5.0 thk/0.0 sp
zip: 512 x 512 pi
DFOV: 6.0 x 6.0 cm
vx: 1.17mm x 1.17mm
Actual Frame Duration: 1000.0 ms
W:509.3 L:124.5

- 
Ax ▼
Ant
Institution?
Name?
U Y 0.0 Kg
ID?
RAI,
IPPorig:(-286.6, -220.6, 569.0)mm
IPP:(-286.6, -220.6, 569.0)mm
Intensity (#) ▼
1.0
Right
0.1
0.0
alpha(%)
100
0
Post
0
1
Time (#) ▼
Actual Frame Duration: 1000.0 ms
W:0.9 L:0.6
Mag: x1.0
4.0 thk/0.0 sp
zip: 144 x 144 pi
DFOV: 5.8 x 5.8 dm
vx: 4.00mm x 4.00mm

- 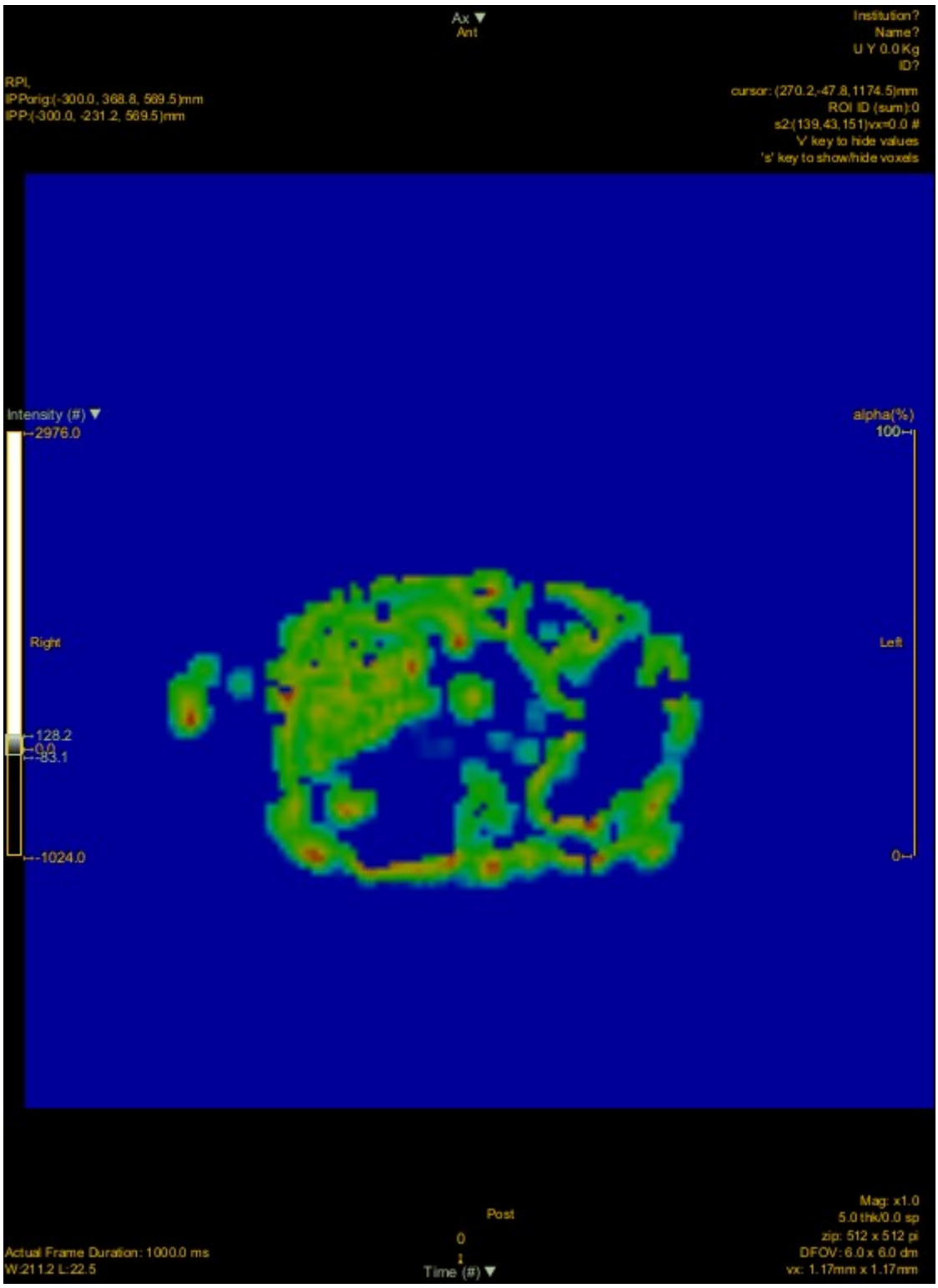
Ax ▼
Ant
Institution?
Name?
U Y 0.0 Kg
ID?
RPI,
IPPorig:(-300.0, 368.8, 569.5)mm
IPP:(-300.0, -231.2, 569.5)mm
cursor: (270.2,-47.8,1174.5)mm
ROI ID (sum):0
s2:(139,43,151)vx=0.0 #
'v' key to hide values
's' key to show/hide voxels
Intensity (#) ▼
2976.0
alpha(%)
100
Right
Left
128.2
0.0
-83.1
-1024.0
0
Post
0
1
Time (#) ▼
Mag: x1.0
5.0 thk/0.0 sp
zip: 512 x 512 pi
DFOV: 6.0 x 6.0 cm
vx: 1.17mm x 1.17mm
Actual Frame Duration: 1000.0 ms
W:211.2 L:22.5

- 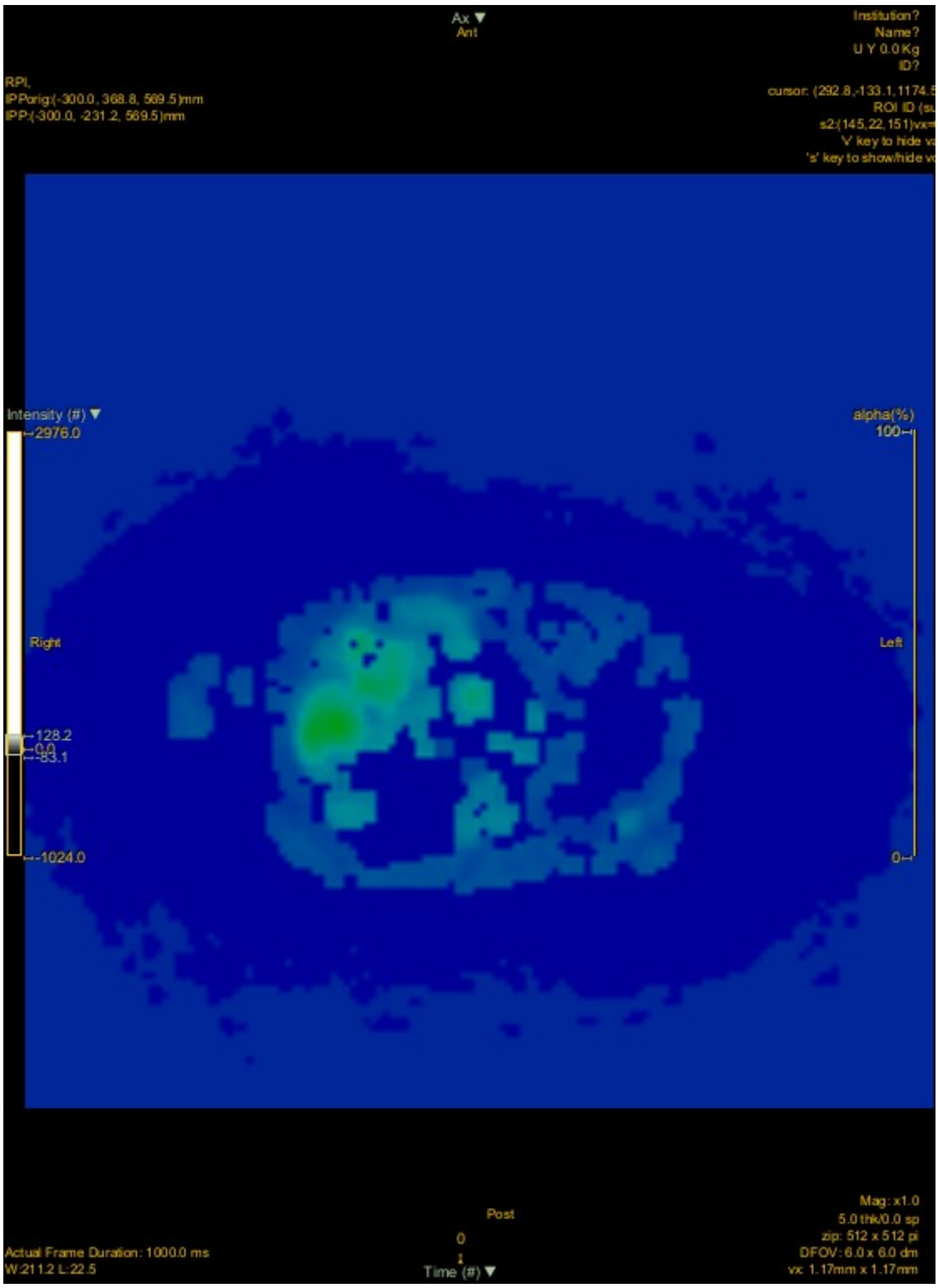
Ax ▼
Ant
Institution?
Name?
U Y 0.0 Kg
ID?
RPI,
IPPorig:(-300.0, 368.8, 569.5)mm
IPP:(-300.0, -231.2, 569.5)mm
Intensity (#) ▼
2976.0
128.2
0.0
-83.1
-1024.0
alpha(%)
100
0
Right
Left
Post
0
1
Time (#) ▼
Actual Frame Duration: 1000.0 ms
W:211.2 L:22.5
Mag: x1.0
5.0 thk/0.0 sp
zip: 512 x 512 pi
DFOV: 6.0 x 6.0 dm
vx: 1.17mm x 1.17mm

- 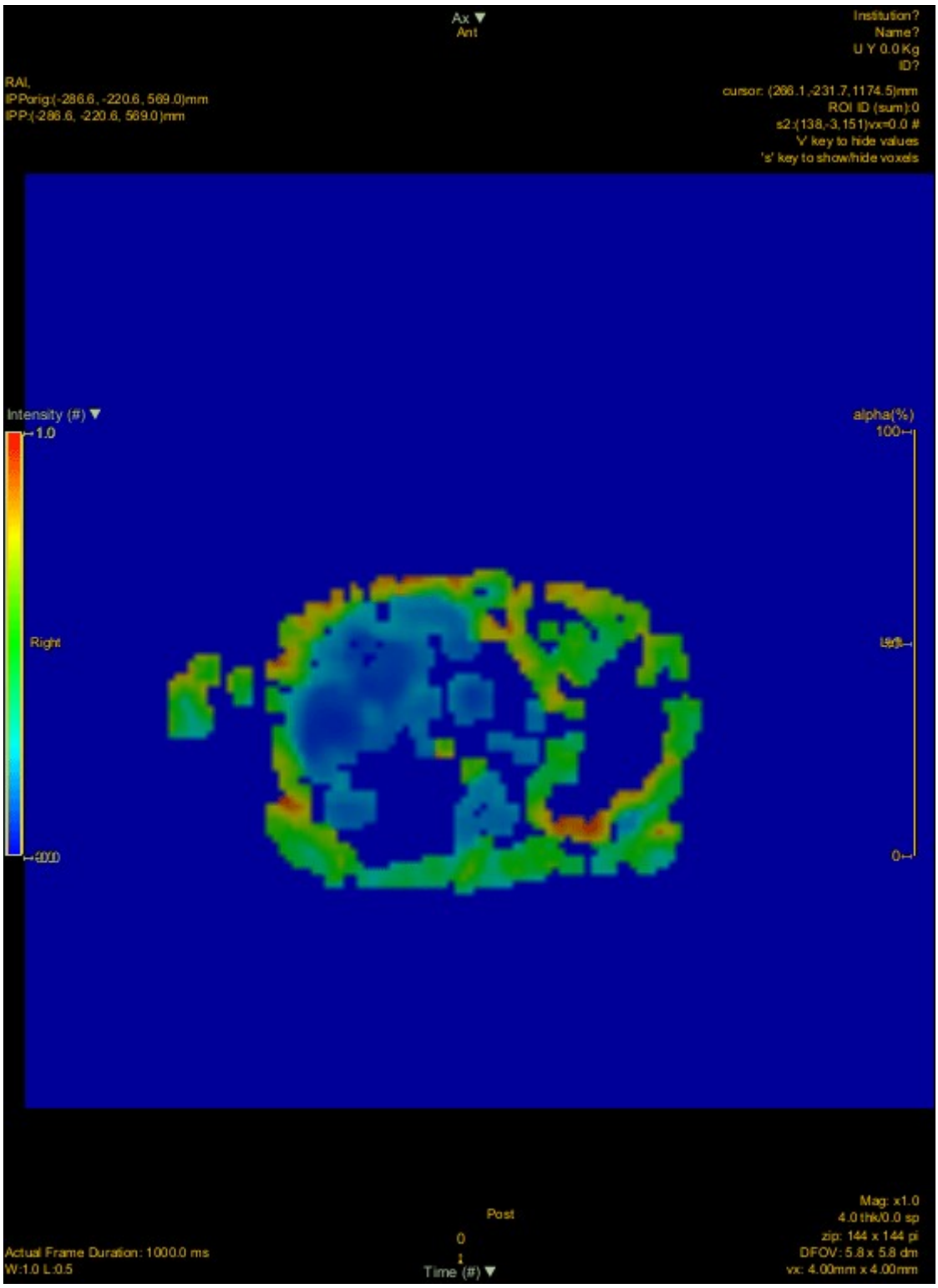
Ax ▼
Ant
Institution?
Name?
U Y 0.0 Kg
ID?
RAI,
IPPorig:(-286.6, -220.6, 569.0)mm
IPP:(-286.6, -220.6, 569.0)mm
cursor: (266.1,-231.7,1174.5)mm
ROI ID (sum):0
s2:(138,-3,151)vx=0.0 #
'v' key to hide values
's' key to show/hide voxels
Intensity (#) ▼
1.0
Right
alpha(%)
100
0
Post
0
1
Time (#) ▼
Actual Frame Duration: 1000.0 ms
W:1.0 L:0.5
Mag: x1.0
4.0 thk/0.0 sp
zip: 144 x 144 pi
DFOV: 5.8 x 5.8 dm
vx: 4.00mm x 4.00mm

- 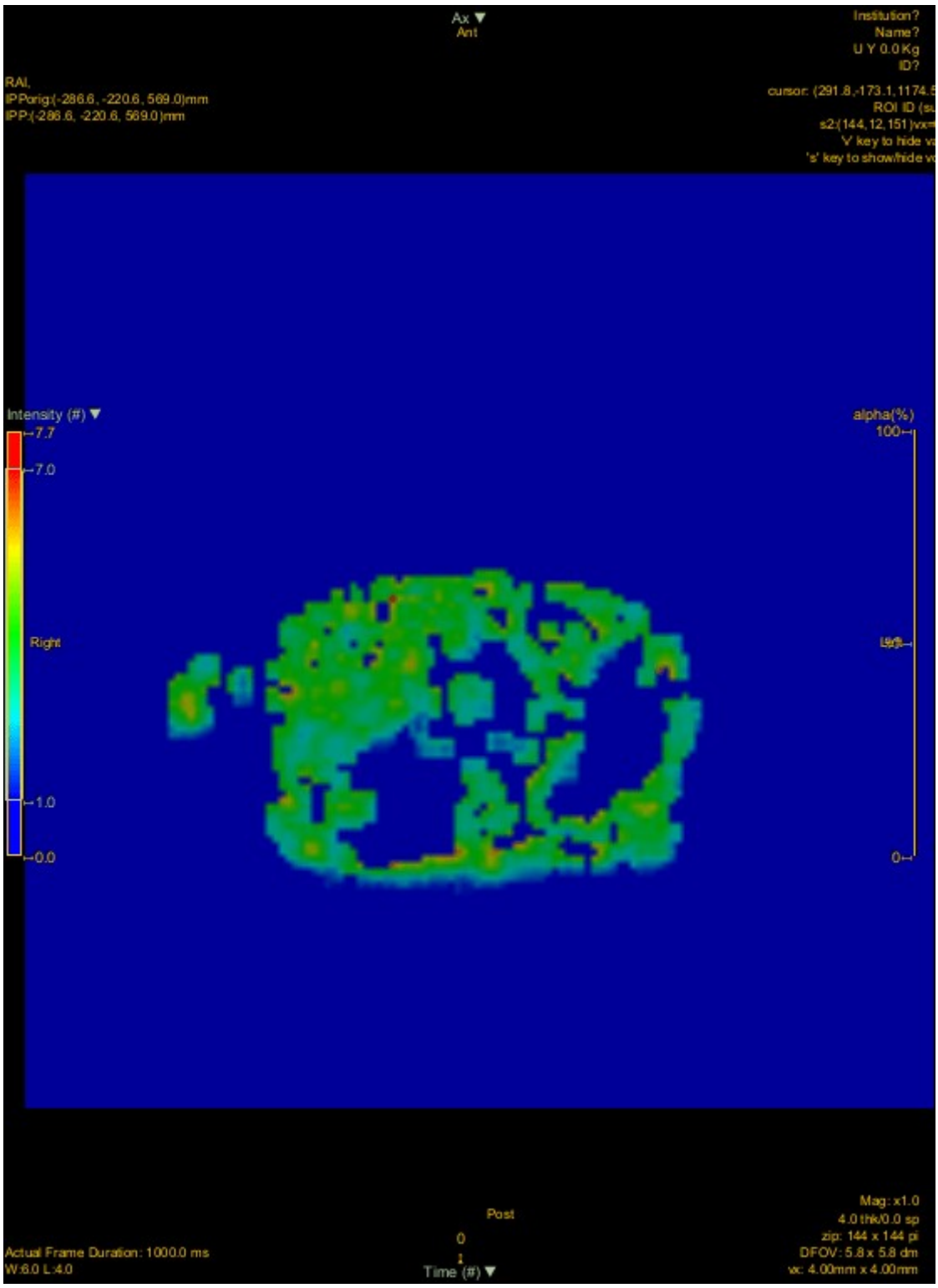
Ax ▼
Ant
Institution?
Name?
U Y 0.0 Kg
ID?
RAI,
IPPorig:(-286.6, -220.6, 569.0)mm
IPP:(-286.6, -220.6, 569.0)mm
Intensity (#) ▼
7.7
7.0
Right
1.0
0.0
alpha(%)
100
0
Post
0
1
Time (#) ▼
Actual Frame Duration: 1000.0 ms
W:6.0 L:4.0
Mag: x1.0
4.0 thk/0.0 sp
zip: 144 x 144 pi
DFOV: 5.8 x 5.8 dm
vx: 4.00mm x 4.00mm

- 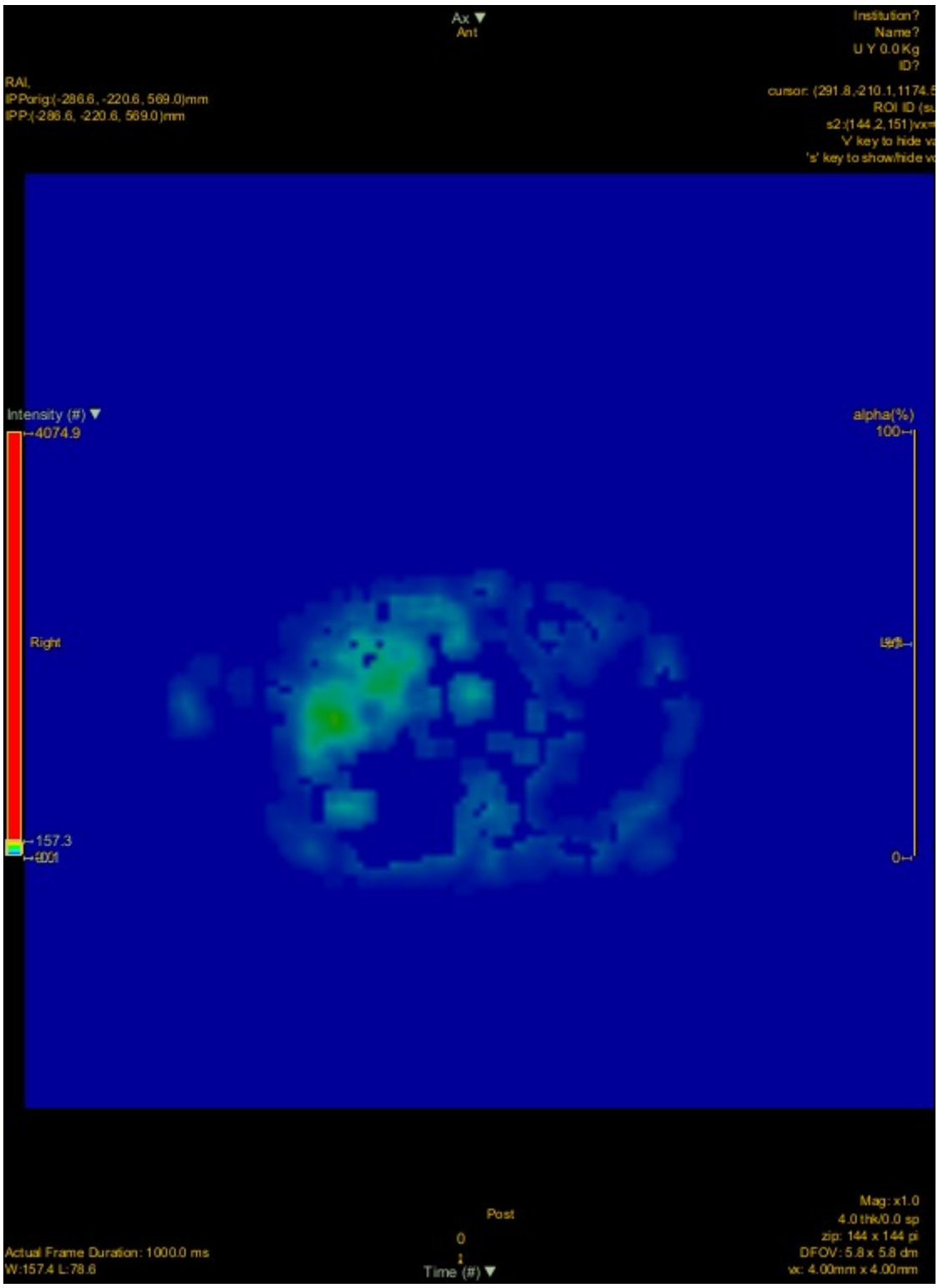
Ax ▼
Ant
Institution?
Name?
U Y 0.0 Kg
ID?
RAI,
IPPorig:(-286.6, -220.6, 569.0)mm
IPP:(-286.6, -220.6, 569.0)mm
Intensity (#) ▼
4074.9
Right
157.3
alpha(%)
100
0
Post
0
1
Time (#) ▼
Actual Frame Duration: 1000.0 ms
W:157.4 L:78.6
Mag: x1.0
4.0 thk/0.0 sp
zip: 144 x 144 pi
DFOV: 5.8 x 5.8 dm
vx: 4.00mm x 4.00mm

- 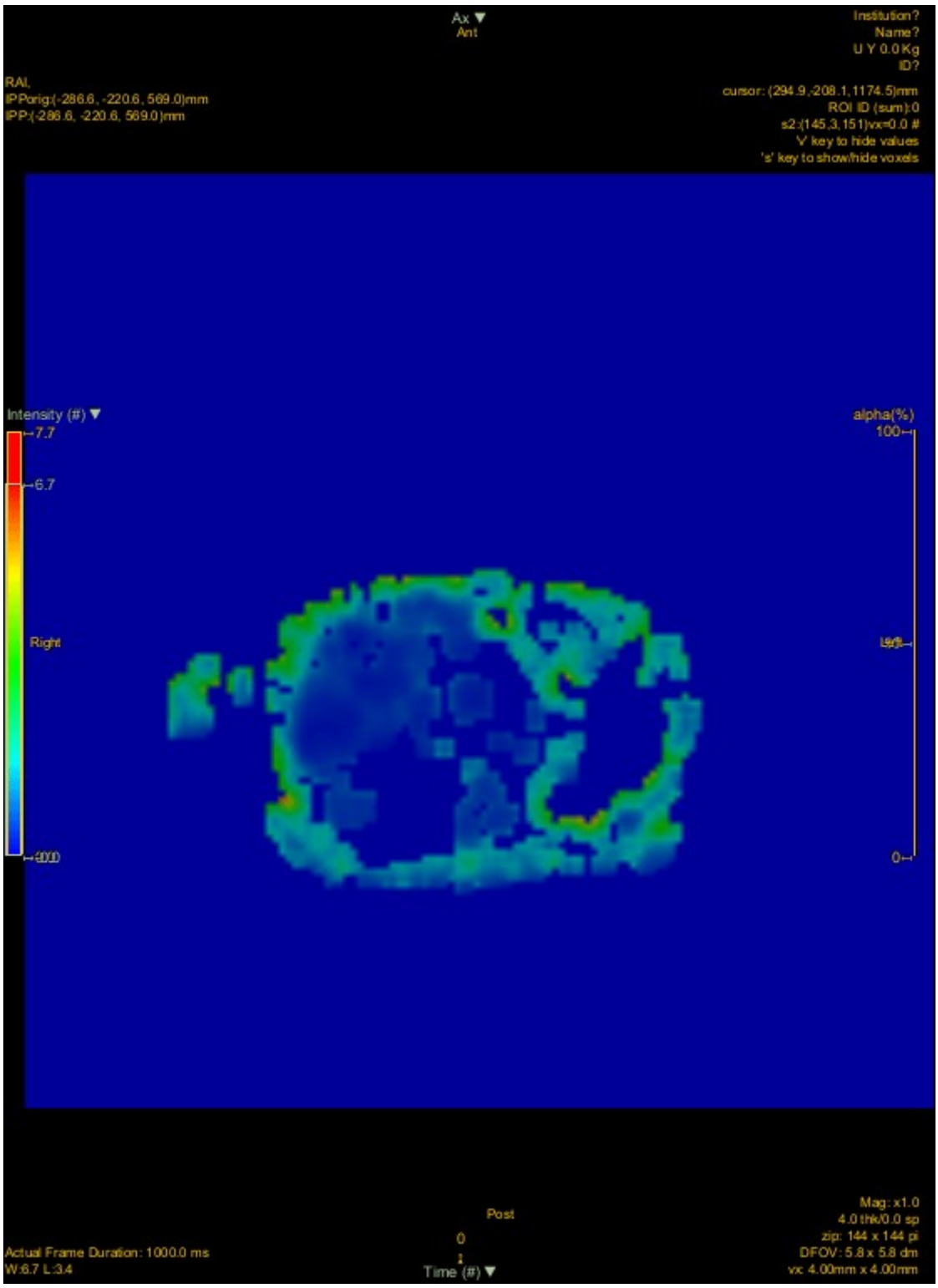
Ax ▼
Ant
Institution?
Name?
U Y 0.0 Kg
ID?
RAI,
IPPorig:(-286.6, -220.6, 569.0)mm
IPP:(-286.6, -220.6, 569.0)mm
cursor: (294.9,-208.1,1174.5)mm
ROI ID (sum):0
s2:(145,3,151)vx=0.0 #
'v' key to hide values
's' key to show/hide voxels
Intensity (#) ▼
7.7
6.7
Right
alpha(%)
100
0
Post
0
1
Time (#) ▼
Actual Frame Duration: 1000.0 ms
W:6.7 L:3.4
Mag: x1.0
4.0 thk/0.0 sp
zip: 144 x 144 pi
DFOV: 5.8 x 5.8 dm
vx 4.00mm x 4.00mm

- 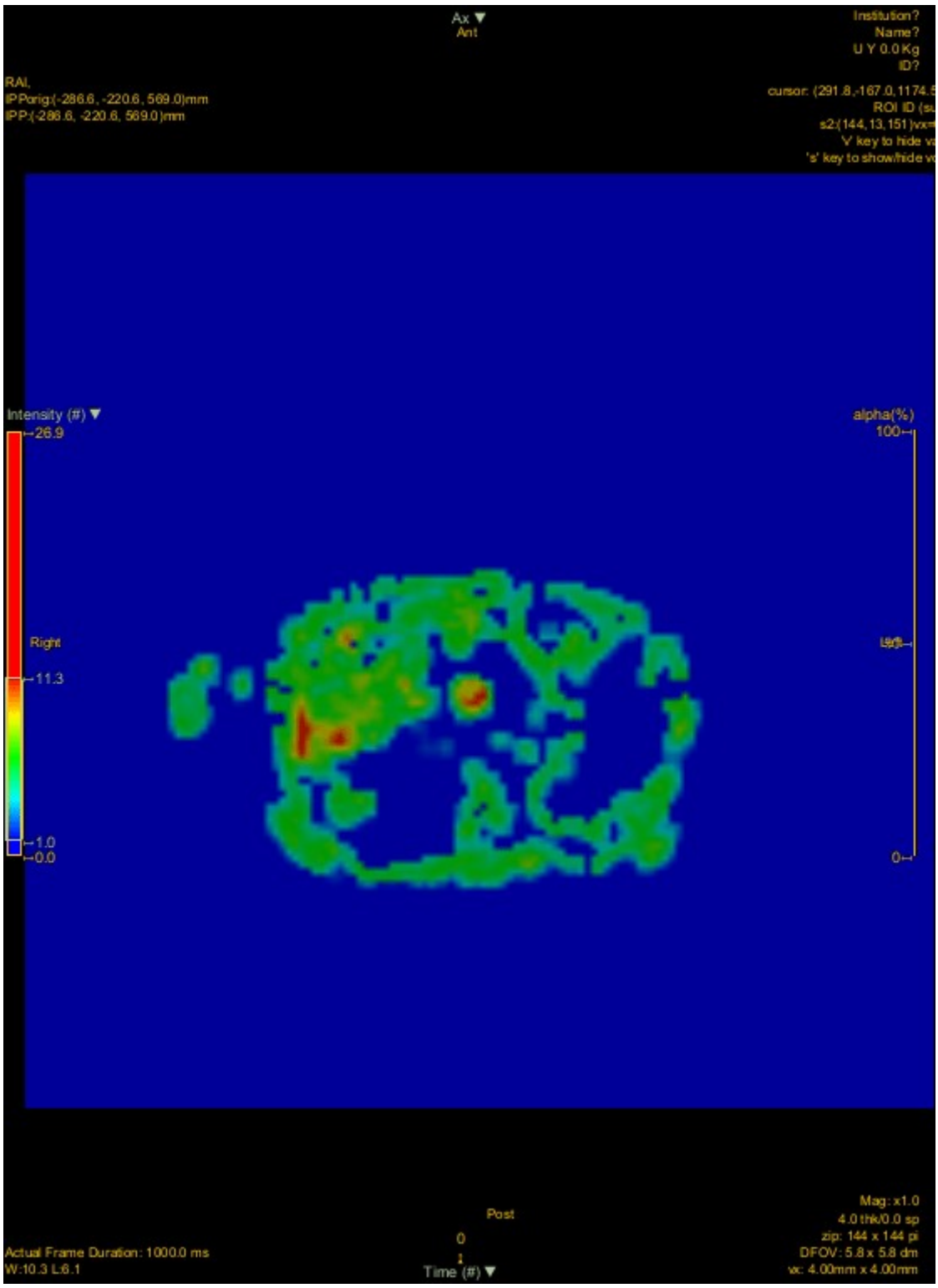
Ax ▼
Ant
Institution?
Name?
U Y 0.0 Kg
ID?
RAI,
IPPorig:(-286.6, -220.6, 569.0)mm
IPP:(-286.6, -220.6, 569.0)mm
Intensity (#) ▼
26.9
Right
11.3
1.0
0.0
alpha(%)
100
0
Post
0
1
Time (#) ▼
Actual Frame Duration: 1000.0 ms
W:10.3 L:6.1
Mag: x1.0
4.0 thk/0.0 sp
zip: 144 x 144 pi
DFOV: 5.8 x 5.8 dm
vx: 4.00mm x 4.00mm

- 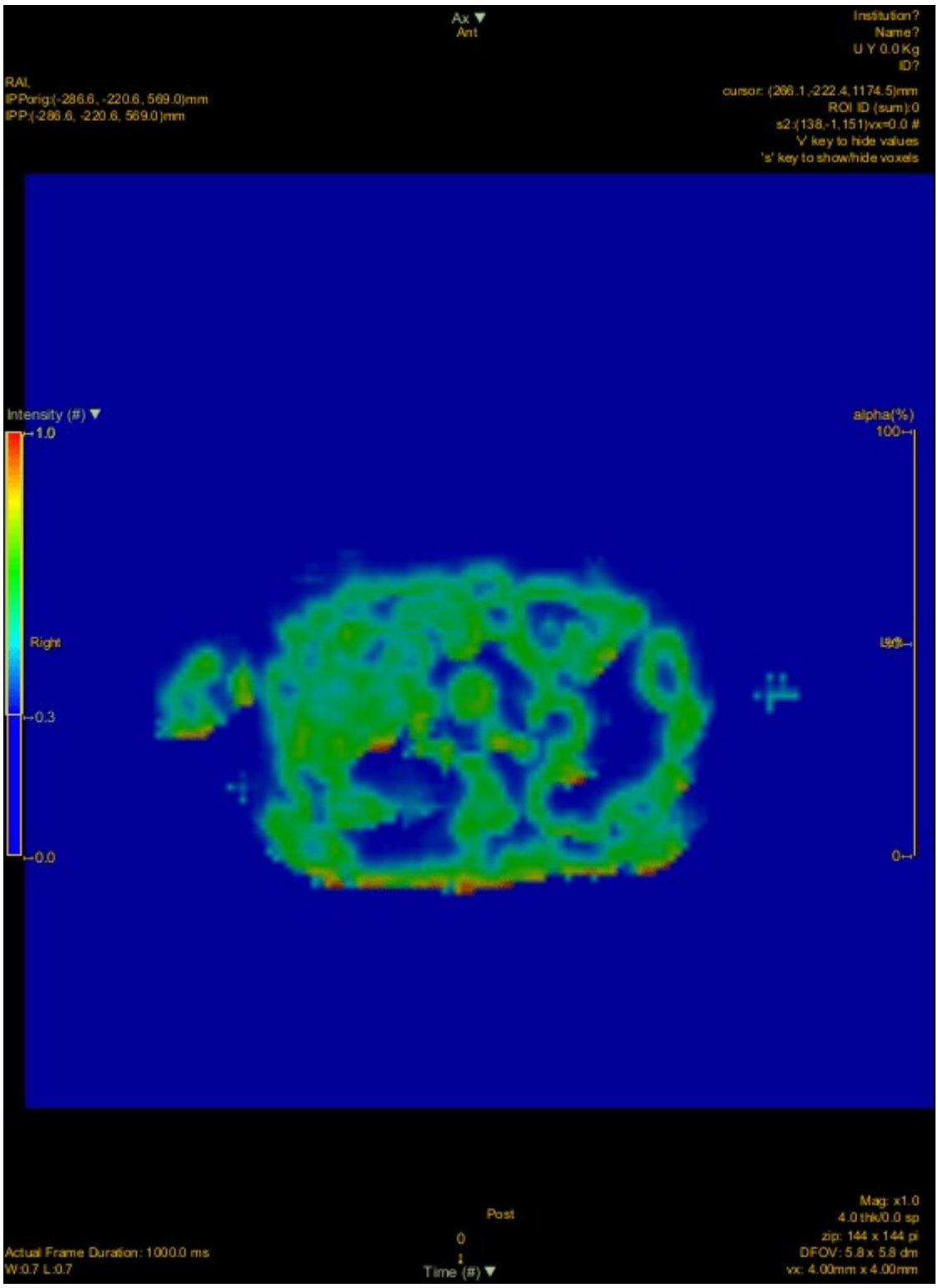
Ax ▼
Ant
Institution?
Name?
U Y 0.0 Kg
ID?
RAI,
IPPorig:(-286.6, -220.6, 569.0)mm
IPP:(-286.6, -220.6, 569.0)mm
cursor: (286.1,-222.4,1174.5)mm
ROI ID (sum):0
s2:(138,-1,151)vx=0.0 #
'v' key to hide values
's' key to show/hide voxels
Intensity (#) ▼
1.0
Right
0.3
0.0
alpha(%)
100
0
Post
0
1
Time (#) ▼
Actual Frame Duration: 1000.0 ms
W:0.7 L:0.7
Mag: x1.0
4.0 thk/0.0 sp
zip: 144 x 144 pi
DFOV: 5.8 x 5.8 dm
vx: 4.00mm x 4.00mm

- 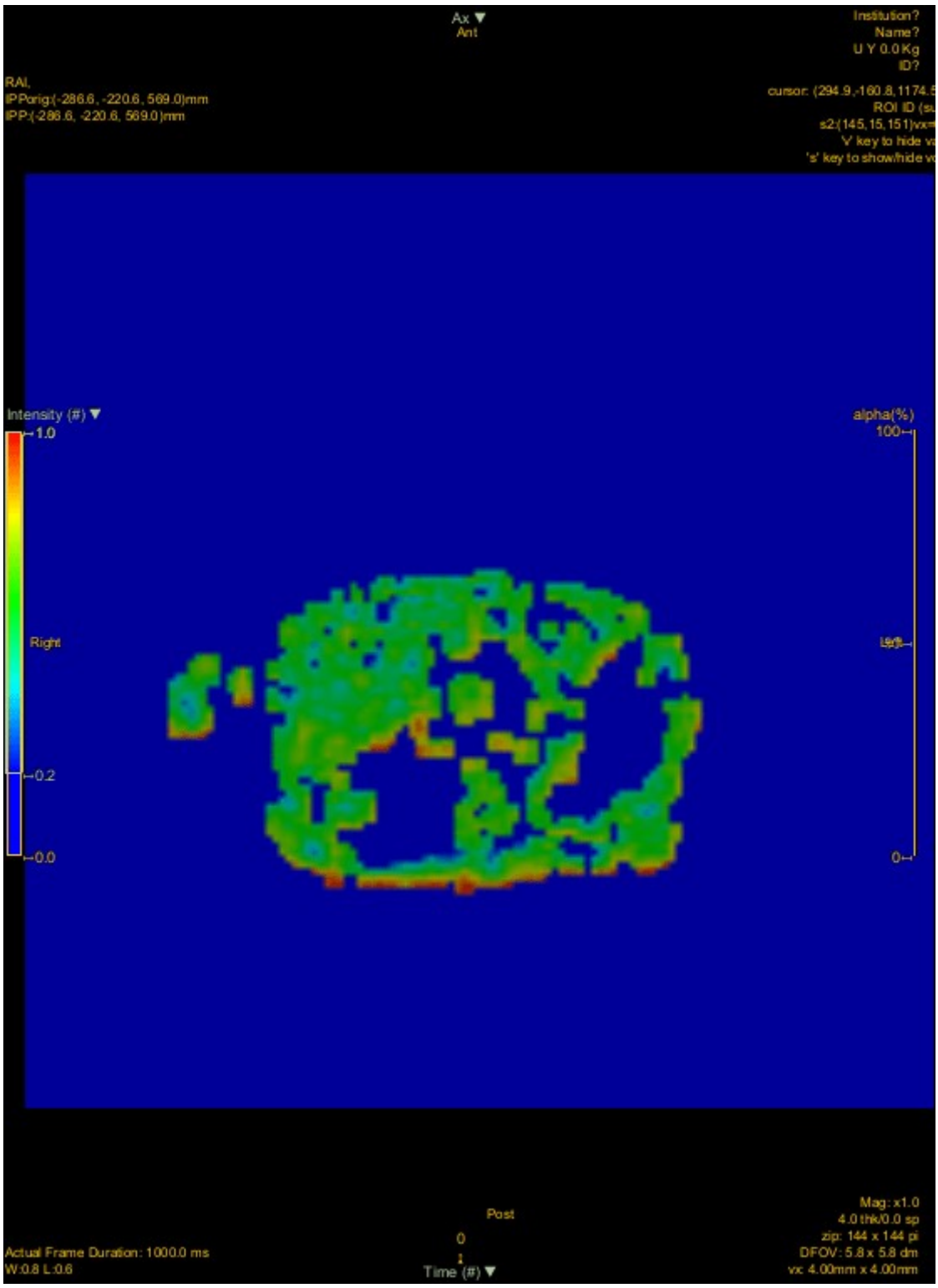
Ax ▼
Ant
Institution?
Name?
U Y 0.0 Kg
ID?
RAI,
IPPorig:(-286.6, -220.6, 569.0)mm
IPP:(-286.6, -220.6, 569.0)mm
Intensity (#) ▼
1.0
Right
0.2
0.0
alpha(%)
100
0
Post
0
1
Time (#) ▼
Actual Frame Duration: 1000.0 ms
W:0.8 L:0.6
Mag: x1.0
4.0 thk/0.0 sp
zip: 144 x 144 pi
DFOV: 5.8 x 5.8 dm
vc 4.00mm x 4.00mm

- 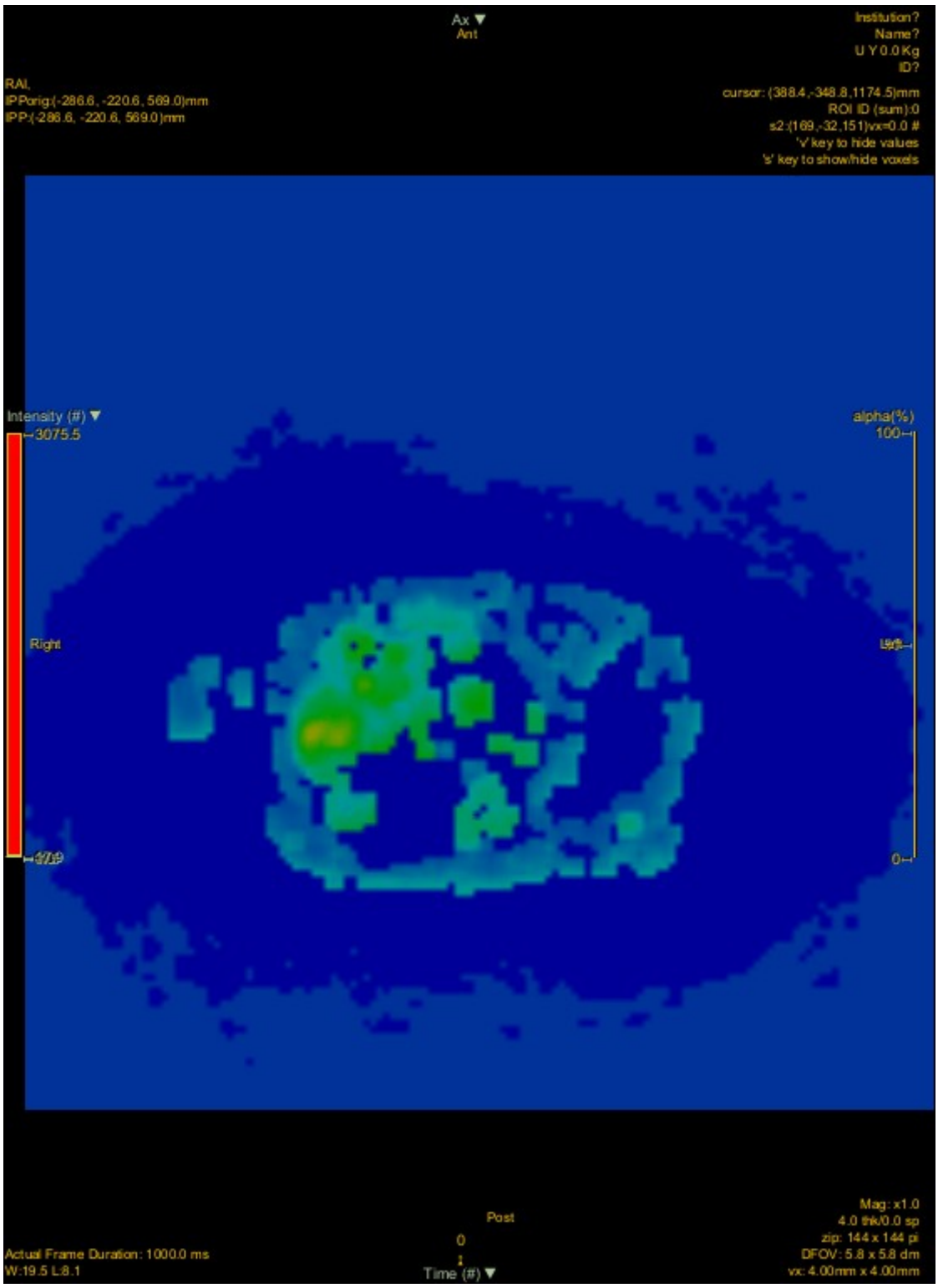
Ax ▼
Ant
Institution?
Name?
U Y 0.0 Kg
ID?
RAI,
IPPorig:(-286.6, -220.6, 569.0)mm
IPP:(-286.6, -220.6, 569.0)mm
cursor: (388.4,-348.8,1174.5)mm
ROI ID (sum):0
s2:(169,-32,151)vx=0.0 #
'v' key to hide values
's' key to show/hide voxels
Intensity (#) ▼
3075.5
Right
alpha(%)
100
0
Post
0
1
Time (#) ▼
Actual Frame Duration: 1000.0 ms
W:19.5 L:8.1
Mag: x1.0
4.0 thk/0.0 sp
zip: 144 x 144 pi
DFOV: 5.8 x 5.8 dm
vx: 4.00mm x 4.00mm

- 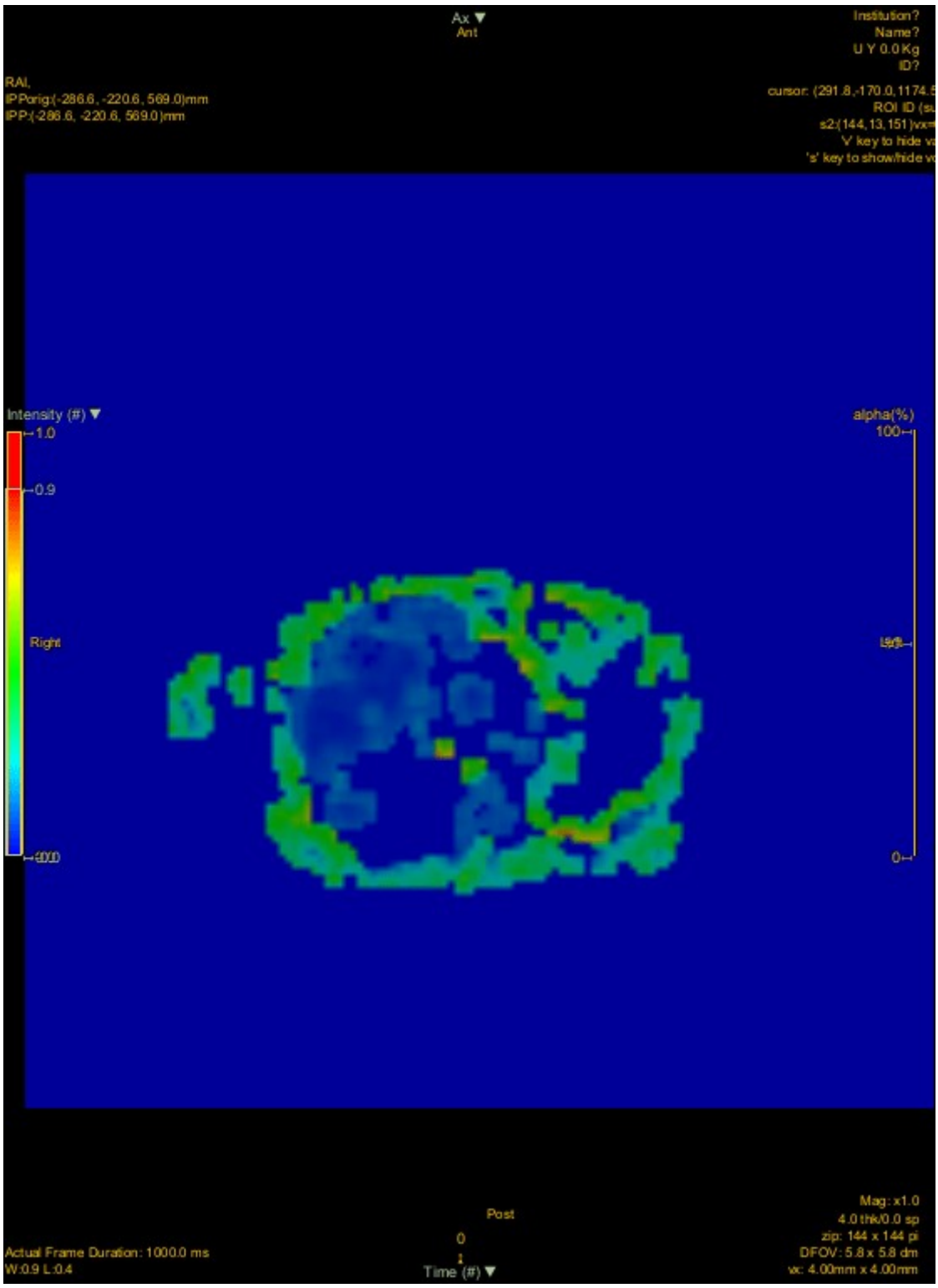

Le mappe della matrice GLCM degli indicatori di disordine e della correlazione mostrano elevato segnale, come anche molte della matrice GLRLM. In tutti i casi si ha netto incremento del rapporto segnale/fondo rispetto all'immagine PET nativa.

Lesione polmonare (destra) ed addensamenti a vetro smerigliato (sinistra):

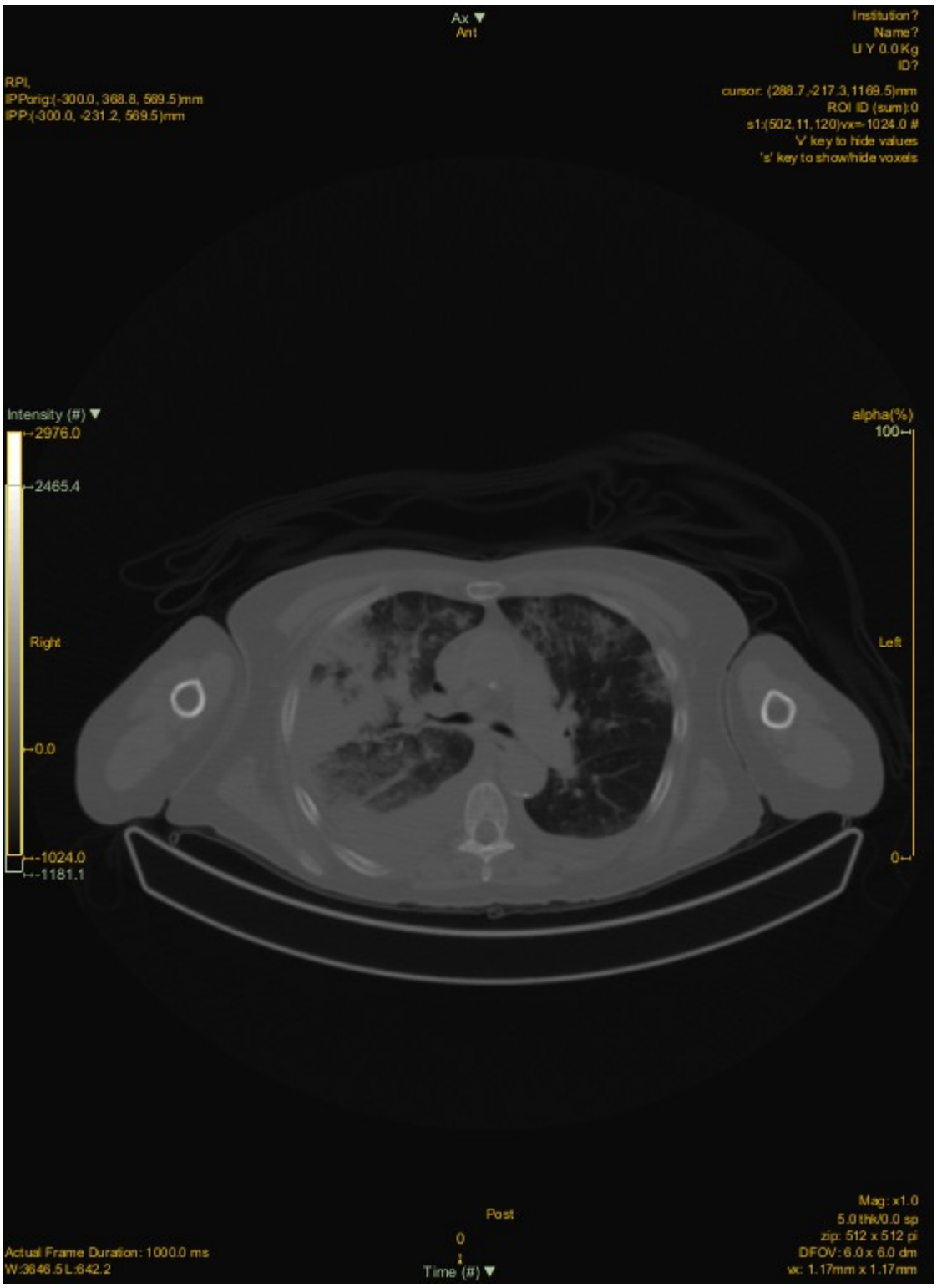
Ax ▼
Ant
Institution?
Name?
U Y 0.0 Kg
ID?
RPI,
IPPorig:(-300.0, 368.8, 569.5)mm
IPP:(-300.0, -231.2, 569.5)mm
cursor: (288.7,-217.3,1169.5)mm
ROI ID (sum):0
s1:(502,11,120)vx=-1024.0 #
'V' key to hide values
's' key to show/hide voxels
Intensity (#) ▼
2976.0
2465.4
Right
0.0
-1024.0
-1181.1
alpha(%)
100
Left
0
Post
0
Time (#) ▼
Actual Frame Duration: 1000.0 ms
W:3646.5 L:642.2
Mag: x1.0
5.0 thk/0.0 sp
zip: 512 x 512 pi
DFOV: 6.0 x 6.0 cm
vc: 1.17mm x 1.17mm

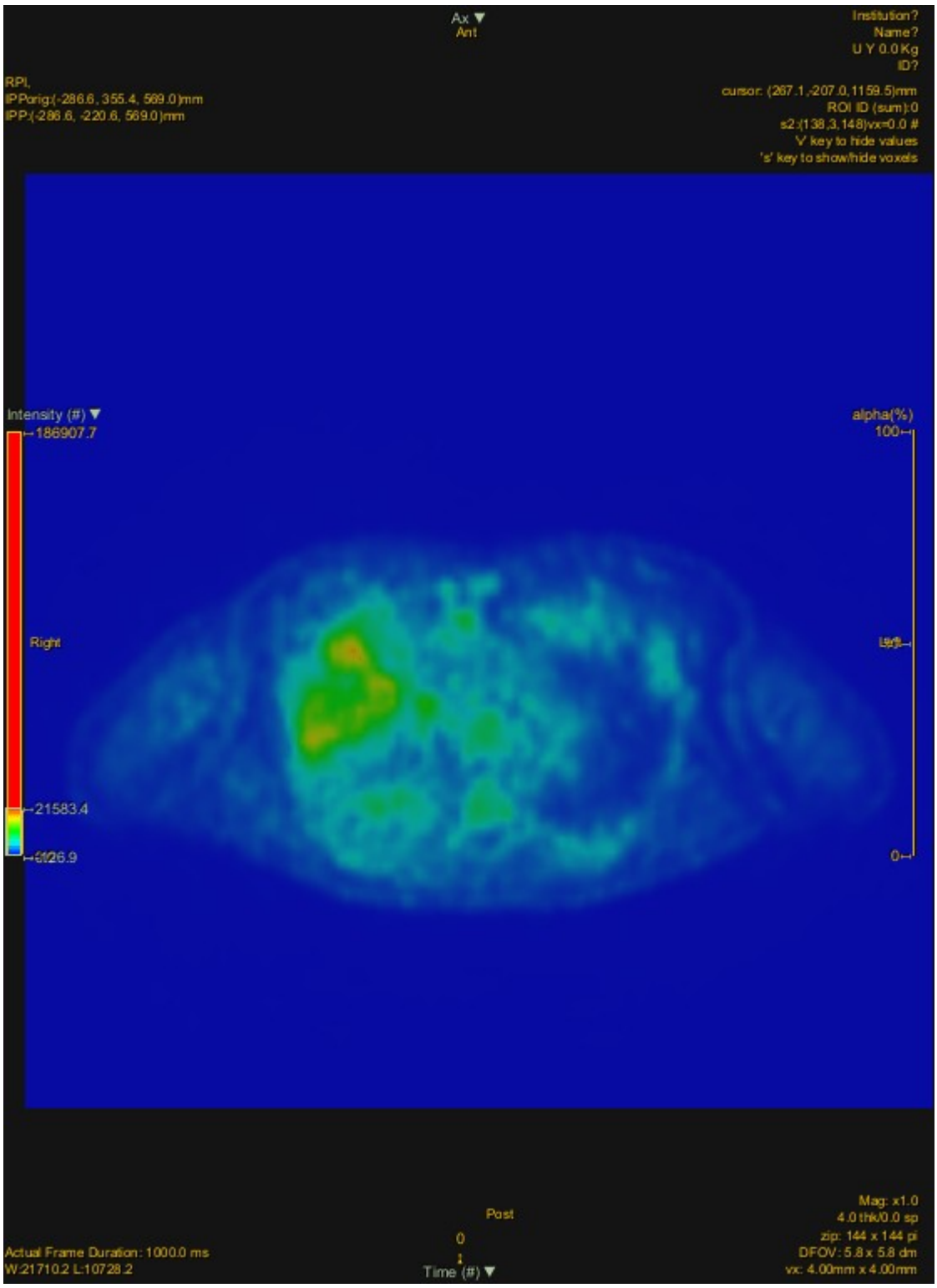
Ax ▼
Ant
Institution?
Name?
U Y 0.0 Kg
ID?
RPI,
IPPorig:(-286.6, 355.4, 569.0)mm
IPP:(-286.6, -220.6, 569.0)mm
cursor: (267.1,-207.0,1159.5)mm
ROI ID (sum):0
s2:(138,3,148)vx=0.0 #
'V' key to hide values
's' key to show/hide voxels
Intensity (#) ▼
186907.7
Right
21583.4
3926.9
alpha(%)
100
0
Post
0
Time (#) ▼
Actual Frame Duration: 1000.0 ms
W:21710.2 L:10728.2
Mag: x1.0
4.0 thk/0.0 sp
zip: 144 x 144 pi
DFOV: 5.8 x 5.8 cm
vx: 4.00mm x 4.00mm

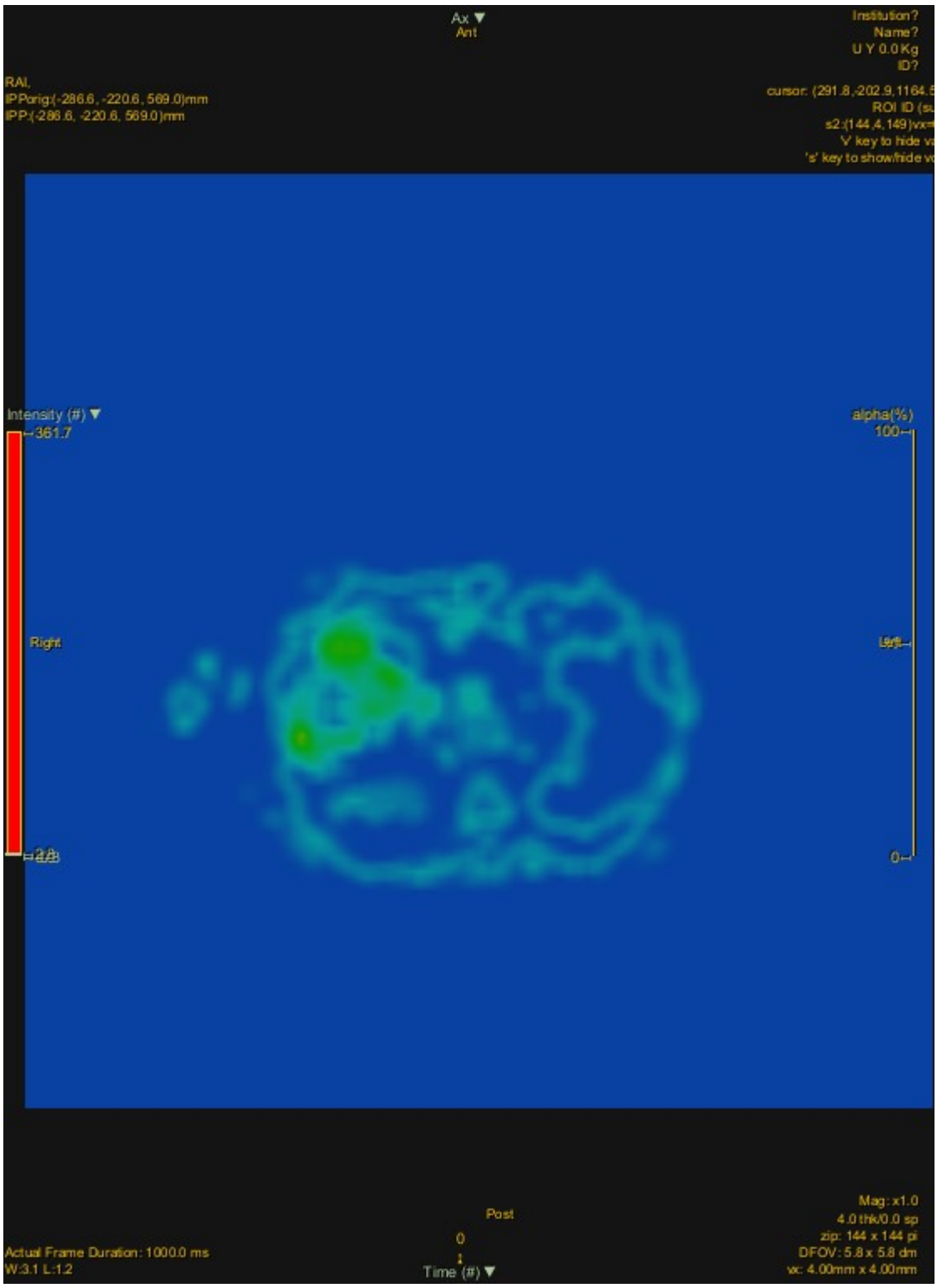
Ax ▼
Ant
Institution?
Name?
U Y 0.0 Kg
ID?
RAI,
IPPorig:(-286.6, -220.6, 569.0)mm
IPP:(-286.6, -220.6, 569.0)mm
Intensity (#) ▼
361.7
Right
alpha(%)
100
0
Post
0
Time (#) ▼
Actual Frame Duration: 1000.0 ms
W:3.1 L:1.2
Mag: x1.0
4.0 thk/0.0 sp
zip: 144 x 144 pi
DFOV: 5.8 x 5.8 cm
vc: 4.00mm x 4.00mm

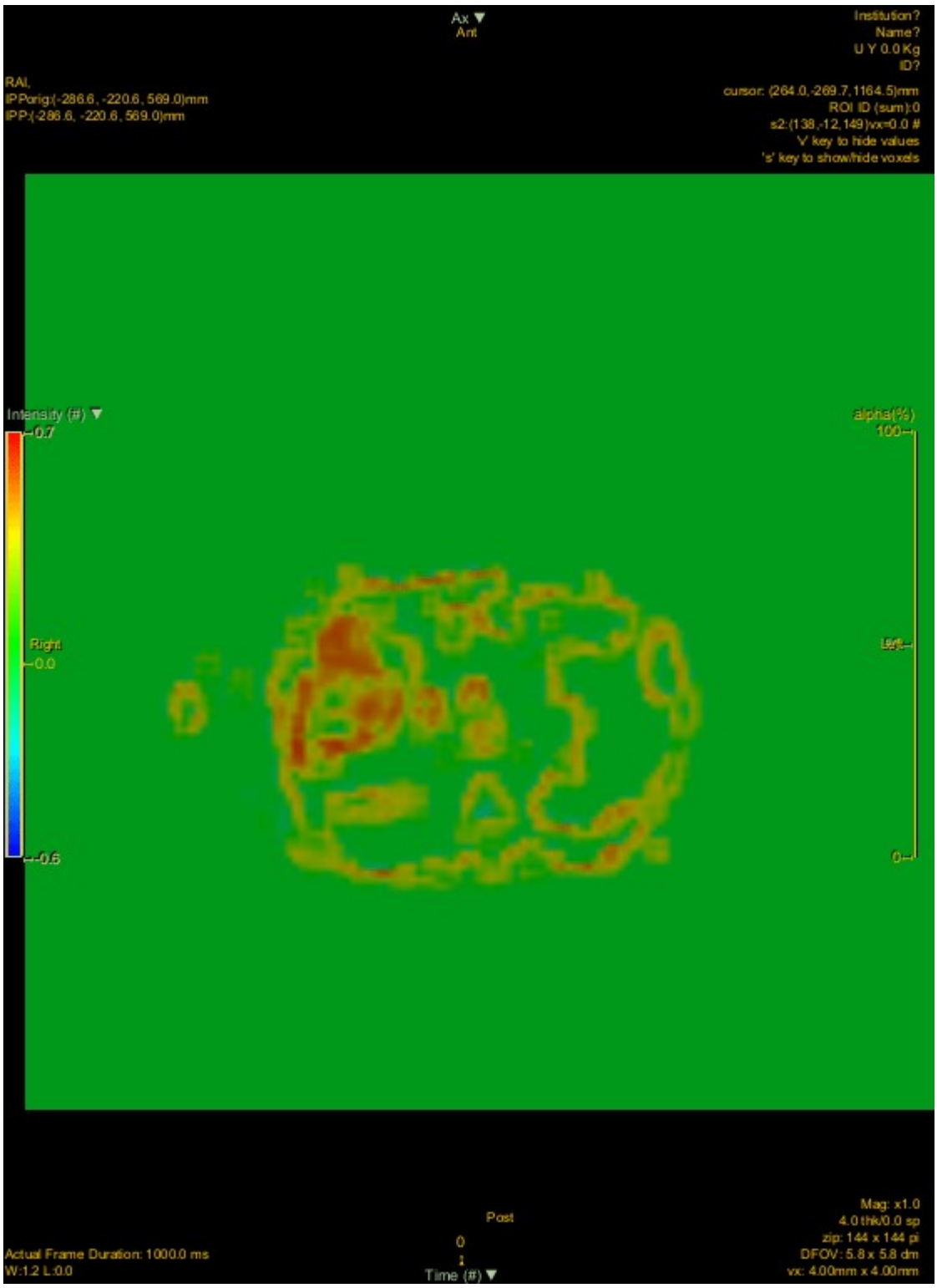
Ax ▼
Ant
Institution?
Name?
U Y 0.0 Kg
ID?
RAI,
IPPorig:(-286.6, -220.6, 569.0)mm
IPP:(-286.6, -220.6, 569.0)mm
cursor: (264.0,-269.7,1164.5)mm
ROI ID (sum):0
s2:(138,-12,149)vx=0.0 #
'v' key to hide values
's' key to show/hide voxels
Intensity (#) ▼
0.7
Right
0.0
0.6
alpha(%)
100
Left
0
Post
0
1
Time (#) ▼
Mag: x1.0
4.0 thk/0.0 sp
zip: 144 x 144 pi
DFOV: 5.8 x 5.8 cm
vx: 4.00mm x 4.00mm
Actual Frame Duration: 1000.0 ms
W:1.2 L:0.0

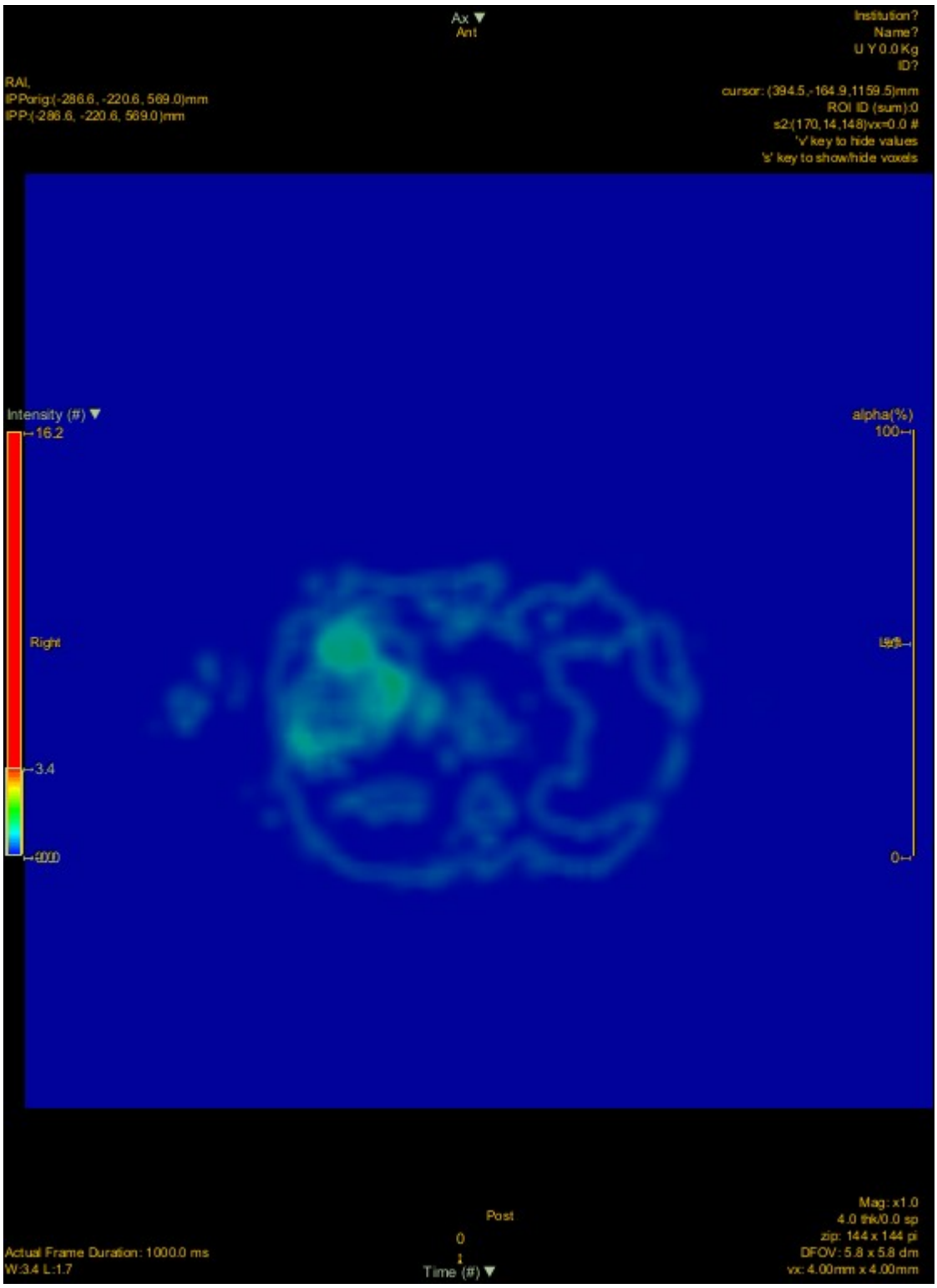
Ax ▼
Ant
Institution?
Name?
U Y 0.0 Kg
ID?
RAI,
IPPorig:(-286.6, -220.6, 569.0)mm
IPP:(-286.6, -220.6, 569.0)mm
cursor: (394.5,-164.9,1159.5)mm
ROI ID (sum):0
s2:(170,14,148)vx=0.0 #
'v' key to hide values
's' key to show/hide voxels
Intensity (#) ▼
16.2
Right
3.4
alpha(%)
100
0
Post
0
1
Time (#) ▼
Actual Frame Duration: 1000.0 ms
W:3.4 L:1.7
Mag: x1.0
4.0 thk/0.0 sp
zip: 144 x 144 pi
DFOV: 5.8 x 5.8 cm
vx: 4.00mm x 4.00mm

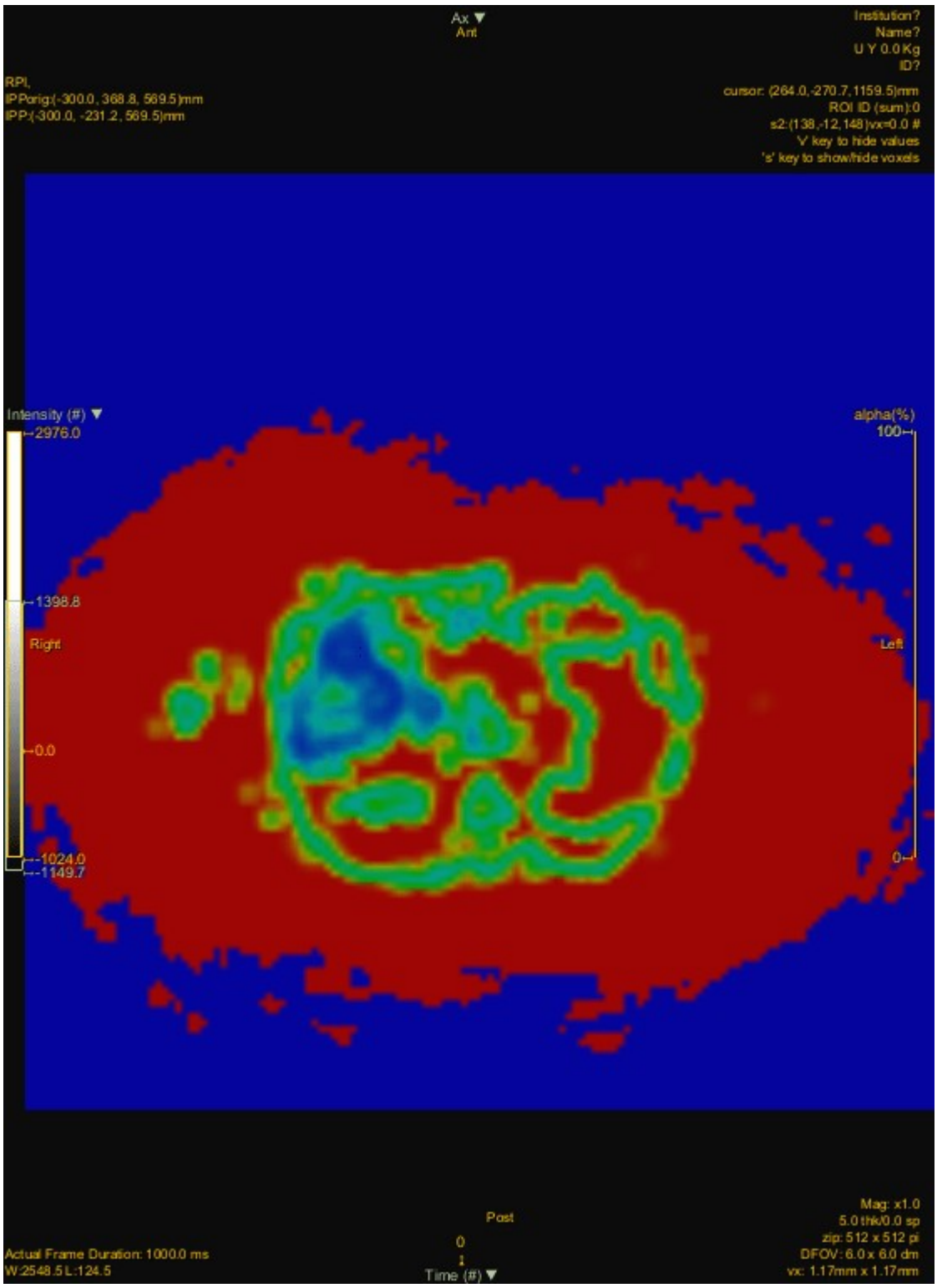
Ax ▼
Ant
Institution?
Name?
U Y 0.0 Kg
ID?
RPI,
IPPorig:(-300.0, 368.8, 569.5)mm
IPP:(-300.0, -231.2, 569.5)mm
cursor: (264.0,-270.7,1159.5)mm
ROI ID (sum):0
s2:(138,-12,148)vx=0.0 #
'v' key to hide values
's' key to show/hide voxels
Intensity (#) ▼
2976.0
1398.8
Right
0.0
-1024.0
-1149.7
alpha(%)
100
Left
0
Post
0
1
Time (#) ▼
Actual Frame Duration: 1000.0 ms
W:2548.5 L:124.5
Mag: x1.0
5.0 thk/0.0 sp
zip: 512 x 512 pi
DFOV: 6.0 x 6.0 dm
vx: 1.17mm x 1.17mm

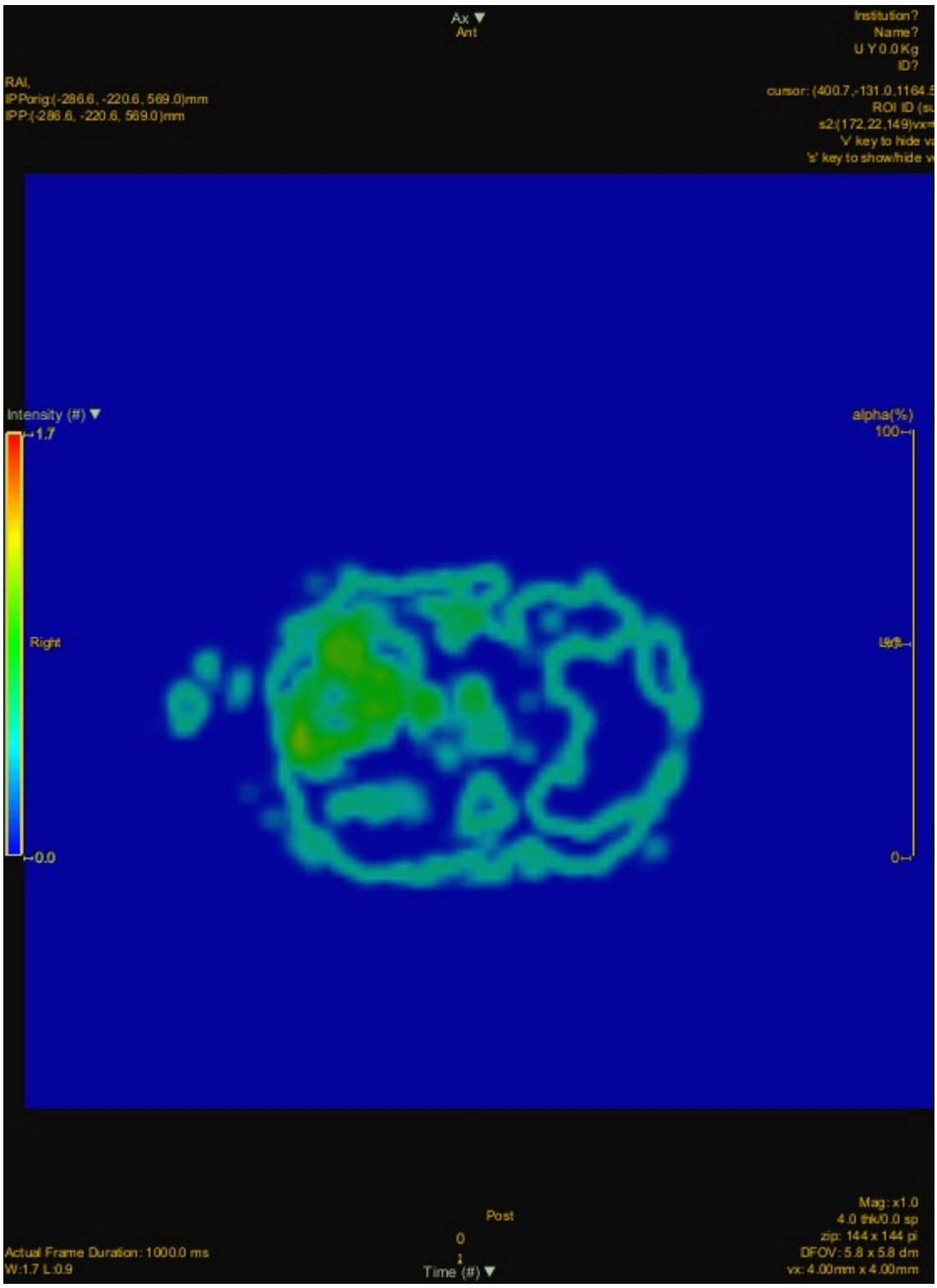
Ax ▼
Ant
Institution?
Name?
U Y 0.0 Kg
ID?
RAI,
IPPorig:(-286.6, -220.6, 569.0)mm
IPP:(-286.6, -220.6, 569.0)mm
Intensity (#) ▼
1.7
Right
0.0
alpha(%)
100
0
Post
0
Time (#) ▼
Actual Frame Duration: 1000.0 ms
W:1.7 L:0.9
Mag: x1.0
4.0 thk/0.0 sp
zip: 144 x 144 pi
DFOV: 5.8 x 5.8 dm
vx: 4.00mm x 4.00mm


Ax ▼
Ant
Institution?
Name?
U Y 0.0 Kg
ID?
RAI,
IPPorig:(-286.6, -220.6, 569.0)mm
IPP:(-286.6, -220.6, 569.0)mm
cursor: (264.0,-230.7,1164.5)mm
ROI ID (sum):0
s2:(138,-3,149)vx=0.0 #
'v' key to hide values
's' key to show/hide voxels
Intensity (#) ▼
1.0
0.1
0.0
Right
alpha(%)
100
0
Post
0
1
Time (#) ▼
Actual Frame Duration: 1000.0 ms
W:0.9 L:0.6
Mag: x1.0
4.0 thk/0.0 sp
zip: 144 x 144 pi
DFOV: 5.8 x 5.8 cm
vx: 4.00mm x 4.00mm

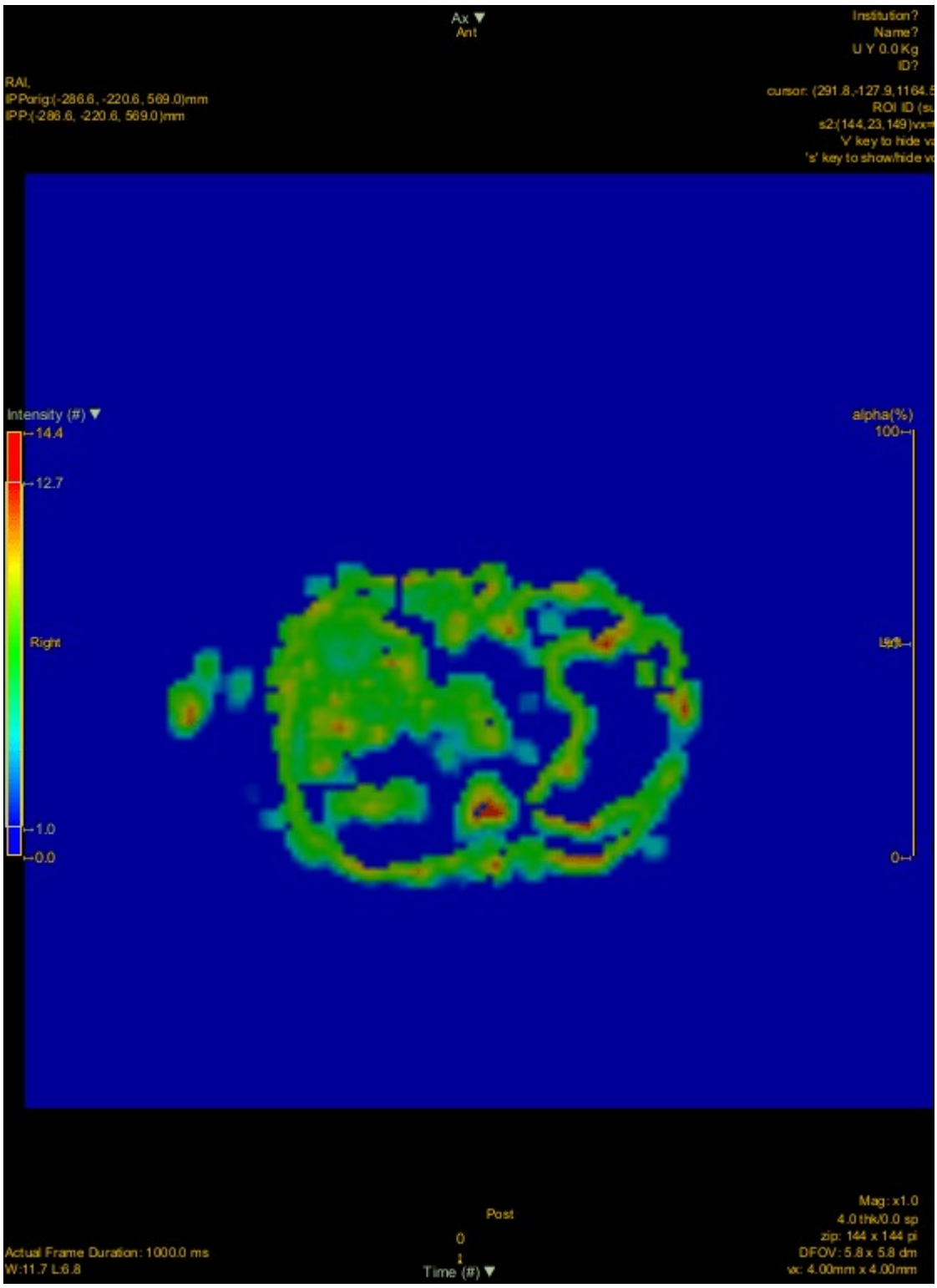
Ax ▼
Ant
Institution?
Name?
U Y 0.0 Kg
ID?
RAI,
IPPorig:(-286.6, -220.6, 569.0)mm
IPP:(-286.6, -220.6, 569.0)mm
Intensity (#) ▼
14.4
12.7
Right
1.0
0.0
alpha(%)
100
0
Post
0
Time (#) ▼
Actual Frame Duration: 1000.0 ms
W:11.7 L:6.8
Mag: x1.0
4.0 thk/0.0 sp
zip: 144 x 144 pi
DFOV: 5.8 x 5.8 cm
vc: 4.00mm x 4.00mm

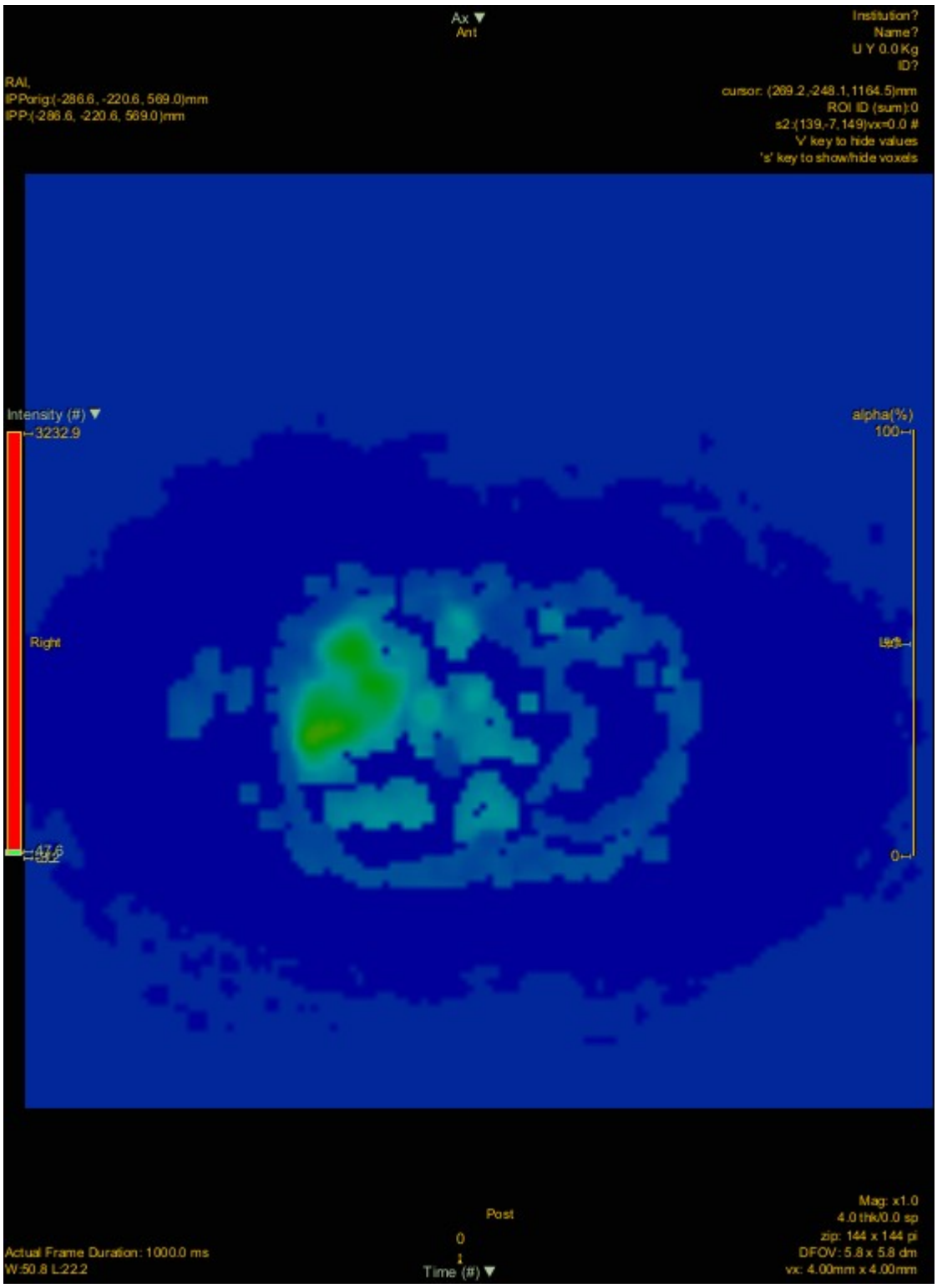
Ax ▼
Ant
Institution?
Name?
U Y 0.0 Kg
ID?
RAI,
IPPorig:(-286.6, -220.6, 569.0)mm
IPP:(-286.6, -220.6, 569.0)mm
cursor: (269.2,-248.1,1164.5)mm
ROI ID (sum):0
s2:(139,-7,149)vx=0.0 #
'V' key to hide values
's' key to show/hide voxels
Intensity (#) ▼
3232.9
Right
alpha(%)
100
0
Post
0
Time (#) ▼
Actual Frame Duration: 1000.0 ms
W:50.8 L:22.2
Mag: x1.0
4.0 thk/0.0 sp
zip: 144 x 144 pi
DFOV: 5.8 x 5.8 dm
vx: 4.00mm x 4.00mm

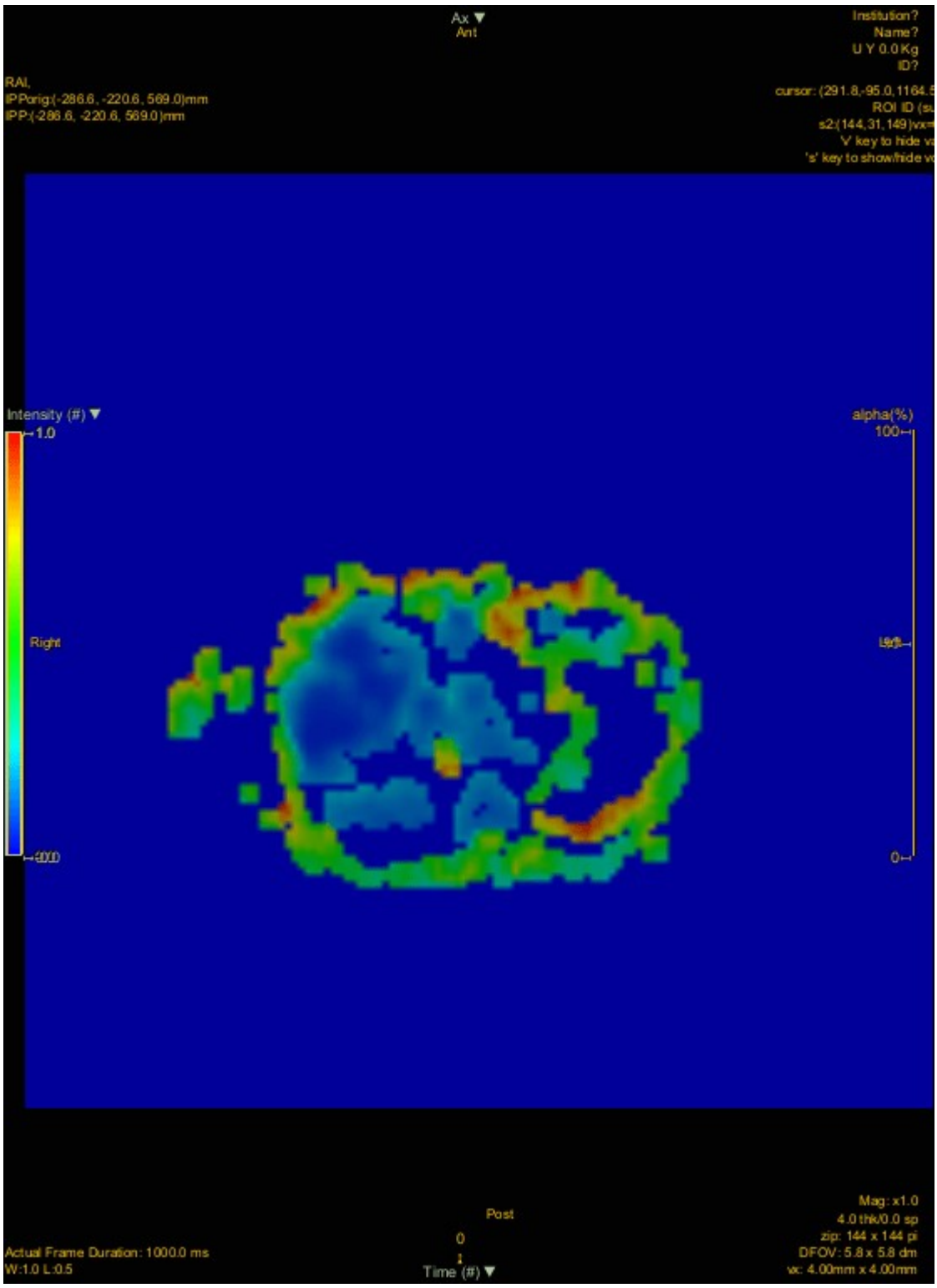
Ax ▼
Ant
Institution?
Name?
U Y 0.0 Kg
ID?
RAI,
IPPorig:(-286.6, -220.6, 569.0)mm
IPP:(-286.6, -220.6, 569.0)mm
Intensity (#) ▼
1.0
Right
alpha(%)
100
0
Post
0
Time (#) ▼
Actual Frame Duration: 1000.0 ms
W:1.0 L:0.5
Mag: x1.0
4.0 thk/0.0 sp
zip: 144 x 144 pi
DFOV: 5.8 x 5.8 cm
vc: 4.00mm x 4.00mm

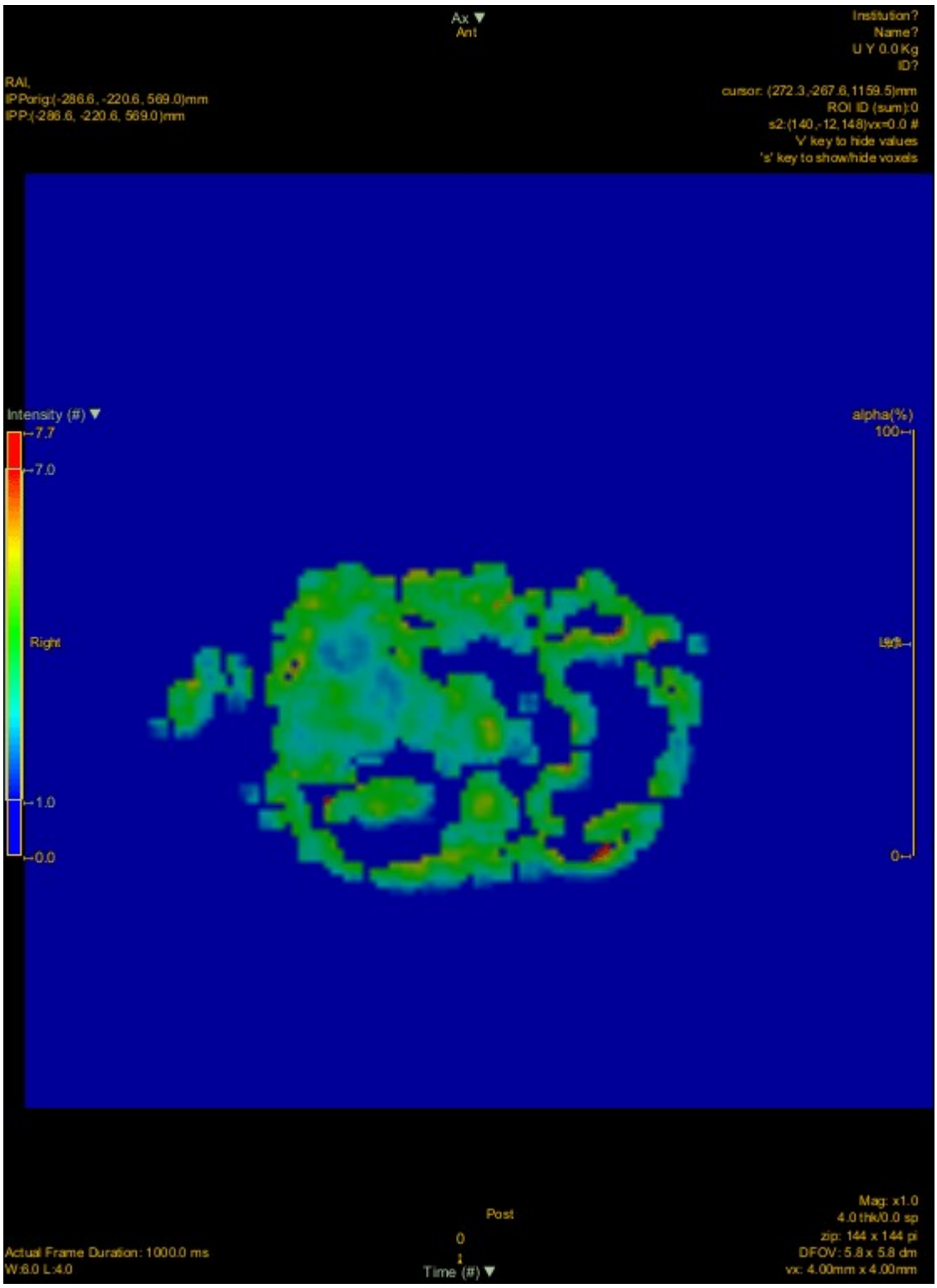
Ax ▼
Ant
Institution?
Name?
U Y 0.0 Kg
ID?
RAI,
IPPorig:(-286.6, -220.6, 569.0)mm
IPP:(-286.6, -220.6, 569.0)mm
cursor: (272.3,-267.6,1159.5)mm
ROI ID (sum):0
s2:(140,-12,148)vx=0.0 #
'V' key to hide values
's' key to show/hide voxels
Intensity (#) ▼
7.7
7.0
Right
1.0
0.0
alpha(%)
100
Left
0
Post
0
Time (#) ▼
Actual Frame Duration: 1000.0 ms
W:6.0 L:4.0
Mag: x1.0
4.0 thk/0.0 sp
zip: 144 x 144 pi
DFOV: 5.8 x 5.8 cm
vx: 4.00mm x 4.00mm

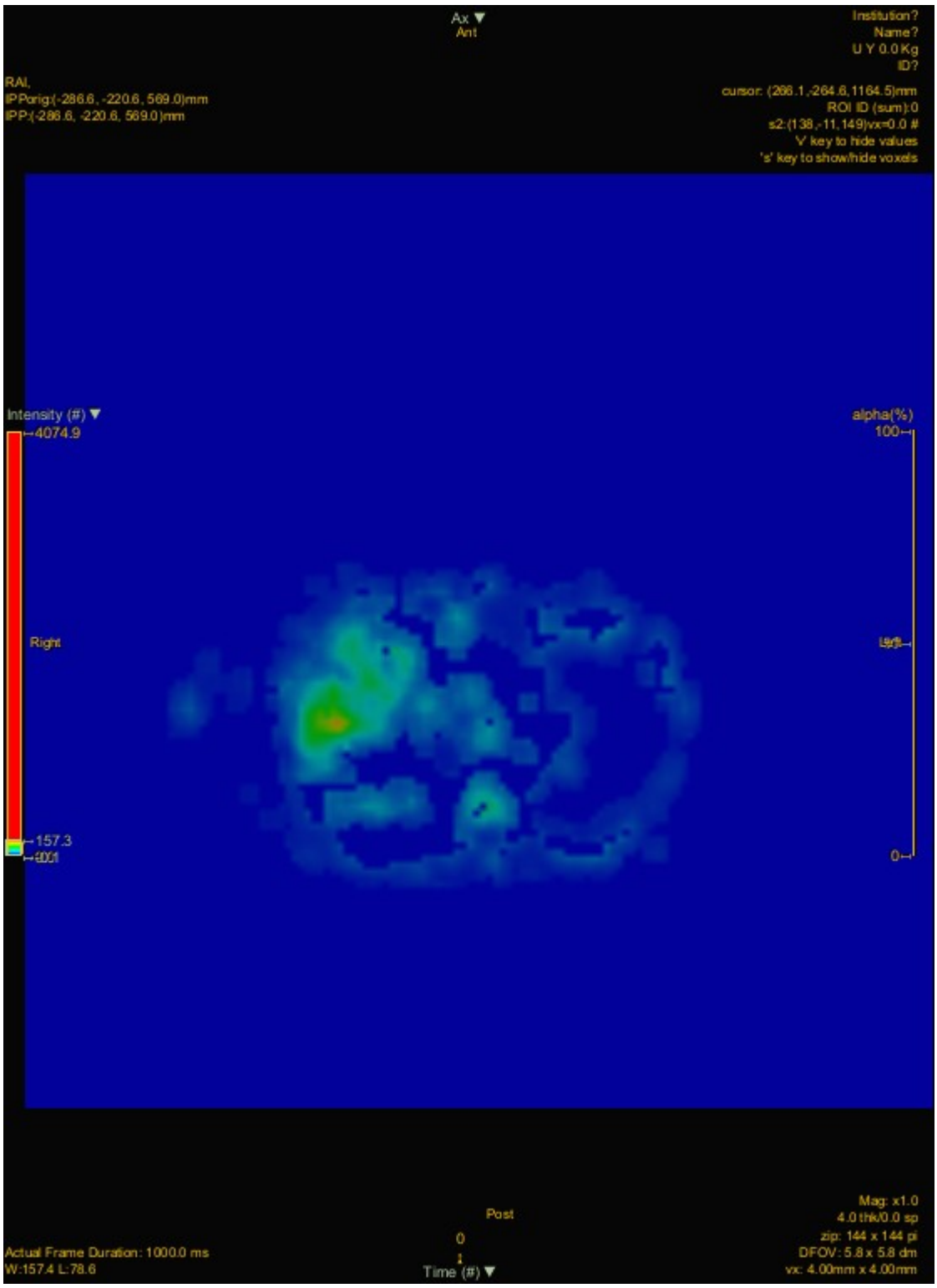
Ax ▼
Ant
Institution?
Name?
U Y 0.0 Kg
ID?
RAI,
IPPorig:(-286.6, -220.6, 569.0)mm
IPP:(-286.6, -220.6, 569.0)mm
cursor: (266.1,-264.6,1164.5)mm
ROI ID (sum):0
s2:(138,-11,149)vx=0.0 #
'V' key to hide values
's' key to show/hide voxels
Intensity (#) ▼
4074.9
alpha(%)
100
Right
157.3
0
Post
0
Time (#) ▼
Actual Frame Duration: 1000.0 ms
W:157.4 L:78.6
Mag: x1.0
4.0 thk/0.0 sp
zip: 144 x 144 pi
DFOV: 5.8 x 5.8 cm
vx: 4.00mm x 4.00mm

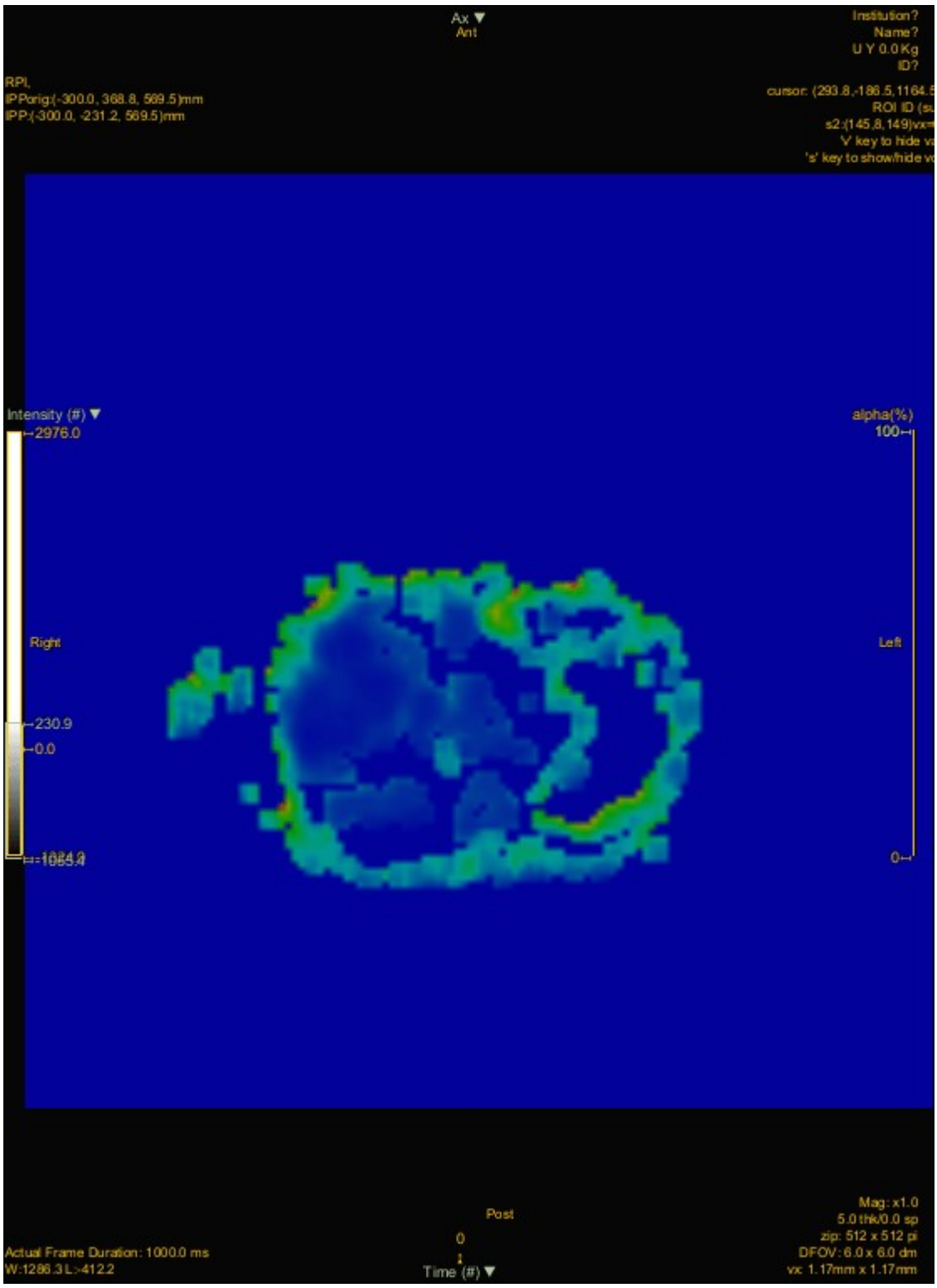
Ax ▼
Ant
Institution?
Name?
U Y 0.0 Kg
ID?
RPI,
IPPorig:(-300.0, 368.8, 569.5)mm
IPP:(-300.0, -231.2, 569.5)mm
Intensity (#) ▼
2976.0
Right
230.9
0.0
alpha(%)
100
Left
0
Post
0
1
Time (#) ▼
Actual Frame Duration: 1000.0 ms
W:1286.3 L:412.2
Mag: x1.0
5.0 thk/0.0 sp
zip: 512 x 512 pi
DFOV: 6.0 x 6.0 cm
vx: 1.17mm x 1.17mm

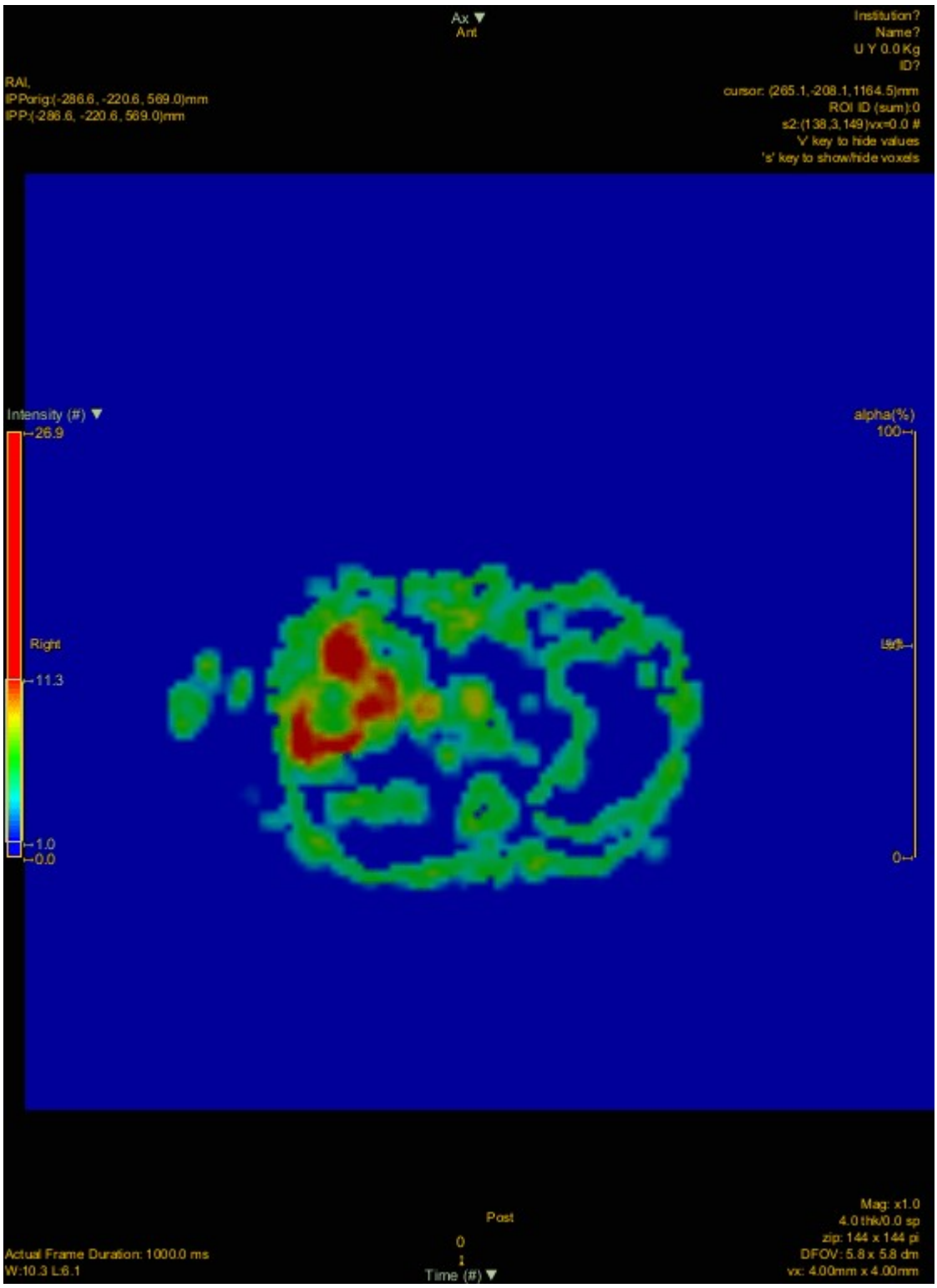
Ax ▼
Ant
Institution?
Name?
U Y 0.0 Kg
ID?
RAI,
IPPorig:(-286.6, -220.6, 569.0)mm
IPP:(-286.6, -220.6, 569.0)mm
cursor: (265.1,-208.1,1164.5)mm
ROI ID (sum):0
s2:(138,3,149)vx=0.0 #
'v' key to hide values
's' key to show/hide voxels
Intensity (#) ▼
26.9
Right
11.3
1.0
0.0
alpha(%)
100
0
Post
0
1
Time (#) ▼
Actual Frame Duration: 1000.0 ms
W:10.3 L:6.1
Mag: x1.0
4.0 thk/0.0 sp
zip: 144 x 144 pi
DFOV: 5.8 x 5.8 cm
vx: 4.00mm x 4.00mm

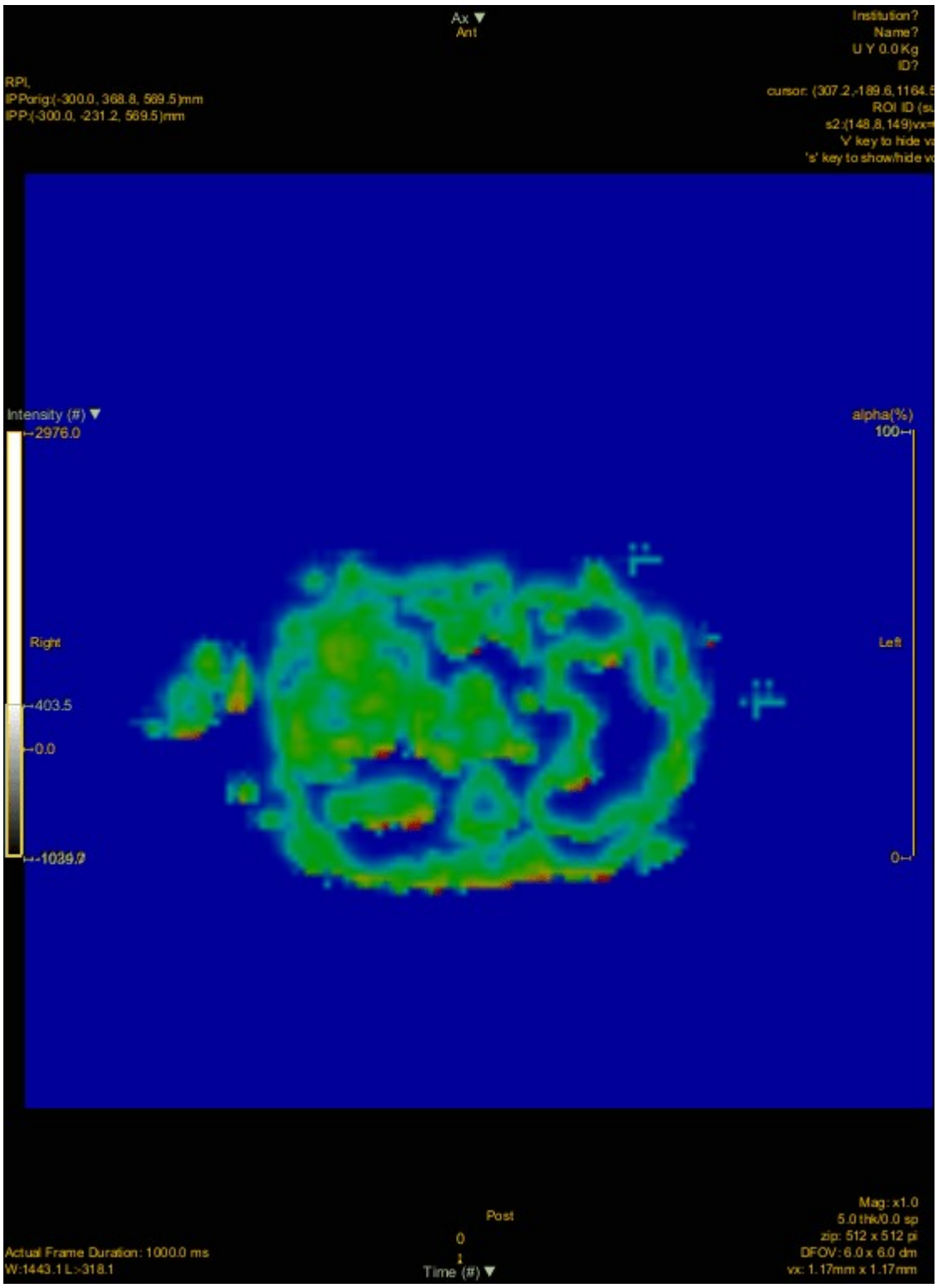
Ax ▼
Ant
Institution?
Name?
U Y 0.0 Kg
ID?
RPI,
IPPorig:(-300.0, 368.8, 569.5)mm
IPP:(-300.0, -231.2, 569.5)mm
Intensity (#) ▼
2976.0
Right
403.5
0.0
1039.0
alpha(%)
100
Left
0
Post
0
1
Time (#) ▼
Actual Frame Duration: 1000.0 ms
W:1443.1 L:318.1
Mag: x1.0
5.0 thk/0.0 sp
zip: 512 x 512 pi
DFOV: 6.0 x 6.0 cm
vx: 1.17mm x 1.17mm

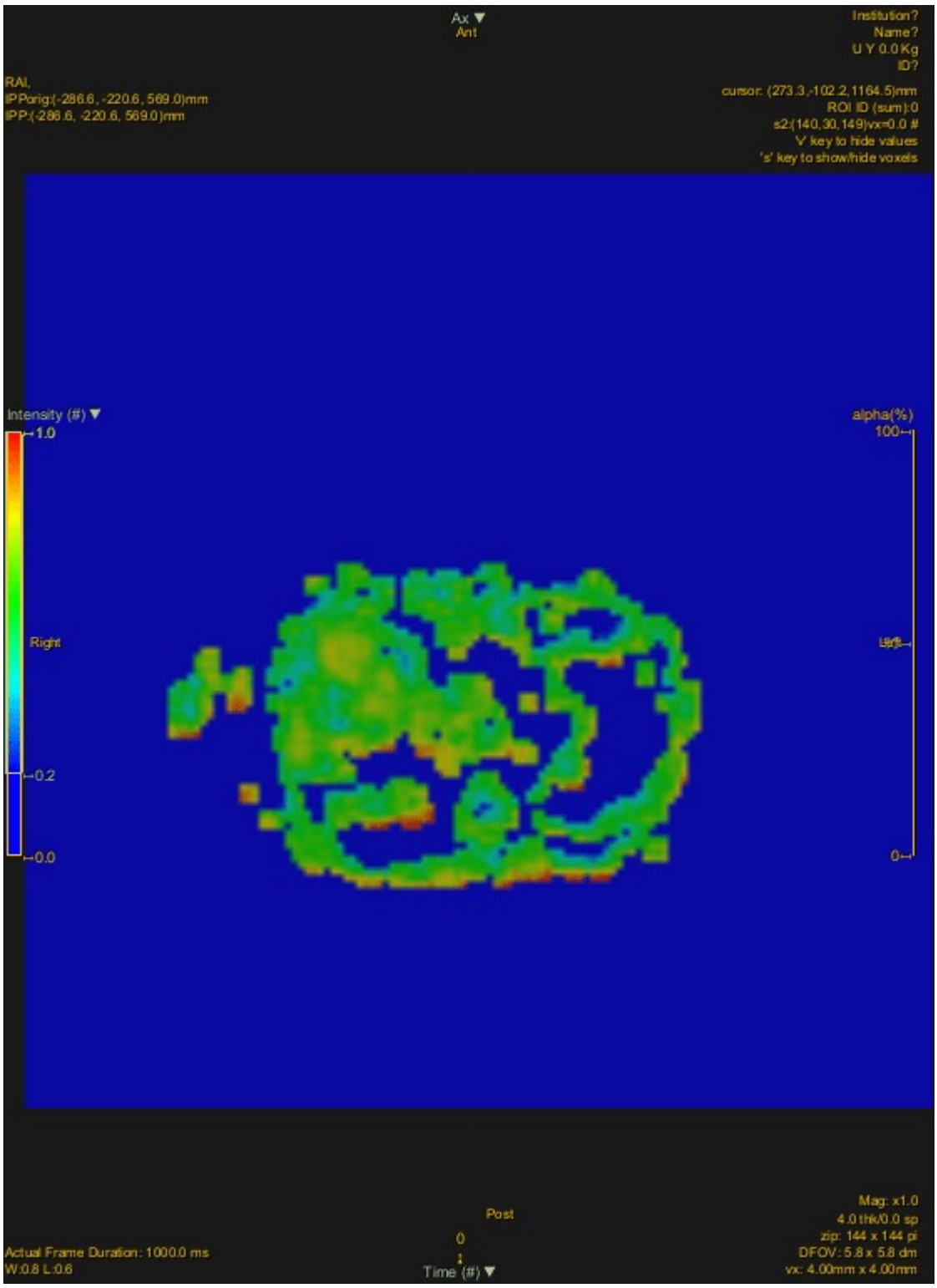
Ax ▼
Ant
Institution?
Name?
U Y 0.0 Kg
ID?
RAI,
IPPorig:(-286.6, -220.6, 569.0)mm
IPP:(-286.6, -220.6, 569.0)mm
cursor: (273.3,-102.2,1164.5)mm
ROI ID (sum):0
s2:(140,30,149)vx=0.0 #
'V' key to hide values
's' key to show/hide voxels
Intensity (#) ▼
1.0
Right
0.2
0.0
alpha(%)
100
Left
0
Post
0
Time (#) ▼
Actual Frame Duration: 1000.0 ms
W:0.8 L:0.6
Mag: x1.0
4.0 thk/0.0 sp
zip: 144 x 144 pi
DFOV: 5.8 x 5.8 cm
vx: 4.00mm x 4.00mm

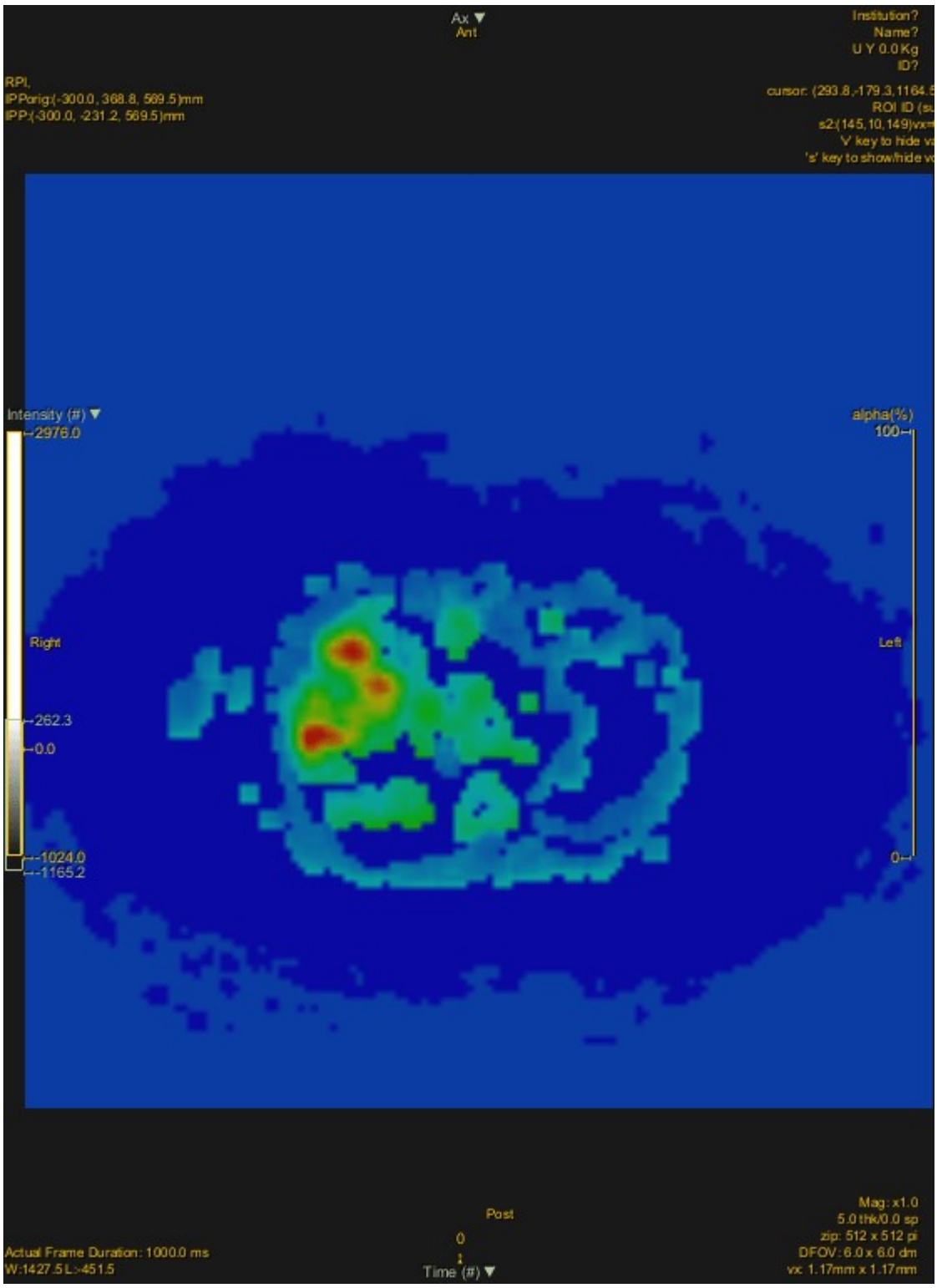
Ax ▼
Ant
Institution?
Name?
U Y 0.0 Kg
ID?
RPI,
IPPorig:(-300.0, 368.8, 569.5)mm
IPP:(-300.0, -231.2, 569.5)mm
Intensity (#) ▼
2976.0
Right
262.3
0.0
-1024.0
-1165.2
alpha(%)
100
Left
0
Post
0
Time (#) ▼
Actual Frame Duration: 1000.0 ms
W:1427.5 L:451.5
Mag: x1.0
5.0 thk/0.0 sp
zip: 512 x 512 pi
DFOV: 6.0 x 6.0 cm
vx: 1.17mm x 1.17mm

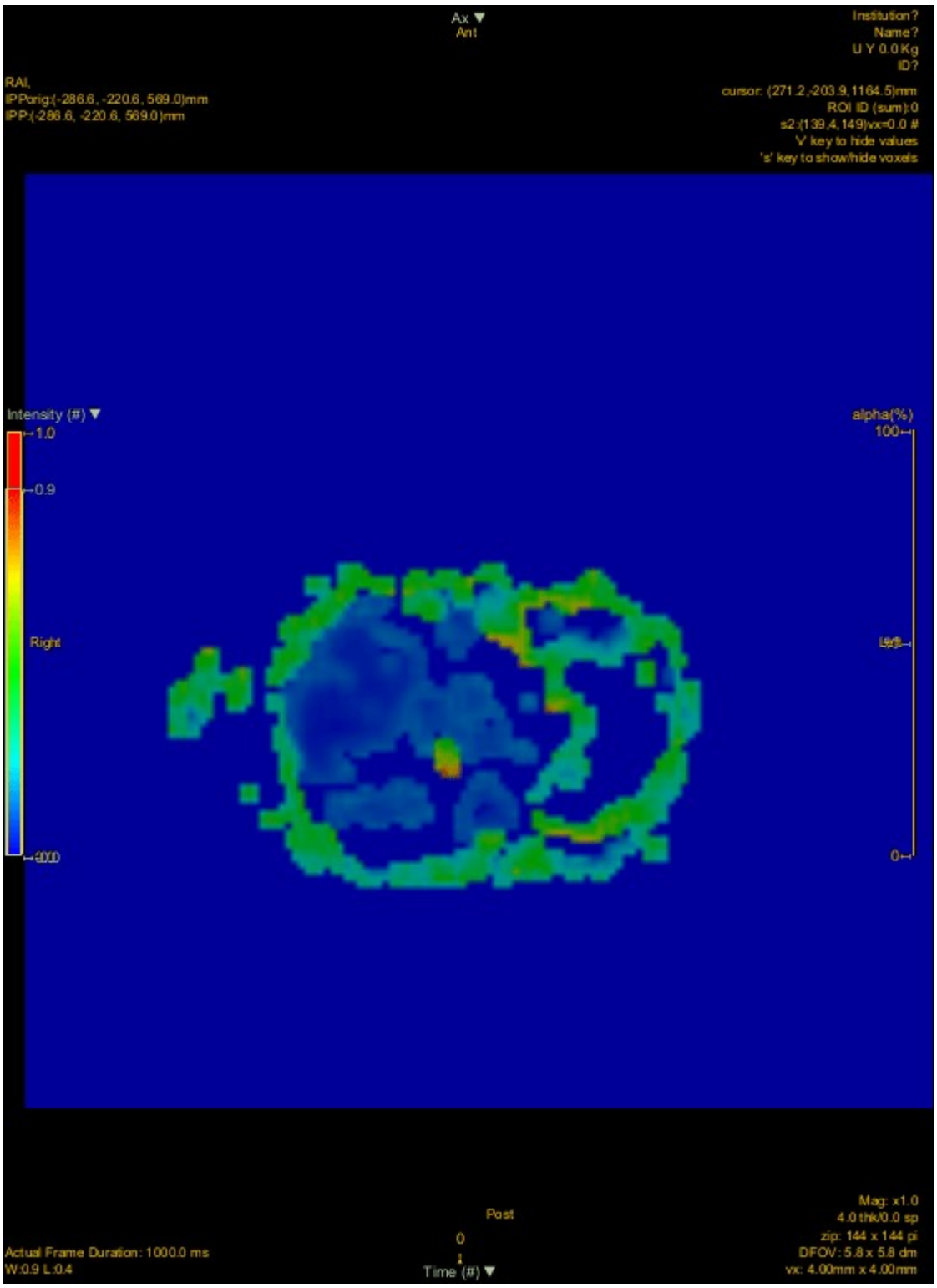

Il comportamento alle mappe dei due tipi di lesioni è molto differente. Le lesioni a vetro smerigliato tendono ad avere segnale nullo o basso a tutti gli indicatori. Anche il comportamento agli indicatori della matrice GLRLM è caratteristico fra le due tipologie di lesioni. (possibilità di diagnosi differenziale fra flogosi e malattia neoplastica?)

Uptake (para)fisiologico/artropatico a livello del rachide

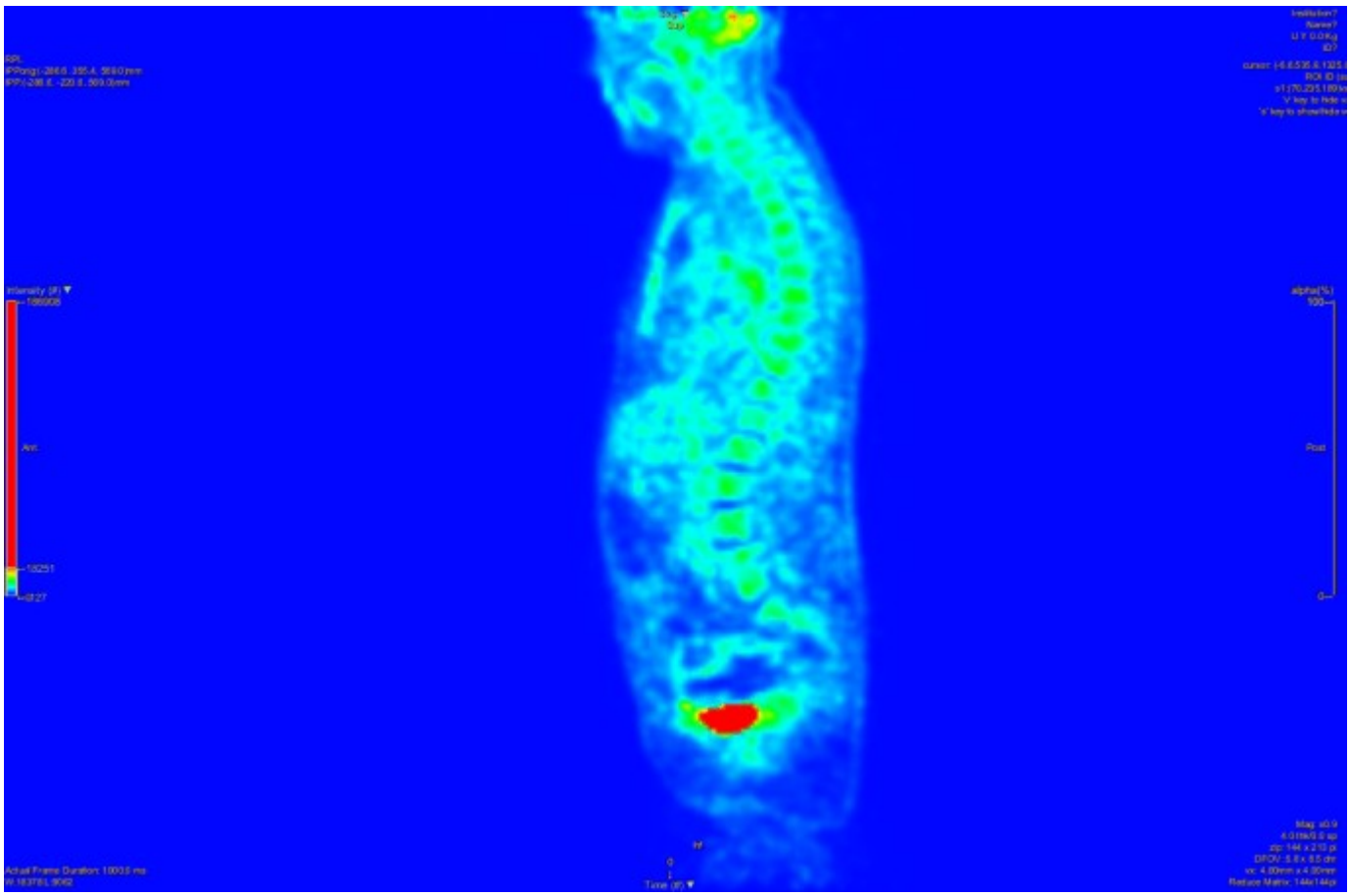



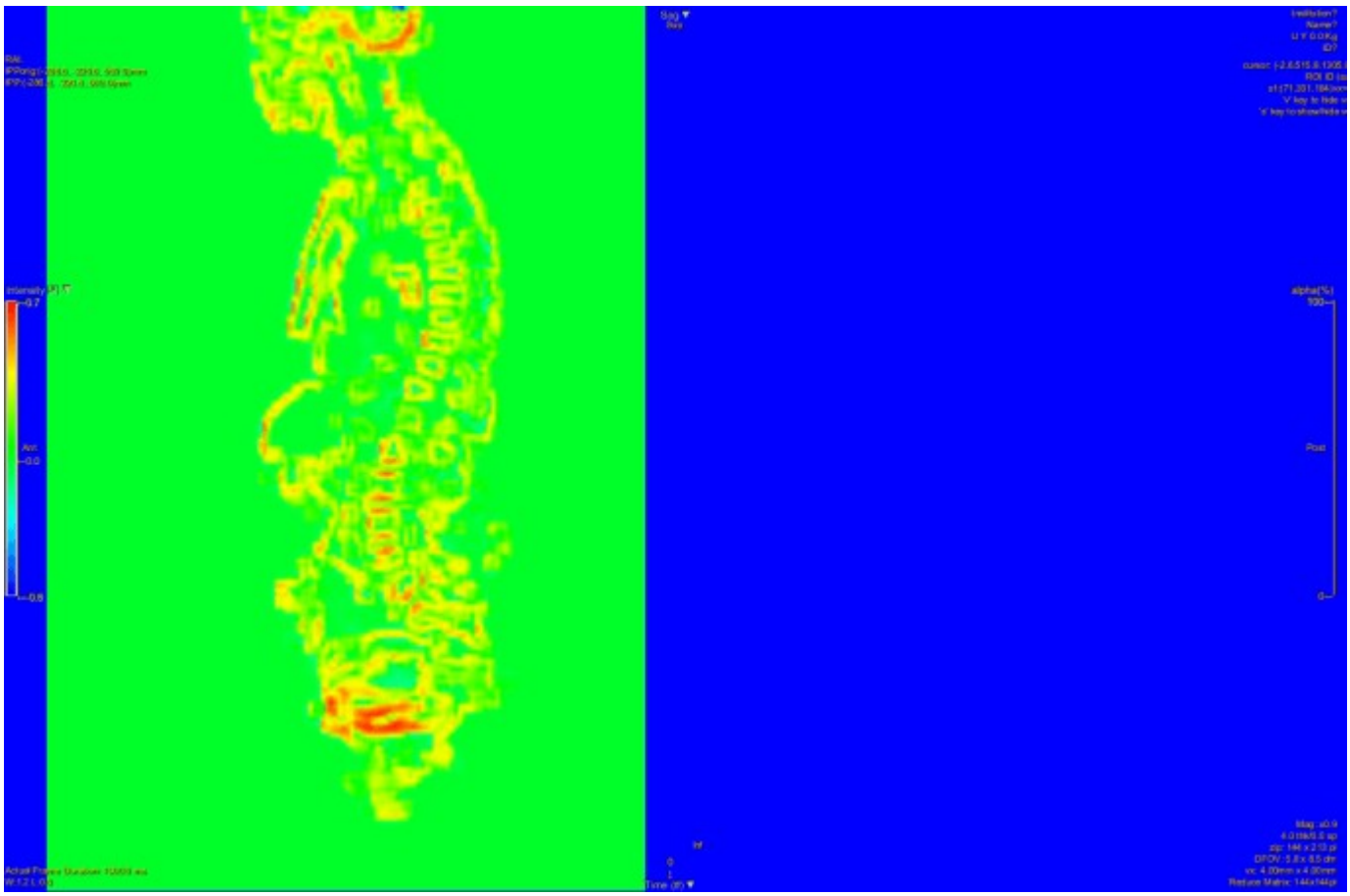

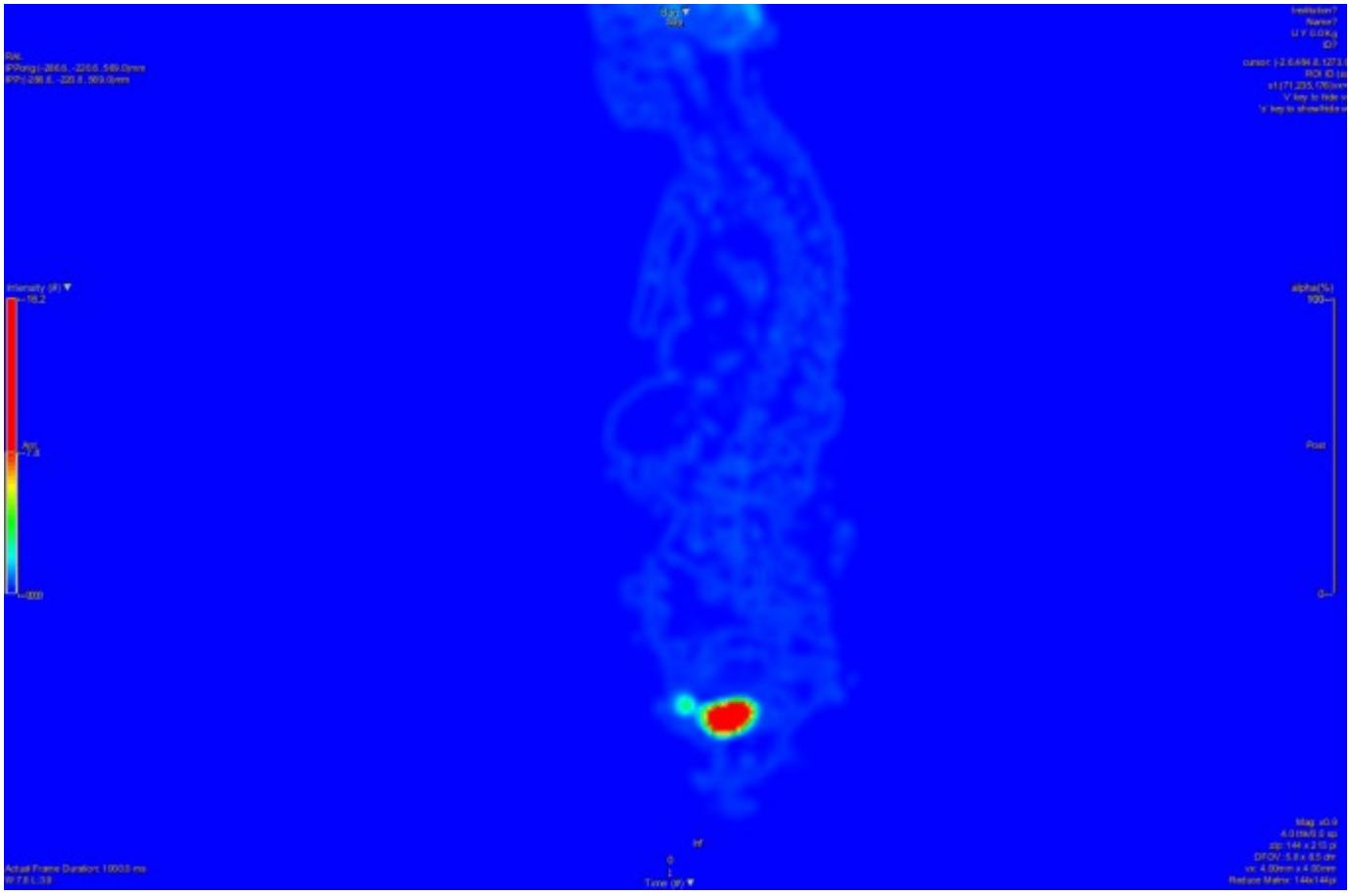



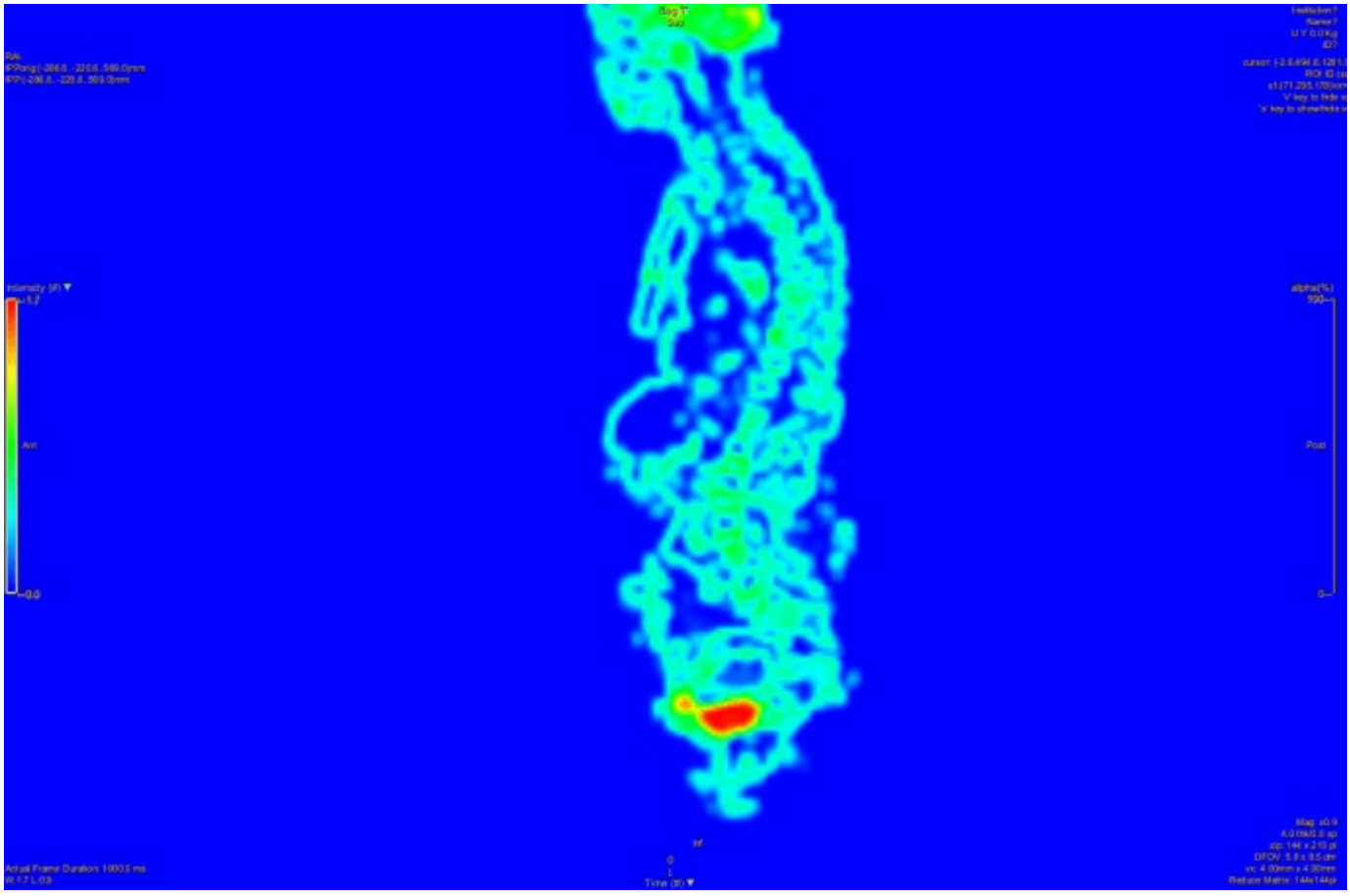

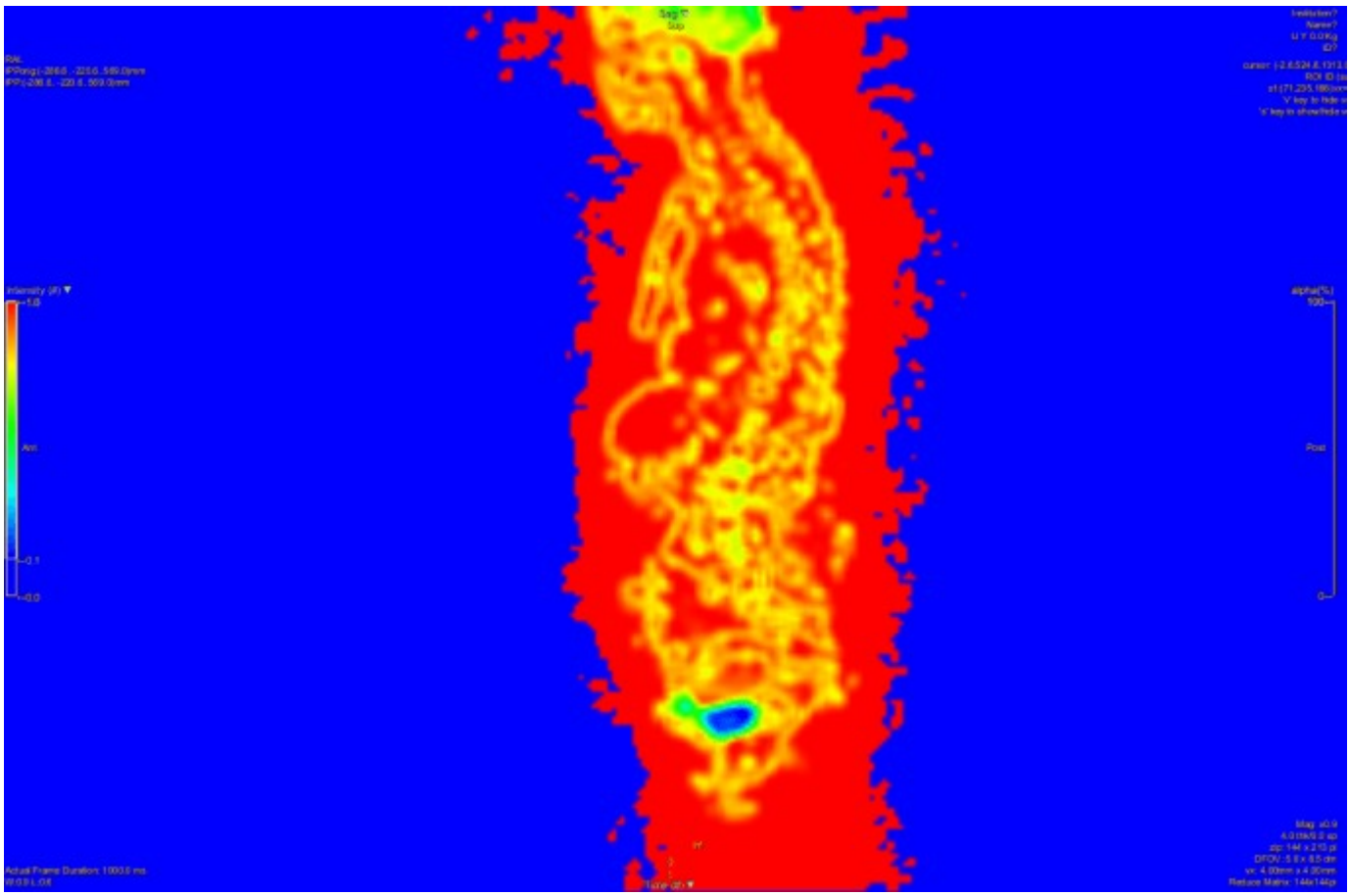

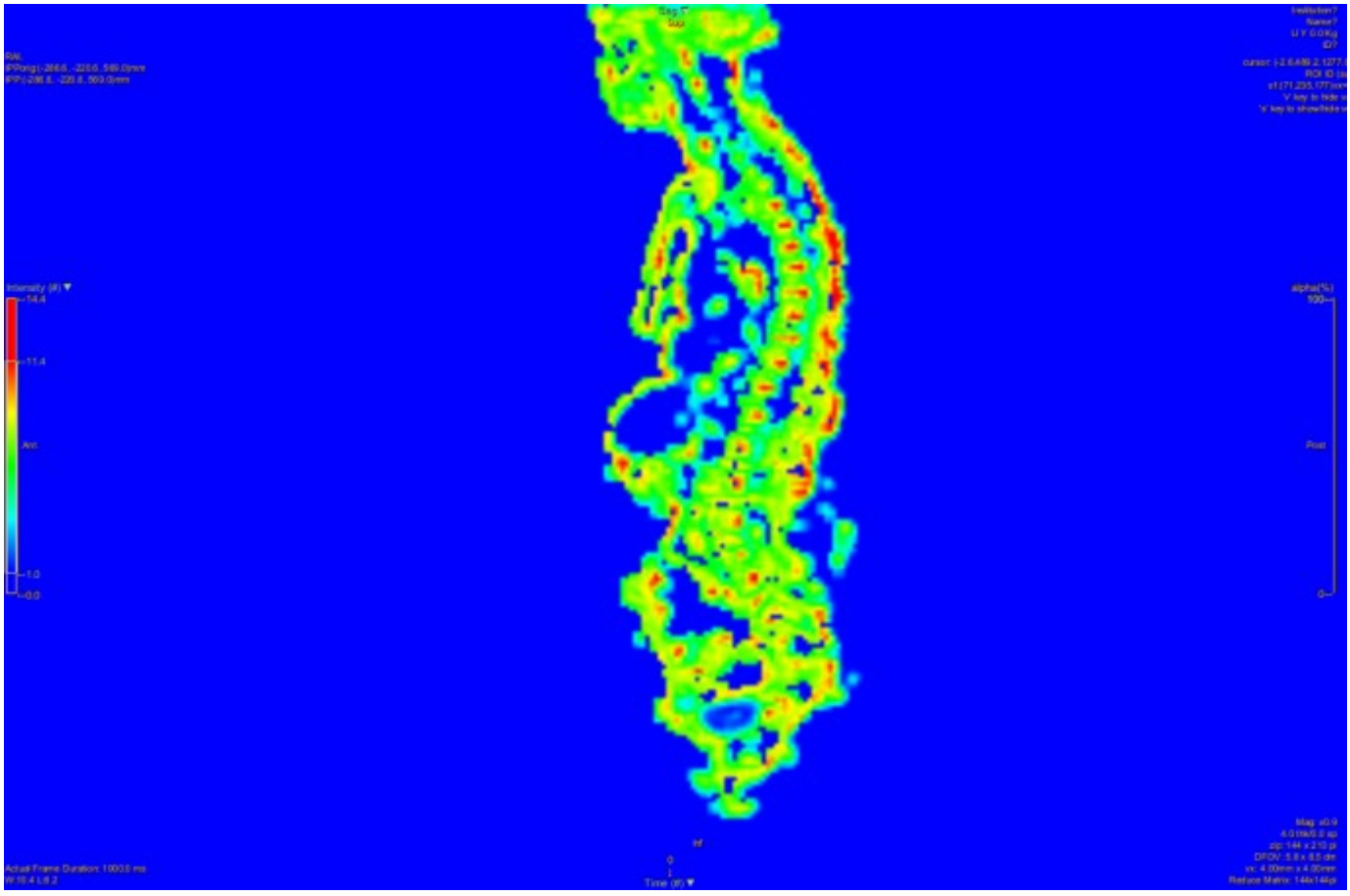

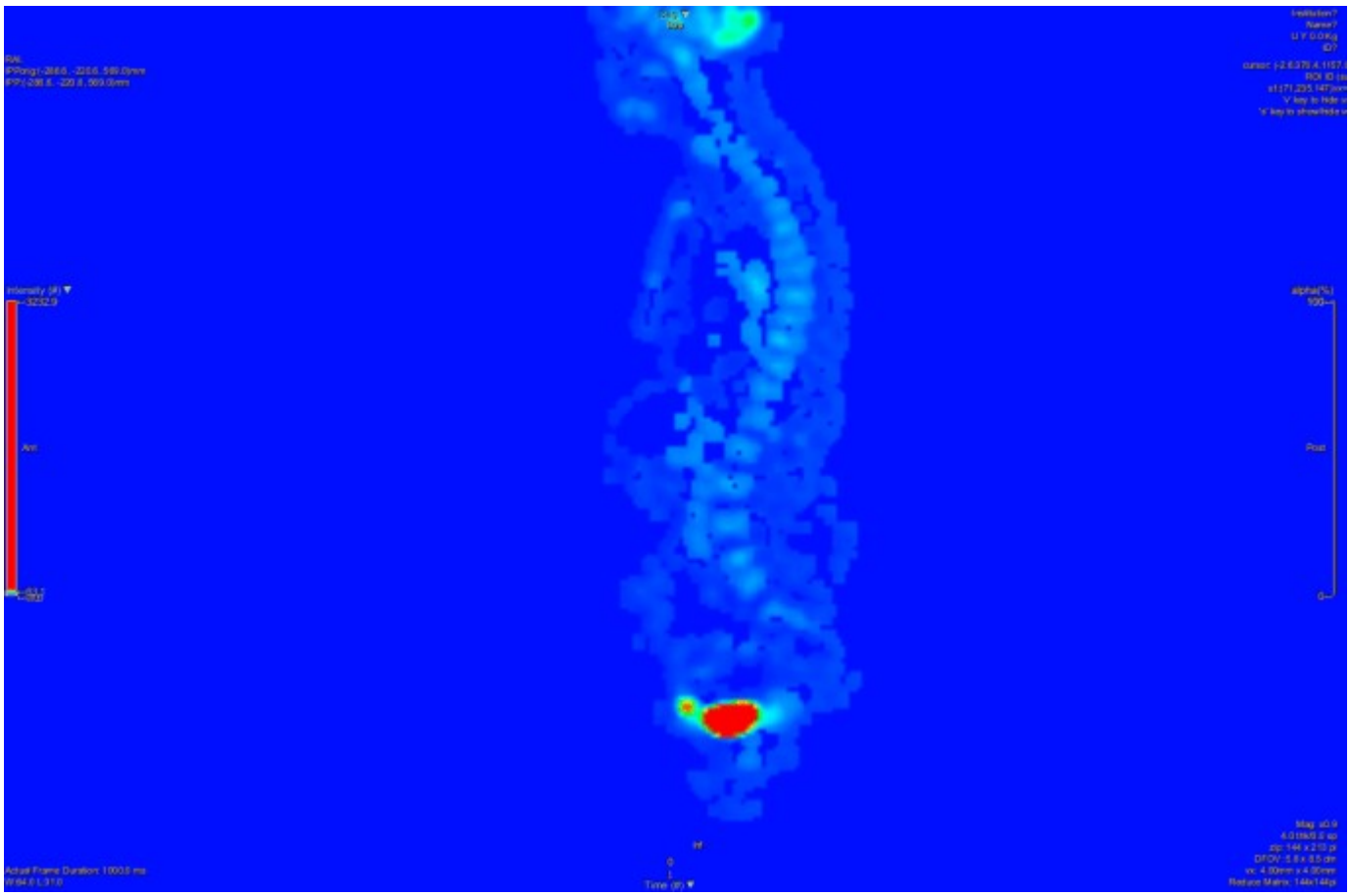





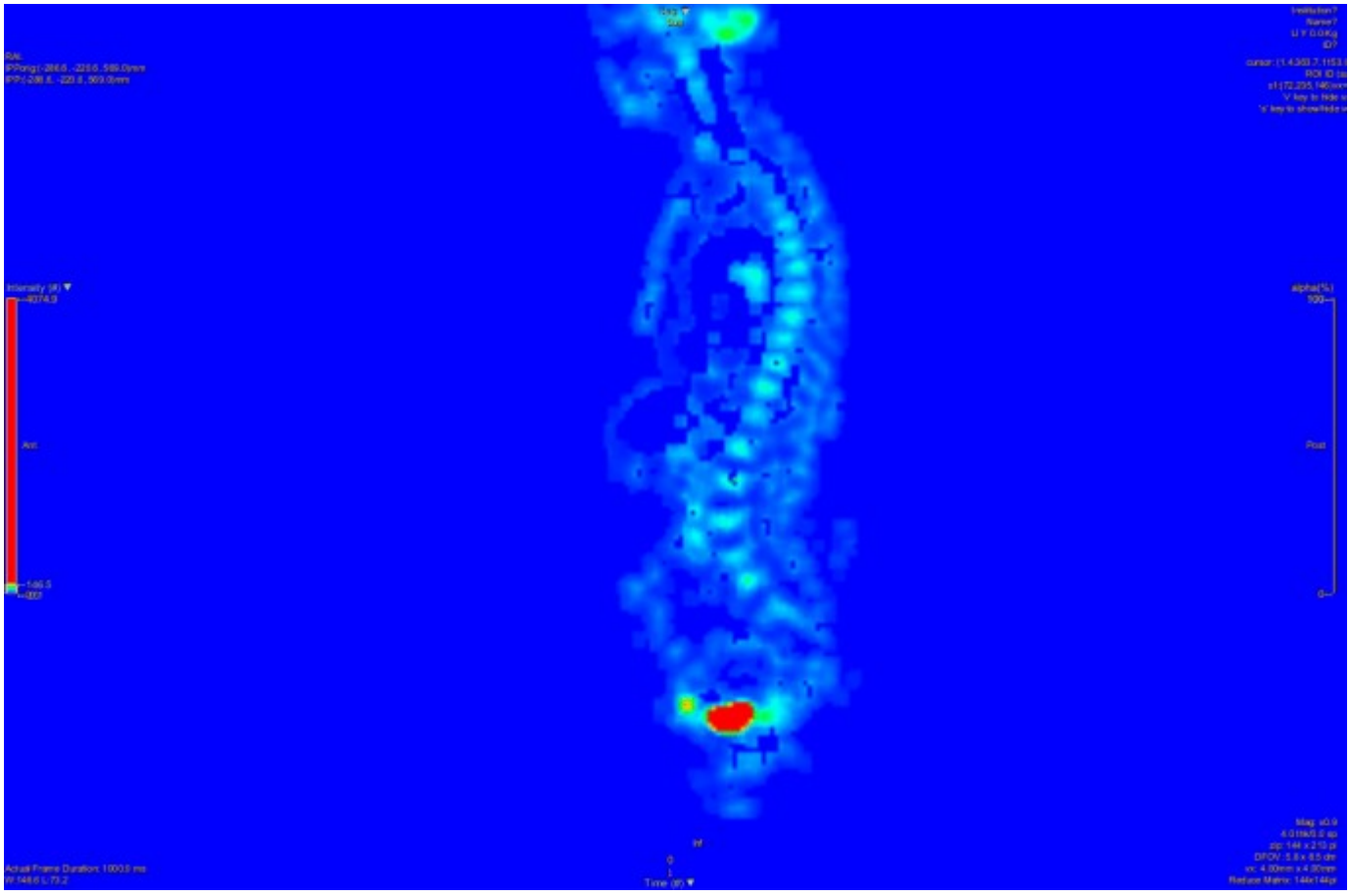



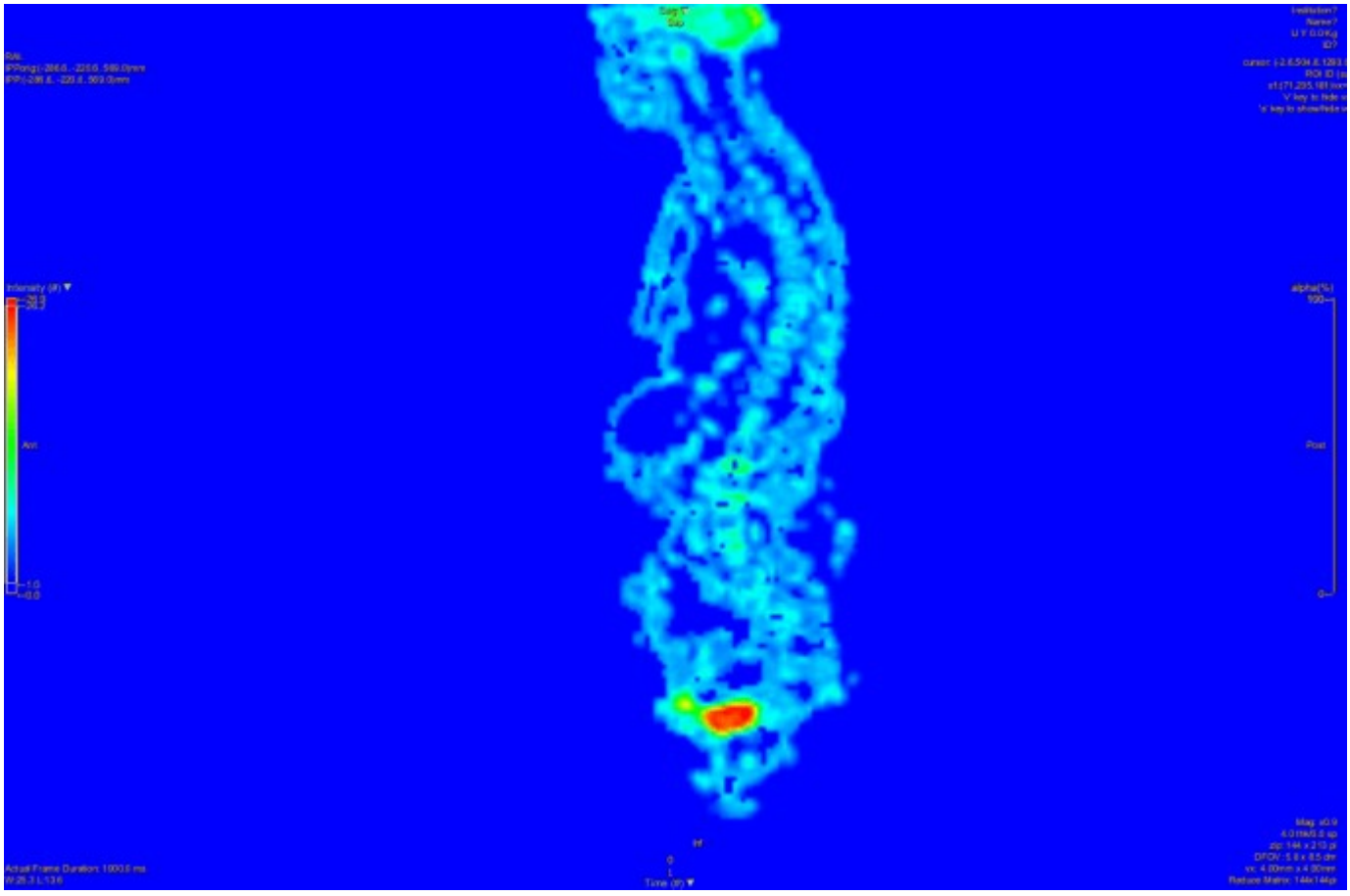









Anche in questo caso l’utilizzo delle mappe appare molto promettente per distinguere l’uptake di FDG fisiologico o non neoplastico da quello neoplastico e potrebbe essere interessante per studiare patologie neoplastiche associate a lesioni ossee come il mieloma multiplo ove l’uptake fisiologico o reattivo può agire da confondente (potrebbero essere particolarmente promettenti a tal fine le mappe della matrice GLRLM).

Le focalità reattive linfonodali non sono caratterizzabili per via delle esigue dimensioni, inferiori al diametro del kernel utilizzato nell’elaborazione.

Materiali e Metodi:

L’immagine PET relativa al secondo paziente della fonte sotto è stata convertita in formato NIFTI mediante il software MRIcron. Tale file è stato quindi elaborato con il software LIFEx per ricavare tutte le mappe utilizzando i seguenti parametri:

- 64 livelli di grigio
- range da 0 al massimo dell’immagine in conteggi
- diametro del kernel pari a 3 voxel

Fonte delle immagini

Applied Proteogenomics OrganizationaL Learning and Outcomes (APOLLO) Research Network. (2021). *Data from the Applied Proteogenomics OrganizationaL Learning and Outcomes Lung Squamous Cell Carcinoma [APOLLO-5-LSCC] Collection* [Data set]. The Cancer Imaging Archive. https://doi.org/10.7937/TCIA.QQ0G-EB24

link download: https://wiki.cancerimagingarchive.net/display/Public/APOLLO-5-LSCC#95224279e16fe234091144e28bf0dcf8d5f2eb4c

Texture mapping su RX torace di pazienti COVID-19 in formato DICOM

L’archivio di immagini DICOM libere che avevo già segnalato negli articoli pubblicati un po’ di tempo fa dispone anche di un enorme archivio di immagini di pazienti affetti da COVID-19, motivo per cui ho deciso di verificare con le immagini RX qui presenti se i dati trovati nel mio precedente lavoro fatto su immagini JPEG sono confermati col formato DICOM originale da cui queste immagini sono prodotte. Questo lavoro conferma, come potete vedere dalle immagini sotto, i dati già trovati nell’articolo precedente con le immagini JPEG (le immagini sono mostrate nel seguente ordine: RX- GLCM dissimilarità, GLCM entropia, GLCM contrasto, GLCM energia, GLCM omogeneità e GLCM correlazione):

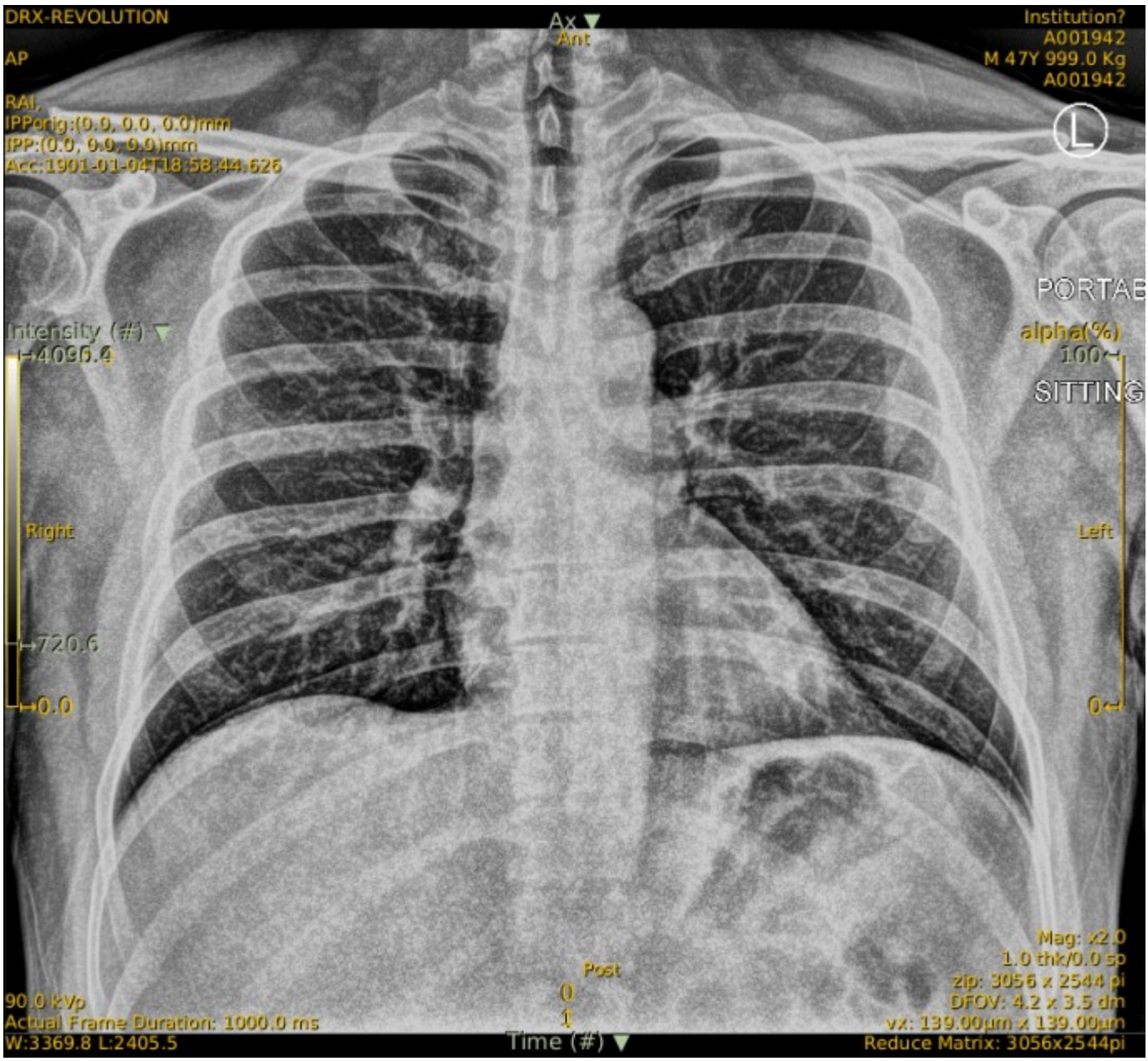
DRX-REVOLUTION
AP
RAI,
IPPorig:(0.0, 0.0, 0.0)mm
IPP:(0.0, 0.0, 0.0)mm
Acc:1901-01-04T18:58:44.626
Ax
Ant
Institution?
A001942
M 47Y 999.0 Kg
A001942
L
PORTAB
SITTING
Intensity (#)
4096.4
720.6
0.0
Right
Left
alpha(%)
1.00
0
Post
0
1
90.0 kVp
Actual Frame Duration: 1000.0 ms
W:3369.8 L:2405.5
Time (#)
Mag: x2.0
1.0 thk/0.0 sp
zip: 3056 x 2544 pi
DFOV: 4.2 x 3.5 dm
vx: 139.00µm x 139.00µm
Reduce Matrix: 3056x2544pi

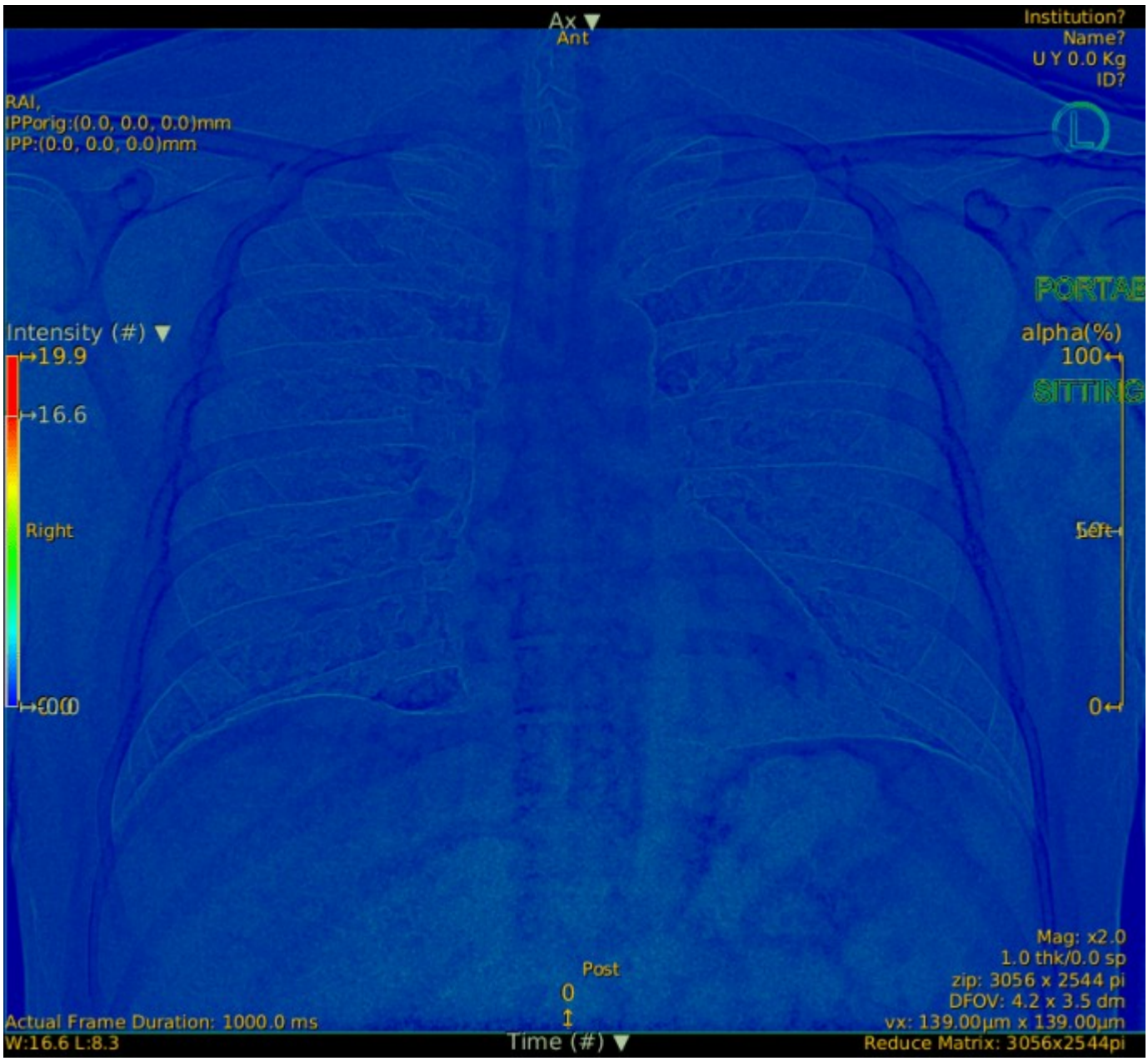
Ax ▼
Ant
Institution?
Name?
U Y 0.0 Kg
ID?
RAI,
IPPorig:(0.0, 0.0, 0.0)mm
IPP:(0.0, 0.0, 0.0)mm
PORTAB
Intensity (#) ▼
19.9
16.6
Right
alpha(%)
100
SITTING
Left
0
Mag: x2.0
1.0 thk/0.0 sp
zip: 3056 x 2544 pi
DFOV: 4.2 x 3.5 dm
vx: 139.00µm x 139.00µm
Post
0
1
Actual Frame Duration: 1000.0 ms
W:16.6 L:8.3
Time (#) ▼
Reduce Matrix: 3056x2544pi

Ax
Ant
Institution?
Name?
U Y 0.0 Kg
ID?
RAI,
IPPorig:(0.0, 0.0, 0.0)mm
IPP:(0.0, 0.0, 0.0)mm
L
PORTAB
Intensity (#)
alpha(%)
100
SITTING
1.9
Right
0.0
Mag: x2.0
1.0 thk/0.0 sp
zip: 3056 x 2544 pi
DFOV: 4.2 x 3.5 dm
vx: 139.00µm x 139.00µm
Post
0
Actual Frame Duration: 1000.0 ms
W:1.9 L:1.0
Time (#)
Reduce Matrix: 3056x2544pi

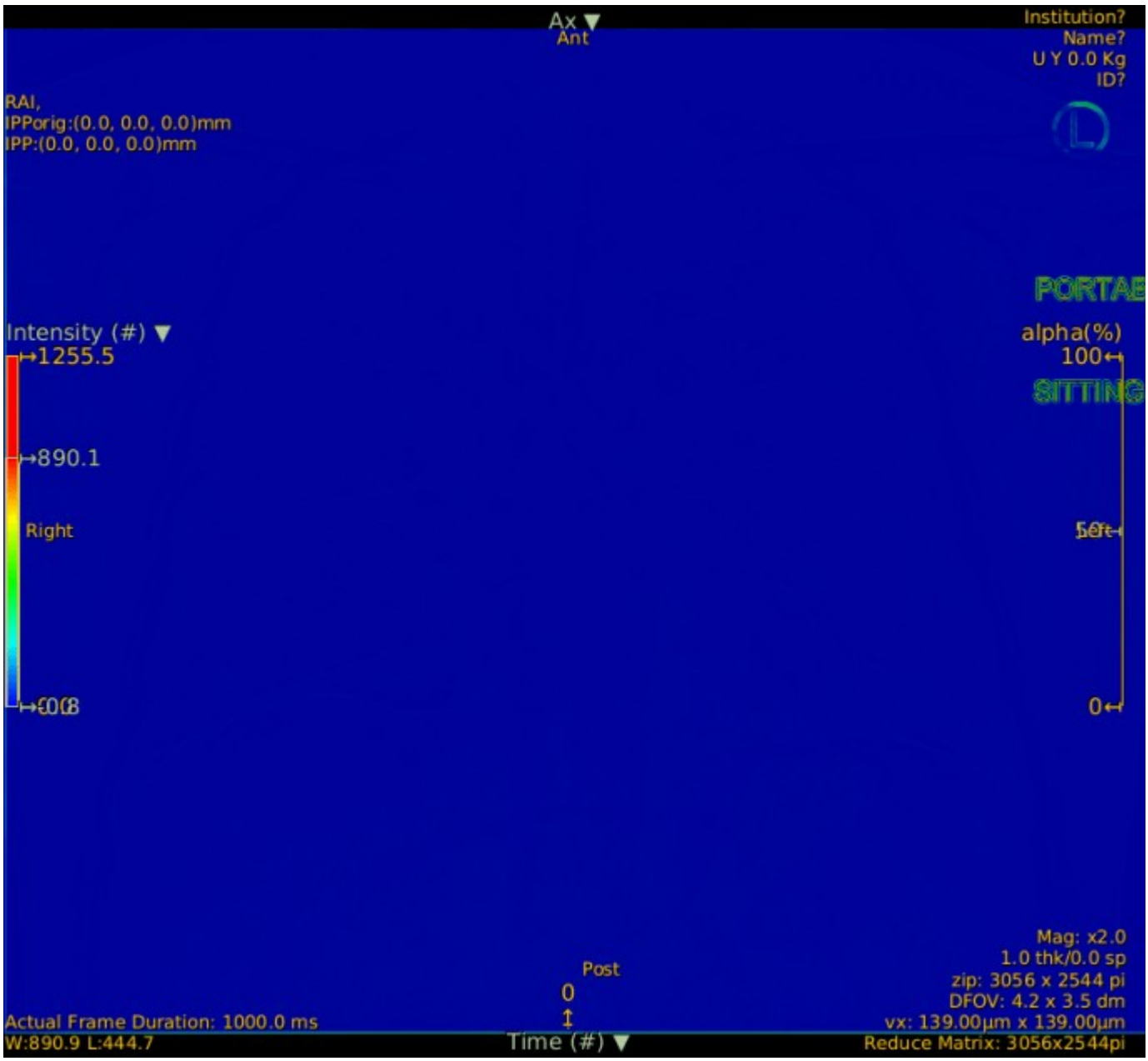
Ax ▼
Ant
Institution?
Name?
U Y 0.0 Kg
ID?
RAI,
IPPorig:(0.0, 0.0, 0.0)mm
IPP:(0.0, 0.0, 0.0)mm
PORTAB
Intensity (#) ▼
1255.5
890.1
Right
alpha(%)
100
SITTING
0
Mag: x2.0
1.0 thk/0.0 sp
zip: 3056 x 2544 pi
DFOV: 4.2 x 3.5 dm
vx: 139.00µm x 139.00µm
Post
0
1
Actual Frame Duration: 1000.0 ms
W:890.9 L:444.7
Time (#) ▼
Reduce Matrix: 3056x2544pi

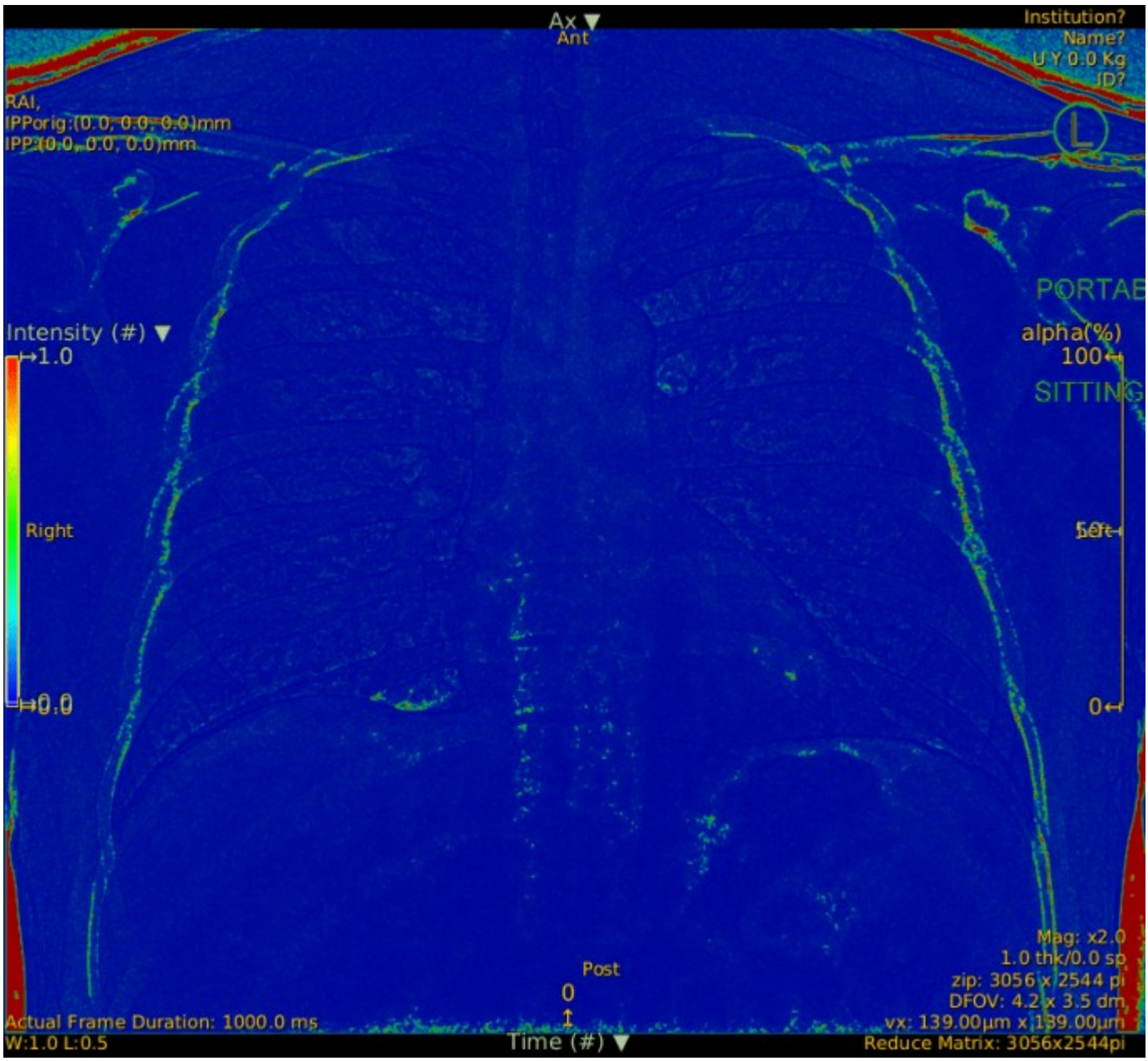
Ax ▼
Ant
Institution?
Name?
U Y 0.0 Kg
ID?
RAI,
IPPorig:(0.0, 0.0, 0.0)mm
IPP:(0.0, 0.0, 0.0)mm
L
PORTAB
Intensity (#) ▼
1.0
Right
0.0
alpha(%)
100
SITTING
Left
0
Post
0
1
Mag: x2.0
1.0 thk/0.0 sp
zip: 3056 x 2544 pi
DFOV: 4.2 x 3.5 dm
vx: 139.00µm x 139.00µm
Actual Frame Duration: 1000.0 ms
W:1.0 L:0.5
Time (#) ▼
Reduce Matrix: 3056x2544pi

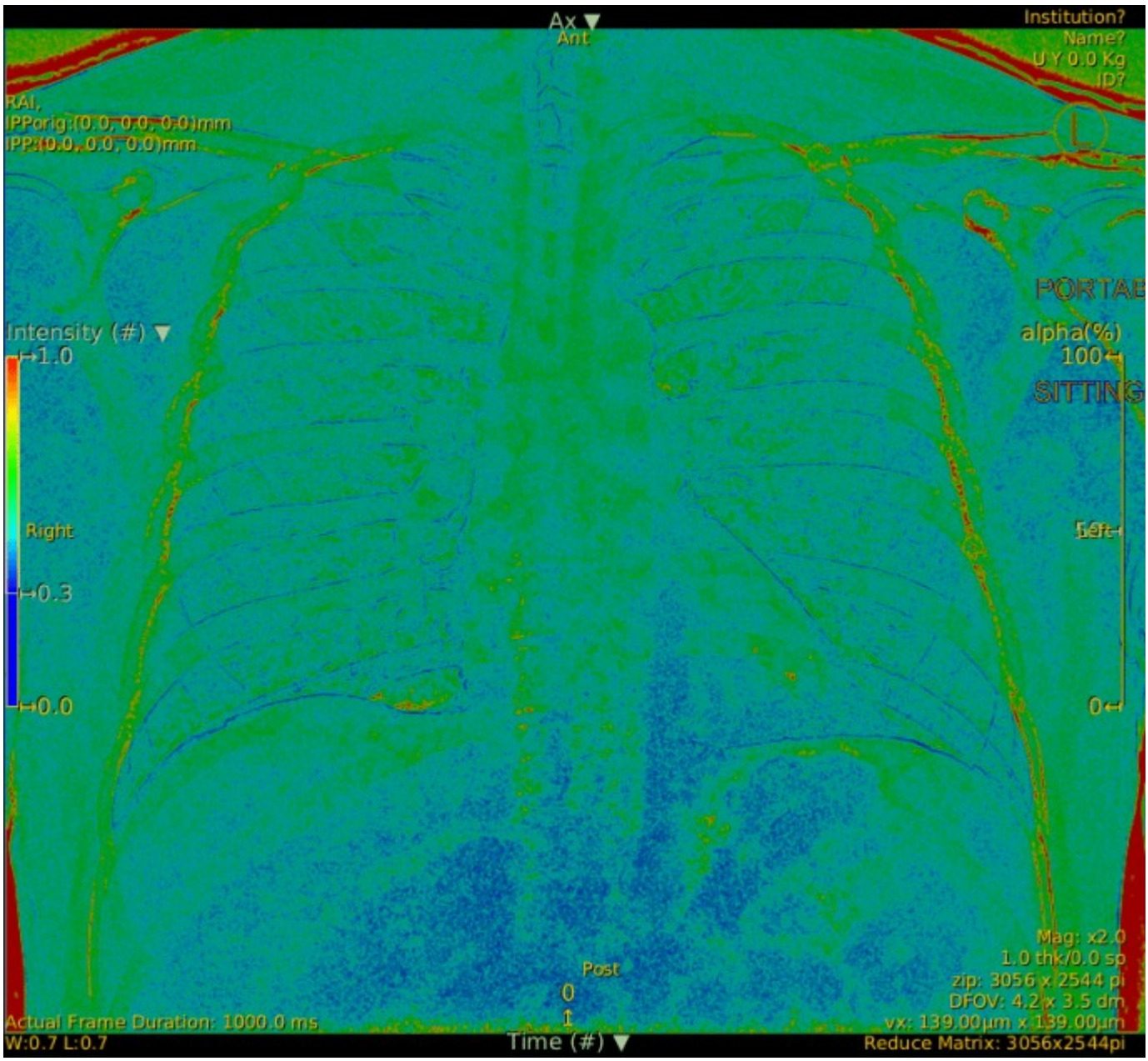
Ax
Ant
Institution?
Name?
UY 0.0 Kg
ID?
RAI,
IPPorig:(0.0, 0.0, 0.0)mm
IPP:(0.0, 0.0, 0.0)mm
L
PORTAB
Intensity (#)
1.0
Right
0.3
0.0
alpha(%)
100
SITTING
Left
0
Post
0
1
Mag: x2.0
1.0 thk/0.0 sp
zip: 3056 x 2544 pi
DFOV: 4.2 x 3.5 dm
vx: 139.00µm x 139.00µm
Actual Frame Duration: 1000.0 ms
W:0.7 L:0.7
Time (#)
Reduce Matrix: 3056x2544pi

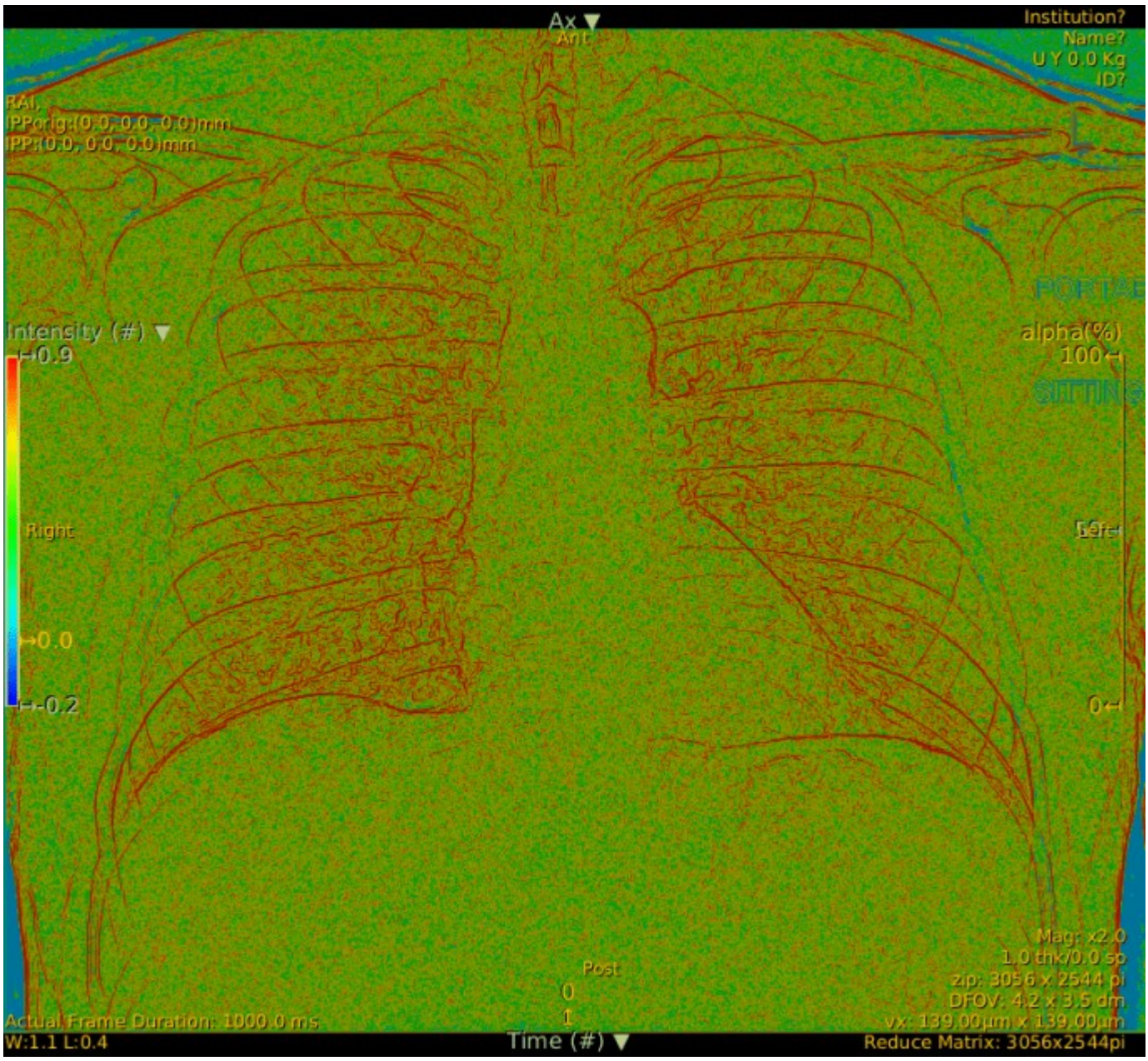

immagine DICOM di ottima qualità

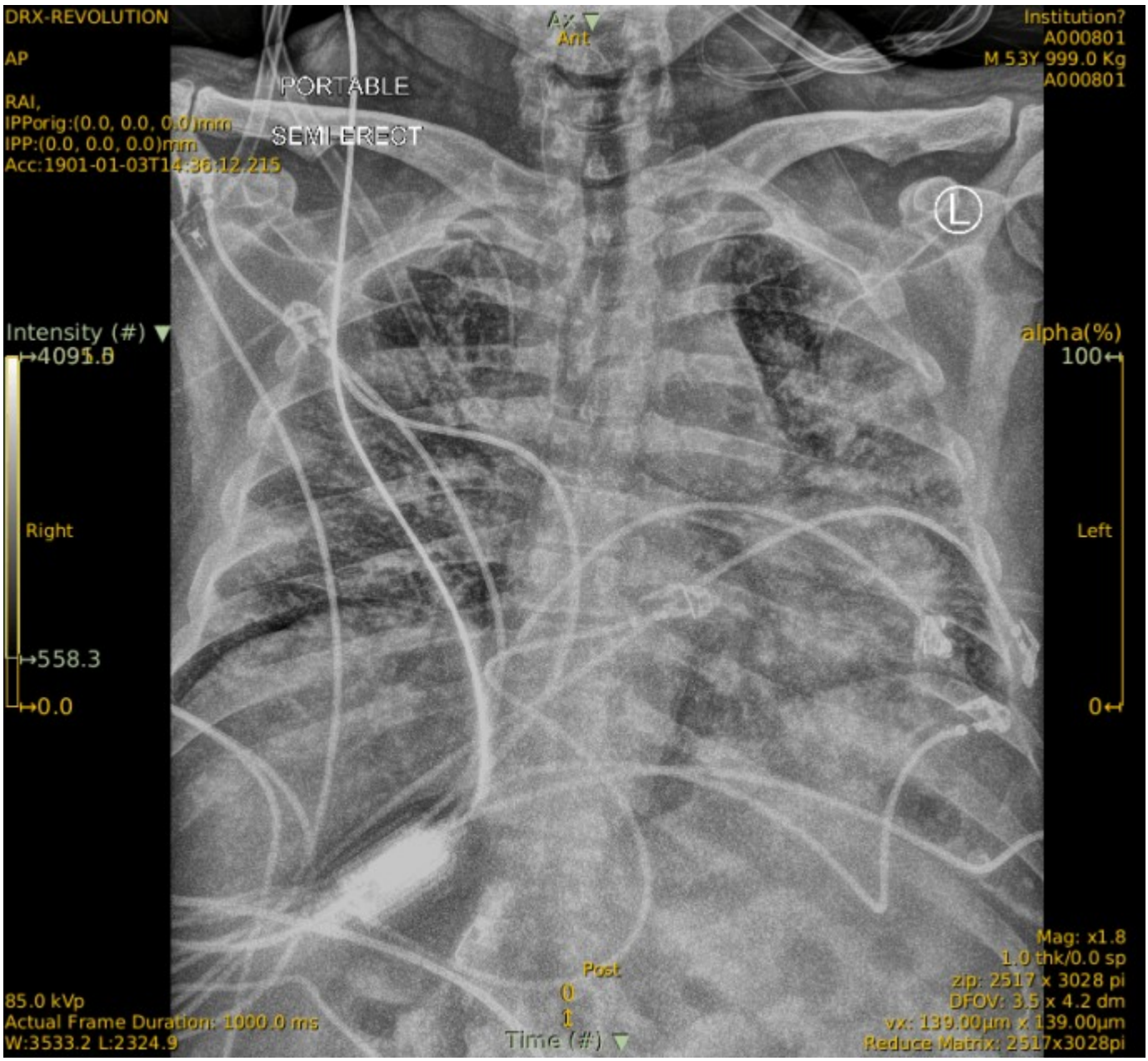
DRX-REVOLUTION
AP
RAI,
IPPorig:(0.0, 0.0, 0.0)mm
IPP:(0.0, 0.0, 0.0)mm
Acc:1901-01-03T14:36:12.215
PORTABLE
SEMI ERECT
Ax
Ant
Institution?
A000801
M 53Y 999.0 Kg
A000801
Intensity (#)
4095.0
Right
558.3
0.0
alpha(%)
100
Left
0
Post
0
1
Time (#)
85.0 kVp
Actual Frame Duration: 1000.0 ms
W:3533.2 L:2324.9
Mag: x1.8
1.0 thk/0.0 sp
zip: 2517 x 3028 pi
DFOV: 3.5 x 4.2 dm
vx: 139.00µm x 139.00µm
Reduce Matrix: 2517x3028pi

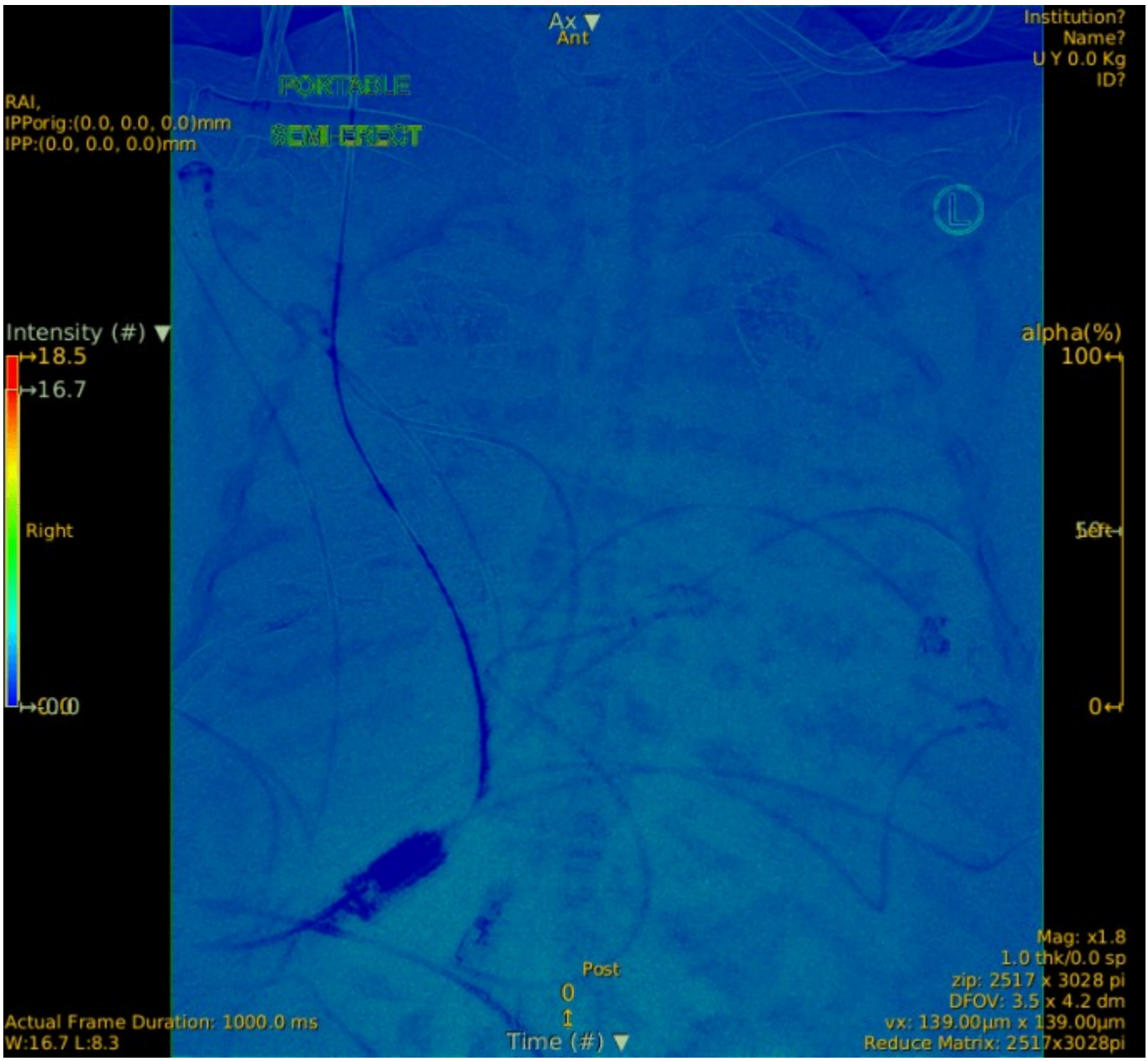
Ax
Ant
Institution?
Name?
U Y 0.0 Kg
ID?
PORTABLE
SEMI ERECT
RAI,
IPPorig:(0.0, 0.0, 0.0)mm
IPP:(0.0, 0.0, 0.0)mm
Intensity (#)
18.5
16.7
Right
alpha(%)
100
0
Post
0
1
Time (#)
Mag: x1.8
1.0 thk/0.0 sp
zip: 2517 x 3028 pi
DFOV: 3.5 x 4.2 dm
vx: 139.00µm x 139.00µm
Reduce Matrix: 2517x3028pi
Actual Frame Duration: 1000.0 ms
W:16.7 L:8.3

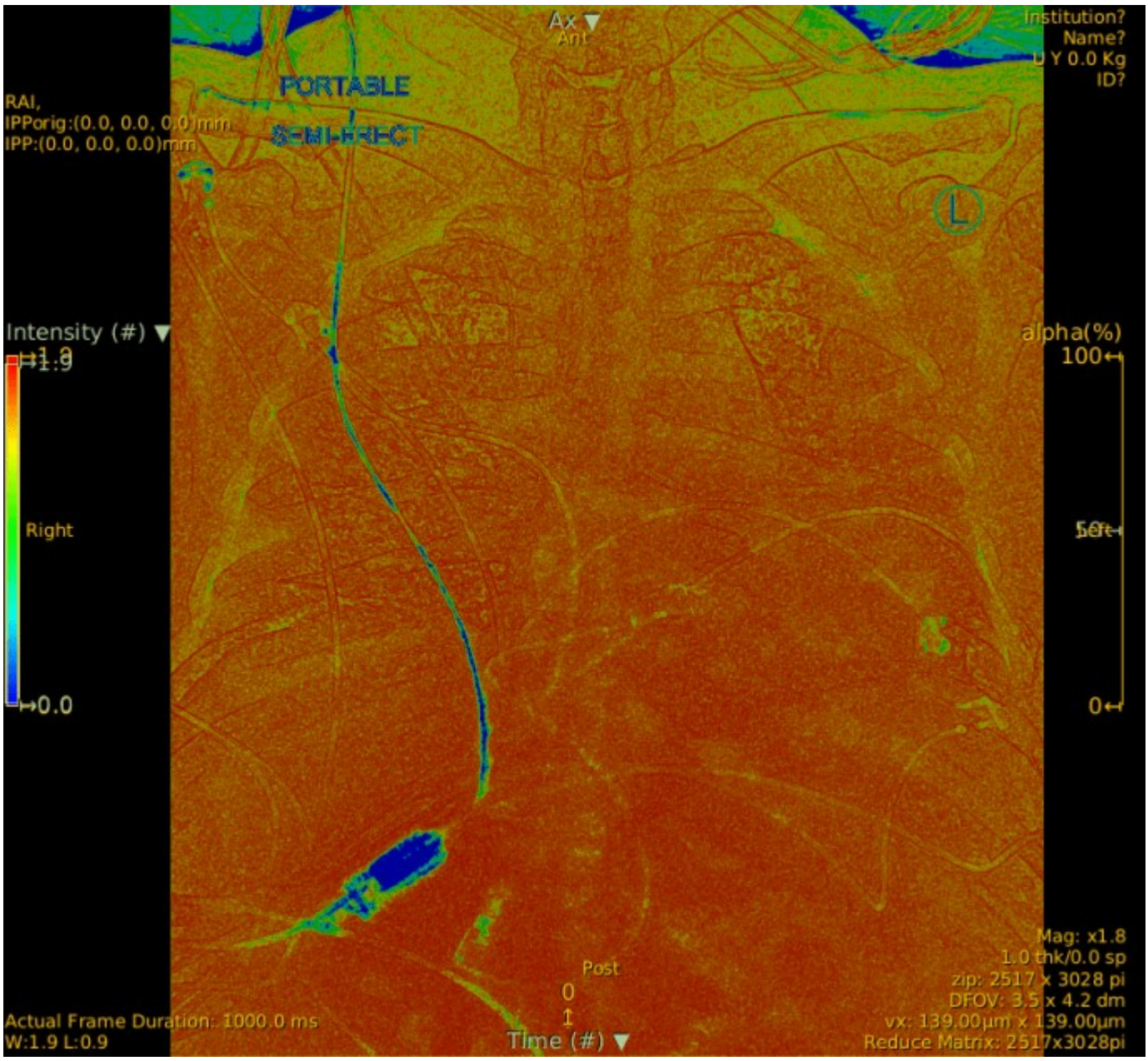
Ax
Ant
Institution?
Name?
Y 0.0 Kg
ID?
PORTABLE
SEMI-ERECT
RAI,
IPPorig:(0.0, 0.0, 0.0)mm
IPP:(0.0, 0.0, 0.0)mm
L
Intensity (#)
1.9
Right
0.0
alpha(%)
100
0
Mag: x1.8
1.0 thk/0.0 sp
zip: 2517 x 3028 pi
DFOV: 3.5 x 4.2 dm
vx: 139.00µm x 139.00µm
Reduce Matrix: 2517x3028pi
Post
0
1
Time (#)
Actual Frame Duration: 1000.0 ms
W:1.9 L:0.9

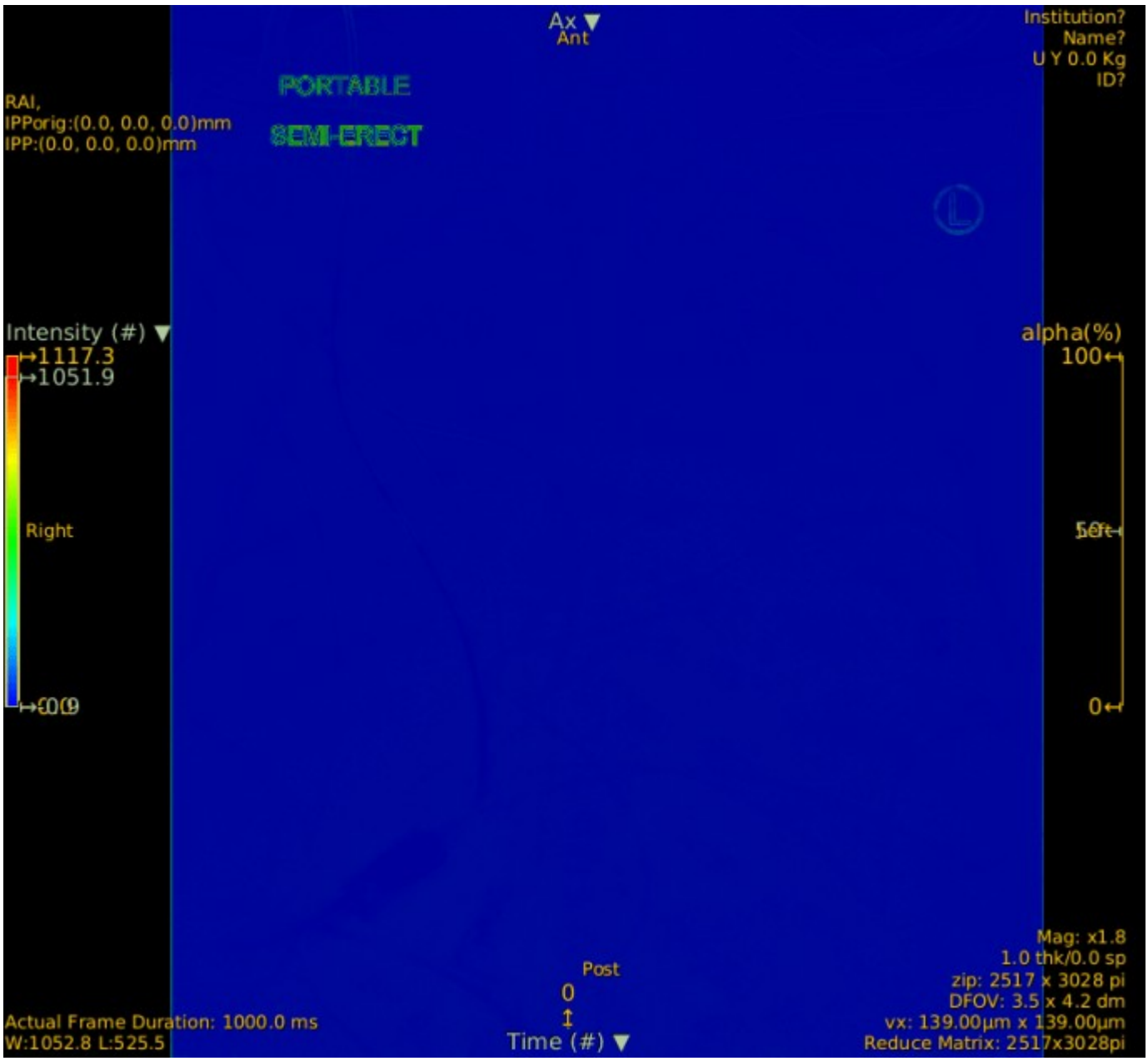
Ax
Ant
Institution?
Name?
U Y 0.0 Kg
ID?
PORTABLE
SEMI-ERECT
RAI,
IPPorig:(0.0, 0.0, 0.0)mm
IPP:(0.0, 0.0, 0.0)mm
Intensity (#)
1117.3
1051.9
Right
alpha(%)
100
0
Mag: x1.8
1.0 thk/0.0 sp
zip: 2517 x 3028 pi
DFOV: 3.5 x 4.2 dm
vx: 139.00µm x 139.00µm
Reduce Matrix: 2517x3028pi
Post
0
1
Time (#)
Actual Frame Duration: 1000.0 ms
W:1052.8 L:525.5

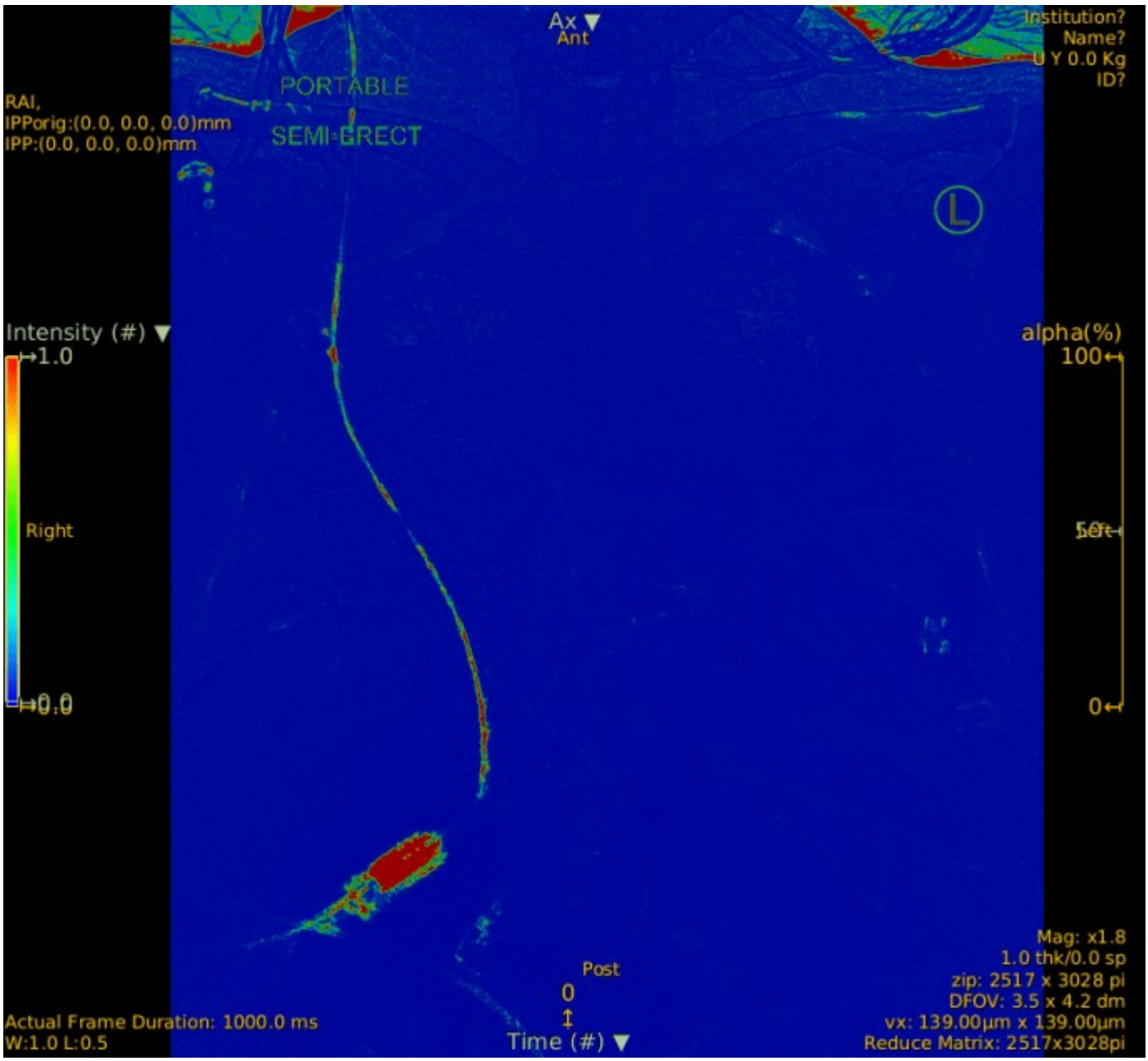
Ax
Ant
Institution?
Name?
U Y 0.0 Kg
ID?
RAI,
IPPorig:(0.0, 0.0, 0.0)mm
IPP:(0.0, 0.0, 0.0)mm
PORTABLE
SEMI-ERECT
L
Intensity (#)
1.0
Right
0.0
alpha(%)
100
50
Left
0
Post
0
1
Time (#)
Mag: x1.8
1.0 thk/0.0 sp
zip: 2517 x 3028 pi
DFOV: 3.5 x 4.2 dm
vx: 139.00µm x 139.00µm
Reduce Matrix: 2517x3028pi
Actual Frame Duration: 1000.0 ms
W:1.0 L:0.5

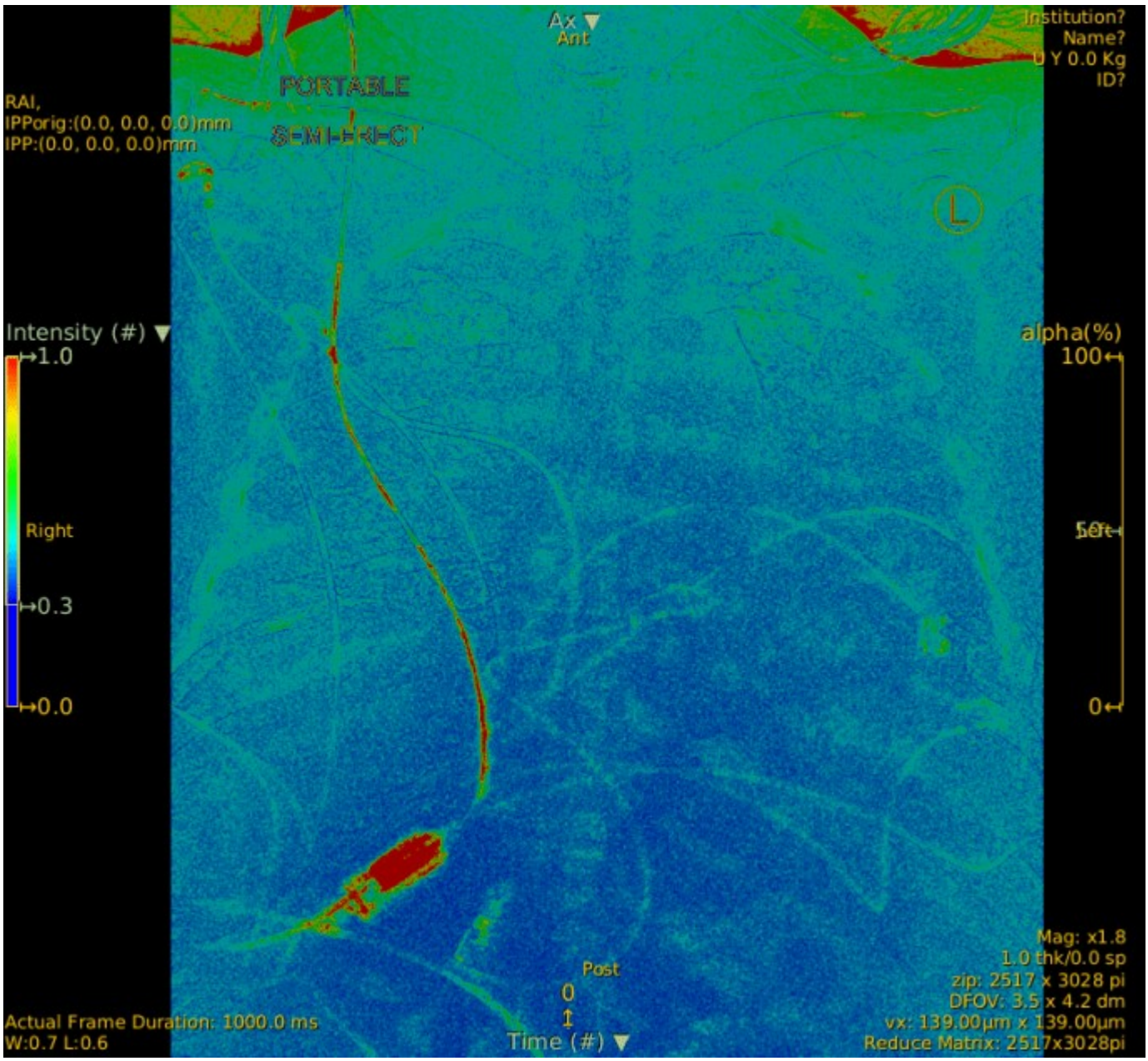
Ax
Ant
Institution?
Name?
Y 0.0 Kg
ID?
PORTABLE
SEMI-ERECT
RAI,
IPPorig:(0.0, 0.0, 0.0)mm
IPP:(0.0, 0.0, 0.0)mm
L
Intensity (#)
1.0
Right
0.3
0.0
alpha(%)
100
0
Post
0
1
Time (#)
Mag: x1.8
1.0 thk/0.0 sp
zip: 2517 x 3028 pi
DFOV: 3.5 x 4.2 dm
vx: 139.00µm x 139.00µm
Reduce Matrix: 2517x3028pi
Actual Frame Duration: 1000.0 ms
W:0.7 L:0.6

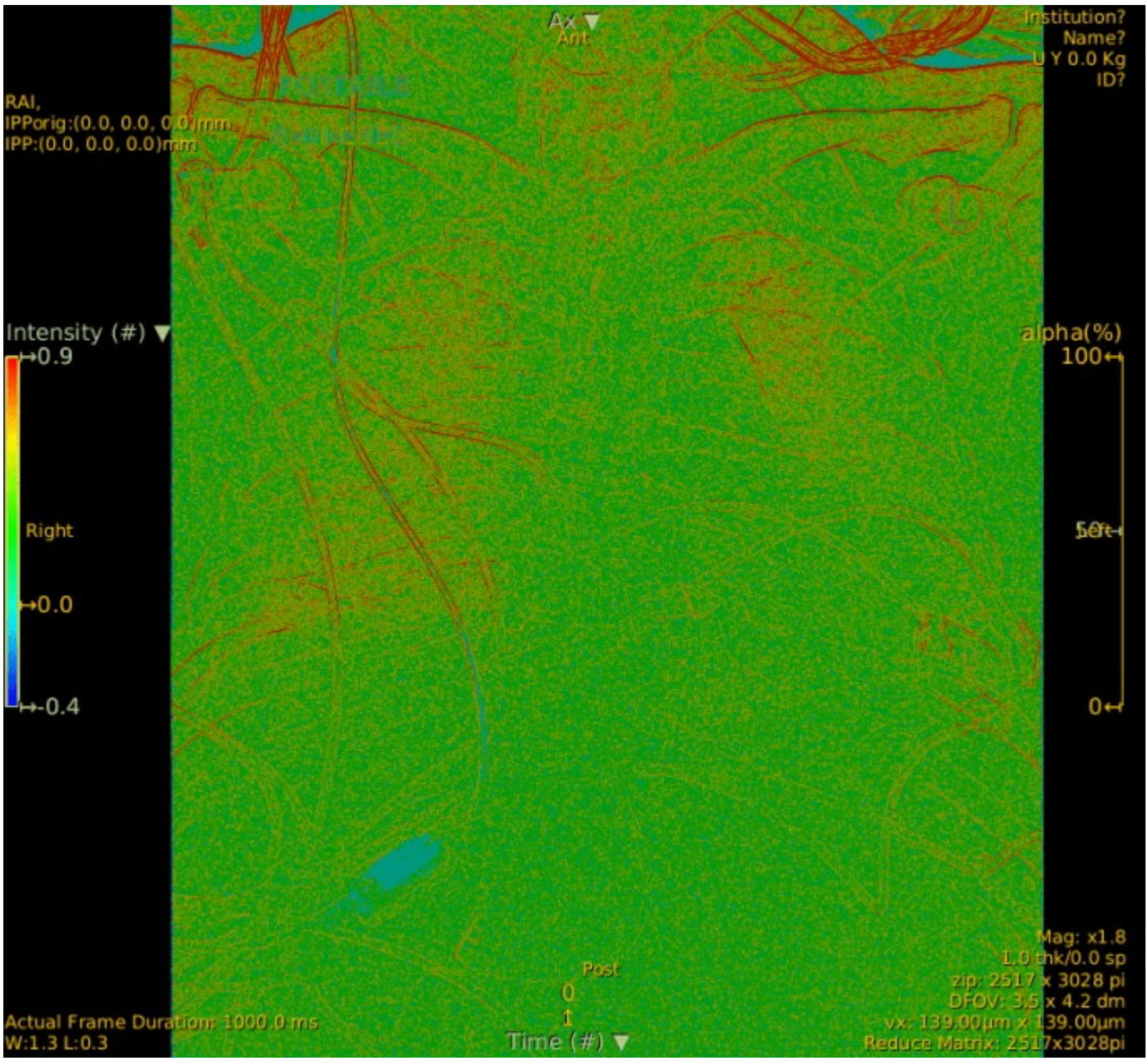

immagine DICOM di RX al letto di peggiore qualità

Citando il precedente articolo:

Quadro simile al normale nei casi lievi ma caratterizzato da graduale perdita di contrasto alla mappa della GLCM energia (il polmone presenta globale diminuzione di questo indicatore) e da incremento dell'intensità degli ili alla mappa della GLCM entropia con evoluzione in direzione distale a margini sfumati (aspetto definibile "a matassa" dove sembra che dagli ili dipartano dei fili che man mano si assottigliano). Nelle forme più gravi la malattia interessa l'intero parenchima, che presenterà valori modicamente incrementati di GLCM entropia in toto. Nei casi più severi si osserva segnale anche alle mappe di GLCM dissimilarità e contrasto. Esami eseguiti in condizioni subottimali (al letto, bassa dose, vistosi elementi radiopachi nel campo di acquisizione come gioielli o elettrodi per ECG) così come immagini scaricate in bassa risoluzione o con elementi disegnati peggiorano la qualità dell'elaborazione e rendono

l’interpretazione dei dati difficoltosa. Il rapporto segnale/fondo è tendenzialmente conservato.

Materiali e Metodi

Sono state scaricate le immagini di radiografie del torace relative ai primi 10 pazienti nel database citato a inizio articolo. Per ogni paziente è stata presa la prima immagine di ogni eventuale follow up con il contrasto migliore a livello polmonare. Le mappe sono state ricavate utilizzando il software LIFEx 7.1.13, che rispetto alle versioni precedenti fornisce anche le mappe della GLCM correlazione. Sono stati impiegati 64 livelli di grigio applicati a tutto il range delle immagini ed un kernel di diametro pari a 7 pixel. I risultati ottenuti sono stati confrontati qualitativamente con quelli del precedente lavoro svolto utilizzando le immagini JPEG.

Discussione

La mappa della GLCM correlazione assomiglia molto a quella della GLCM entropia e sembra performare meglio di quest’ultima nell’identificare le aree interessate dalla malattia (presenta migliore rapporto segnale/fondo).

Questo lavoro dimostra come i dati ottenibili da immagini JPEG ricavate da immagini DICOM siano assolutamente confrontabili con quelli ottenibili dai DICOM originali in modo simile a quanto visto per il formato FITS (utilizzato in astronomia) in un precedente lavoro. Questo è dovuto al fatto che le immagini JPEG monocromatiche sono ottenute tramite rescaling lineare dei grigi dell’immagine DICOM originale nel range 0-256. Dato che prima della creazione delle mappe le immagini sono riscalate nel protocollo che uso in un range 0-64 (più piccolo) non si ha quindi perdita di informazione.

Il database citato in bibliografia comprende migliaia di immagini accompagnate anche da dati clinici e pertanto sarà oggetto di ulteriori ricerche in futuro, anche con l’obbiettivo di confrontare la valutazione delle mappe fatta dall’occhio umano con le indagini radiomiche basate su IA per cui questo database è stato costruito.

Al momento a causa di un bug di LIFEx che da errori se si lavora con livelli di grigi negativi non mi è stato possibile fare un lavoro simile con le immagini TC, tuttavia ho già segnalato la cosa allo sviluppatore e procederò non appena sarà disponibile un fix.

Bibliografia

Saltz, J., Saltz, M., Prasanna, P., Moffitt, R., Hajagos, J., Bremer, E., Balsamo, J., & Kurc, T. (2021). *Stony Brook University COVID-19 Positive Cases* [Data set]. The Cancer Imaging Archive. https://doi.org/10.7937/TCIA.BBAG-2923

Clark K, Vendt B, Smith K, Freymann J, Kirby J, Koppel P, Moore S, Phillips S, Maffitt D, Pringle M, Tarbox L, Prior F. **The Cancer Imaging Archive (TCIA): Maintaining and Operating a**

Public Information Repository, Journal of Digital Imaging, Volume 26, Number 6, December, 2013, pp 1045-1057. DOI: 10.1007/s10278-013-9622-7

Local texture mapping sul glioma del cane

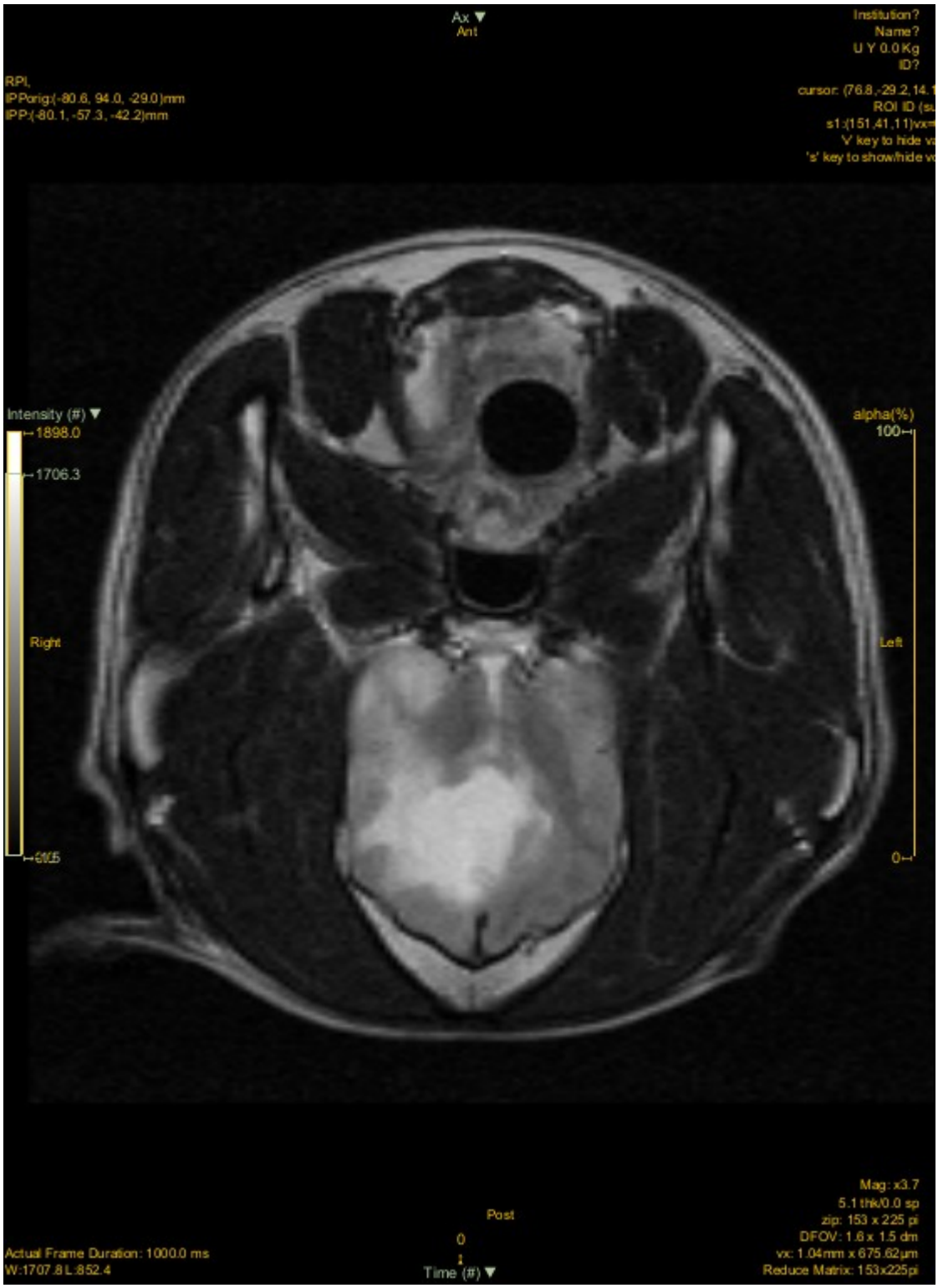

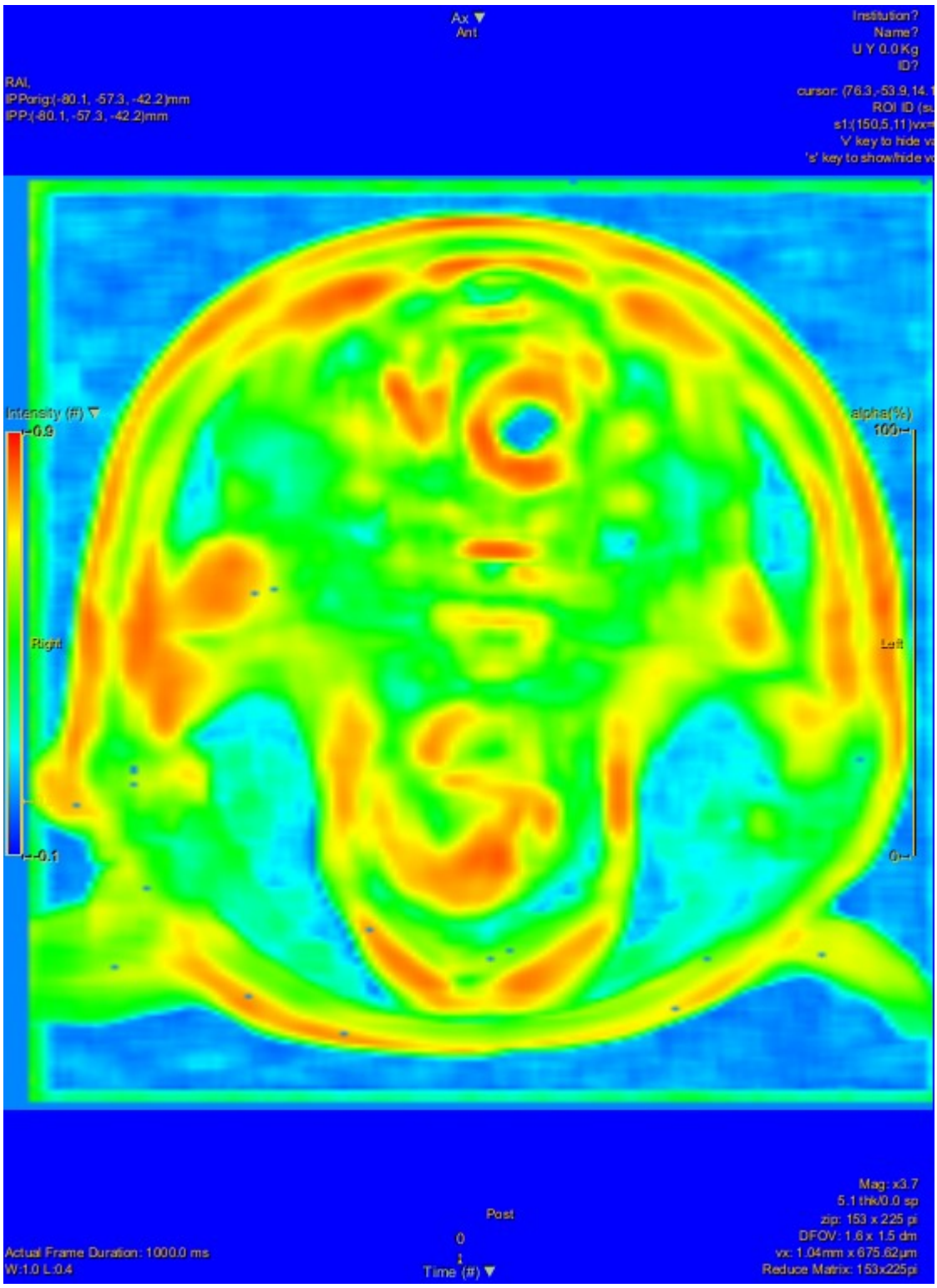

Immagine RM T2 pesata di un glioma canino sovrapposta alla relativa mappa della GLCM correlazione. Anche al netto dello smoothing dovuto alla metodica di analisi si può dedurre come la mappa permetta di evidenziare regioni verosimilmente coinvolte dalla malattia più estese di quanto sembrerebbe alla semplice analisi visiva sulle immagini native, oltre ad evidenziare la sua tipica disomogeneità locoregionale, poco visibile alla sequenza T2 nativa (core necrotico e bordo costituito da malattia attiva)

Articolo disponibile su ZeroTalk Italia++

Tempo fa in un altro articolo avevo descritto i primi dati ricavati da un analogo studio fatto sulla versione "umana" di questi tumori, che non ero riuscito a completare per via delle nuove "politiche sulla privacy" emanate dal The Cancer Imaging Archive... ma per fortuna lo stesso sito include un database di immagini RM di gliomi del cane, che sono riuscito a sfruttare per ottenere risultati molti simili a quelli trovati nei pochi pazienti umani che sono riuscito a studiare.

Materiali e Metodi:

Sono state studiate le immagini RM provenienti da questo database di gliomi del cane. Le immagini DICOM sono state convertite dapprima in formato NIFTI mediante il software MRIConvert e successivamente è stato utilizzato il software LIFEx 7.10 per ricavare le mappe degli indicatori della GLCM entropia (dissimilarità entropia, contrasto, energia, omogeneità e correlazione). Sono stati impiegati in questa procedura 64 livelli di grigio, un range che include tutti i livelli di grigio di ogni immagine ed un kernel del diametro di 7 voxel. Sono state studiate di tutto il database solo le immagini relative al solo encefalo ed orientate in senso trasversale (o in altro orientamento se il trasversale non era disponibile per una data sequenza).

Risultati:

Le analisi mostrano che le mappe della GLCM correlazione ed entropia consentono con diverse sequenze (specie quelle con il miglior rapporto segnale/fondo) di evidenziare non solo la disomogeneità della distribuzione degli indicatori nel contesto delle lesioni (la necrosi centrale è spesso ben differenziabile dal bordo di malattia vitale) ma spesso mostrano anche come la malattia interessi porzioni di tessuto in apparenza "sane". Questo in parte è un artefatto dovuto allo smoothing nativo della mappe, tuttavia in molti casi tale spiegazione non è plausibile, anche in virtù dei reperti reperibili incrociando dati di diverse sequenze. Altra cosa da notare è come molte regioni cerebrali presentino un segnale di texture nativo e risultino iperintense con gli indicatori di alcune sequenze.

Rispetto alle immagini RM "umane" quelle di cane includono molte regioni extracerebrali nel campo di acquisizione. Per il poco che ho potuto notare questo potrebbe influire sella qualità delle analisi per una loro influenza nel rapporto segnale/fondo (spesso tali regioni appaiono in alcune zone iperintense con praticamente tutti gli indicatori).

Conclusioni:

I dati trovati in questo piccolo "esperimento" a mio parere devono indurre ad un approfondimento sui dati "umani" che spero qualcuno riesca a fare. Sarebbe interessante studiare questi dati in luce di quelli anatomopatologici (cosa possibile anche sul cane con questo database) oppure della prognosi, anche in seguito di trattamenti citostatici. Campi interessanti sarebbero ad esempio la ricerca di recidive di malattia e la loro differenziazione con la radionecrosi, ove la RM non sempre è dirimente, mente la PET con traccianti aminoacidici non è sempre fattibile per carenza di centri che la eseguano.

Altro campo di studio interessante per questi indicatori a mio parere è il confronto fra il cervello "fisiologico" e quello affetto da varie patologie neurodegenerative. Anche altre variabili come età, sesso, comportamenti ed abitudini voluttuarie sarebbero molto interessanti da studiare coon questa metodica che produce immagini per certi versi simili a quelle PET.

IL database completo sarà preso pubblicato su GalactiChan.

Bibliografia:

Amin SB, Anderson KJ, Boudreau CE, Martinez-Ledesma E, Kocakavuk E, Johnson KC, Barthel FP, Varn FS, Kassab C, Ling X, Kim H, Barter M, Lau CC, Yee Ngan C, Chapman M, Koehler JW, Miller AD, Long JP, Miller CR, Porter BF, Rissi DR, Mazcko C, LeBlanc AK, Dickinson PJ, Packer RA, Taylor AR, Rossmeisl Jr. JH, Woolard KD, Heimberger AB, Levine JM, Verhaak RGW. Canine glioma characterization project for ICDC [Dataset]. The Cancer Imaging Archive; 2020. Available from: https://doi.org/10.7937/TCIA.SVQT-Q016

Amin SB, Anderson KJ, Boudreau CE, Martinez-Ledesma E, Kocakavuk E, Johnson KC, Barthel FP, Varn FS, Kassab C, Ling X, Kim H, Barter M, Lau CC, Ngan CY, Chapman M, Koehler JW, Long JP, Miller AD, Miller CR, Porter BF, Rissi DR, Mazcko C, LeBlanc AK, Dickinson PJ, Packer RA, Taylor AR, Rossmeisl JH Jr, Woolard KD, Heimberger AB, Levine JM, Verhaak RGW. Comparative Molecular Life History of Spontaneous Canine and Human Gliomas. Cancer Cell [Internet]. Elsevier BV; 2020 Feb;37(2):243-257.e7. Available from: http://dx.doi.org/10.1016/j.ccell.2020.01.004

Clark K, Vendt B, Smith K, Freymann J, Kirby J, Koppel P, Moore S, Phillips S, Maffitt D, Pringle M, Tarbox L, Prior F. **The Cancer Imaging Archive (TCIA): Maintaining and Operating a Public Information Repository**, Journal of Digital Imaging, Volume 26, Number 6, December, 2013, pp 1045-1057. DOI: https://doi.org/10.1007/s10278-013-9622-7

Local texture map e carcinoma prostatico

Articolo disponibile su ZeroTalk Italia++

Dopo aver lavorato sulle immagini di tumori cerebrali del cane ho cercato un altro organo umano (oltre al cervello) ove potesse essere utile l'utilizzo del local texture mapping per lo studio del suo imaging... e il primo pensiero che mi è venuto in mente è la prostata! La diagnosi di carcinoma prostatico è infatti una sfida per le metodiche di imaging radiologico che sono utilizzate per guidare una biopsia dell'organo e di solito l'arma migliore in tal senso è la RM multiparametrica, cioè la stessa metodica utilizzata anche per i tumori cerebrali. Poteva quindi il local texture mapping anche in questo caso aiutare nell'interpretazione delle immagini?

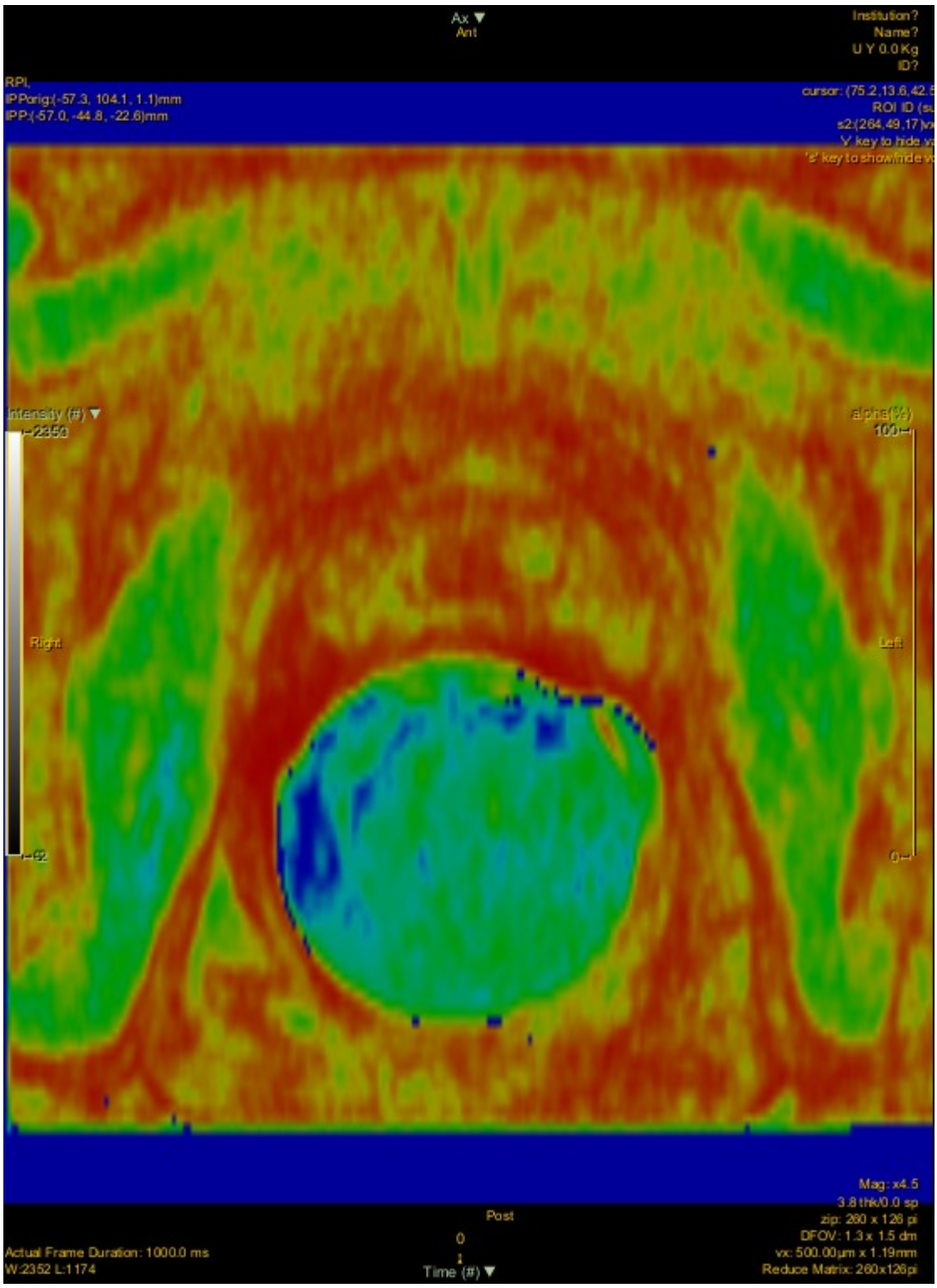
Ax
Ant
Institution?
Name?
U Y 0.0 Kg
ID?
RPI,
IPPorig:(-57.3, 104.1, 1.1)mm
IPP:(-57.0, -44.8, -22.6)mm
Intensity (#)
2350
92
Right
Left
alpha(%)
100
0
Post
0
1
Time (#)
Actual Frame Duration: 1000.0 ms
W:2352 L:1174
Mag: x4.5
3.8 thk/0.0 sp
zip: 260 x 126 pi
DFOV: 1.3 x 1.5 dm
vc: 500.00µm x 1.19mm
Reduce Matrix: 260x126pi

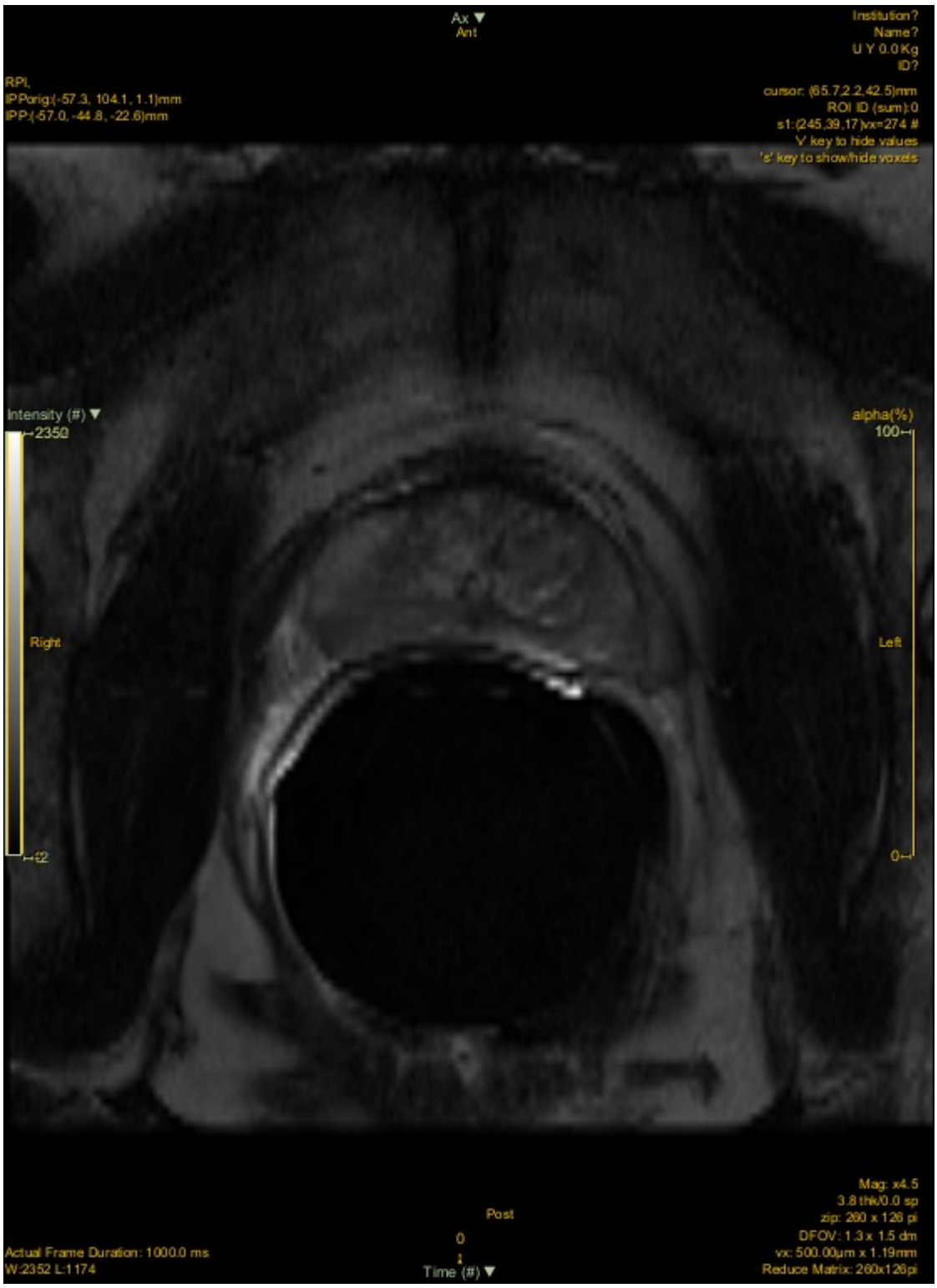

Immagine di un k prostata ottenuta mediante una sequenza T2 pesata (destra) e la corrispondente mappa della GLCM entropia (sinistra)

Come potete vedere dall'esempio sopra (e dopo aver fatto verifiche sulle immagini RM in varie sequenze di 24 pazienti dello studio che trovate in bibliografia), a mio parere la risposta è affermativa. Tuttavia l'imaging prostatico, a differenza di quello cerebrale, è più soggetto ad artefatti dovuti sia alle ridotte dimensioni dell'organo sia alla bobina endorettale utilizzata per ottenere le immagini. Sarebbe senz'altro utile che una persona più esperta di me rivedesse questo

database (che a breve pubblicherò su GalactiChan) in quanto l'imaging prostatico ed anche l'anatomia patologica di questo organo sono molto complesse ed in molti casi il segnale presenta anche componenti aspecifiche dovute a prostatiti o ipertrofia benigna (anche l'anatomia patologica è una sfida per gli anatomopatologi...ed il database pubblico da cui ho preso i dati radiologici include anche le immagini istologiche sui pezzi operatori asportati).

Materiali e Metodi:

Sono state scaricate da The Cancer Imaging Archive le immagini RM acquisite in diverse sequenze dei 28 pazienti dello studio citato a fondo articolo in bibliografia. Le immagini di 24 pazienti su 28 sono state convertite dal formato DICOM al NII mediante il software MRIConvert (4 pazienti sono stati tralasciati per errori nel processo di conversione).

Ogni immagine di buona qualità (preferendo le proiezioni assiali) è stata quindi utilizzata mediante il software LIFEx 7.2 per ottenerne le rispettive mappe della matrice GLCM (dissimilarità, correlazione, contrasto, entropia, energia ed omogeneità) utilizzando i seguenti parametri:

- 64 livelli di grigio
- range da 0 al massimo (size of bin di dimensione variabile)
- diametro del kernel pari a 3 voxel (viste le ridotte dimensioni dell'organo target)

Bibliografia:

Data Citation:

Madabhushi, A., & Feldman, M. (2016). **Fused Radiology-Pathology Prostate Dataset** . The Cancer Imaging Archive. doi; 10.7937/K9/TCIA.2016.TLPMR1AM

Publication Citation:

1. Singanamalli, A. , Rusu, M. , Sparks, R. E., Shih, N. N., Ziober, A. , Wang, L. , Tomaszewski, J. , Rosen, M. , Feldman, M. and Madabhushi, A. (2016), **Identifying in vivo DCE MRI markers associated with microvessel architecture and gleason grades of prostate cancer.** J. Magn. Reson. Imaging, 43: 149-158. doi: 10.1002/jmri.24975 (PMID:26110513).
2. Toth, R, Feldman, M, Yu, D, Tomaszewski, J, Madabhushi, A, "**Histostitcher™: An Informatics Software Platform for Reconstructing Whole-Mount Prostate Histology using the Extensible Imaging Platform (XIP™) Framework**," *Journal of Pathology Informatics,* vol. 5, pg. 8, 2014 (PMID: 24843820, PMCID: PMC4023035).
3. Xiao, G, Bloch, N, Chappelow, J, Genega, E, Rofsky, N, Lenkinsky, R, Tomaszewski, J, Feldman, M, Rosen, M, Madabhushi, A, "**Determining Histology-MRI Slice Correspondences for Defining MRI-based Disease Signatures of Prostate Cancer**,"

Special Issue of Computerized Medical Imaging and Graphics on Whole Slide Microscopic Image Processing, vol. 35[7-8], pp. 568-78, 2011 (PMID: 21255974). https://doi.org/10.1016/j.compmedimag.2010.12.003

4. Chappelow, J, Bloch, N., Rofsky, N, Genega, E, Lenkinski, R, DeWolf, W, Madabhushi, A, "**Elastic Registration of Multimodal Prostate MRI and Histology via Multi-Attribute Combined Mutual Information**," Medical Physics, vol. 38[4], pp. 2005-2018, 2011 (PMID: 21626933).

TCIA Citation:

Clark K, Vendt B, Smith K, Freymann J, Kirby J, Koppel P, Moore S, Phillips S, Maffitt D, Pringle M, Tarbox L, Prior F. **The Cancer Imaging Archive (TCIA): Maintaining and Operating a Public Information Repository**, Journal of Digital Imaging, Volume 26, Number 6, December, 2013, pp 1045-1057. (paper)

Local Texture mapping e glioblastoma (umano)

Finalmente qualcuno ha diffuso mediante licenza libera un database contenente centinaia di immagini RM di pazienti affetti da glioblastoma sul The Cancer Imaging Archive, riuscendoci dichiarando di aver eseguito sulle immagini una procedura chiamata *skull stripping* che elimina lo scheletro e le ossa della faccia per risolvere i discussi problemi di "privacy" già descritti (ps: non gridate troppo forte che l'archivio scaricabile da TCIA contiene anche le immagini originali… 😀😀😀).

La procedura di *skull stripping* in realtà nel nostro caso può anche essere utile a fini scientifici in quanto elimina le fonti di segnale RM "estranee" a ciò che vogliamo studiare, migliorando in teoria il rapporto segnale/fondo delle mappe (problema che si era ben osservato con le immagini di glioma del cane), tuttavia in ambito clinico potrebbe eliminare dalle immagini segni di eventuali metastasi endoliquorali, quindi non sono così convinto che sia sempre una buona idea…tuttavia per evitare ogni problema legale in questo studio ho usato le immagini comprendenti solo il cervello. Lo stesso database da me rielaborato al solito sarà scaricabile da GalactiChan.

Materiali e metodi

E' stato utilizzato come fonte delle immagini il database dello studio UPeen-GBM dell'Università delle Pennsylvania, di cui sono state analizzate le immagini dei primi 100 pazienti. Ogni immagine è stata quindi elaborata con il software LIFEx 7.3 per ottenerne le mappe della matrice GLCM disponibili con il software (dissimilarità, entropia, contrasto, energia, omogeneità e correlazione). Nell'elaborazione sono stati utilizzati 64 livelli di grigio, il range 0-massimo, ed un kernel di diametro pari a 3 voxel.

Per risparmiare tempo macchina e capire quali indicatori siano più utili a fini clinici è stato dapprima elaborato solo un subset di mappe relativo a tutte le immagini dei primi 10 pazienti e queste sono state ispezionate visivamente per capire quali indicatori presentassero il miglior rapporto segnale/fondo o permettessero di rilevare caratteristiche delle lesioni particolari. Questo approccio consente quindi non solo di risparmiare tempo macchina ma anche di eliminare dal processo decisionale l'uso di un Intelligenza Artificiale (che di norma risolve il problema dei confronti multipli) questo perchè solo gli indicatori "qualitativamente interessanti" sono stati poi studiati in dettaglio sui restanti 90 pazienti.

Dopo l'elaborazione tutte le immagini sono state quindi ispezionate visivamente per trarre delle conclusioni circa la loro possibile utilità in ambito clinico.

Risultati:

L’analisi visiva preliminare fatta sul primo subset di 10 pazienti ha evidenziato come l’unico indicatore con un buon rapporto segnale/fondo e di possibile utilità clinica è la GLCM-entropia calcolata utilizzando le immagini ottenute mediante sequenze T2 pesate e FLAIR. In entrambi i casi infatti l’area di incrementato segnale sulle mappe corrisponde spazialmente all’aree che si potenzia dopo somministrazione di mezzo di contrasto. ed in parte al bordo di edema che circonda le lesioni. Questo dato è stato confermato studiando tutte le immagini dei 100 pazienti, compresi alcuni di questi che hanno ripetuto nel tempo l’imaging. Agli esami di follow up si nota come il segnale sulle mappe appaia correlato con la gravità della malattia rilevata alle sequenze di base, tuttavia non è possibile con i dati disponibili capire se questi indicatori hanno valore prognostico per la mancanza di dati clinici accurati abbinati alle immagini

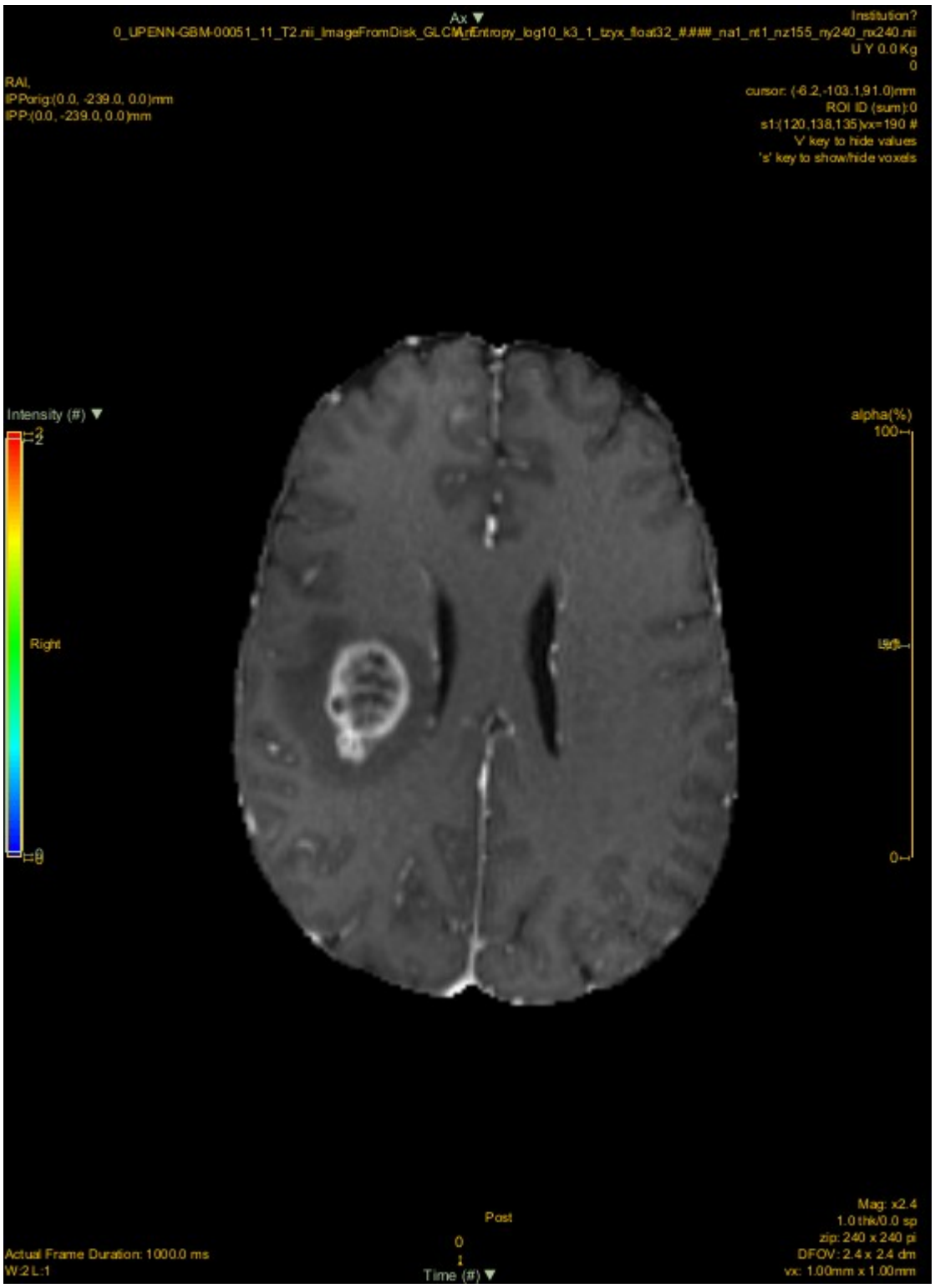
Ax ▼
0_UPENN-GBM-00051_11_T2.nii_ImageFromDisk_GLCMEntropy_log10_k3_1_tzyx_float32_####_na1_nt1_nz155_ny240_nx240.nii
Institution?
U Y 0.0 Kg
0
RAI,
IPPorig:(0.0, -239.0, 0.0)mm
IPP:(0.0, -239.0, 0.0)mm
cursor: (-6.2,-103.1,91.0)mm
ROI ID (sum):0
s1:(120,138,135)vx=190 #
'V' key to hide values
's' key to show/hide voxels
Intensity (#) ▼
2
Right
0
alpha(%)
100
0
Post
0
Time (#) ▼
Actual Frame Duration: 1000.0 ms
W:2 L:1
Mag: x2.4
1.0 thk/0.0 sp
zip: 240 x 240 pi
DFOV: 2.4 x 2.4 dm
vx: 1.00mm x 1.00mm

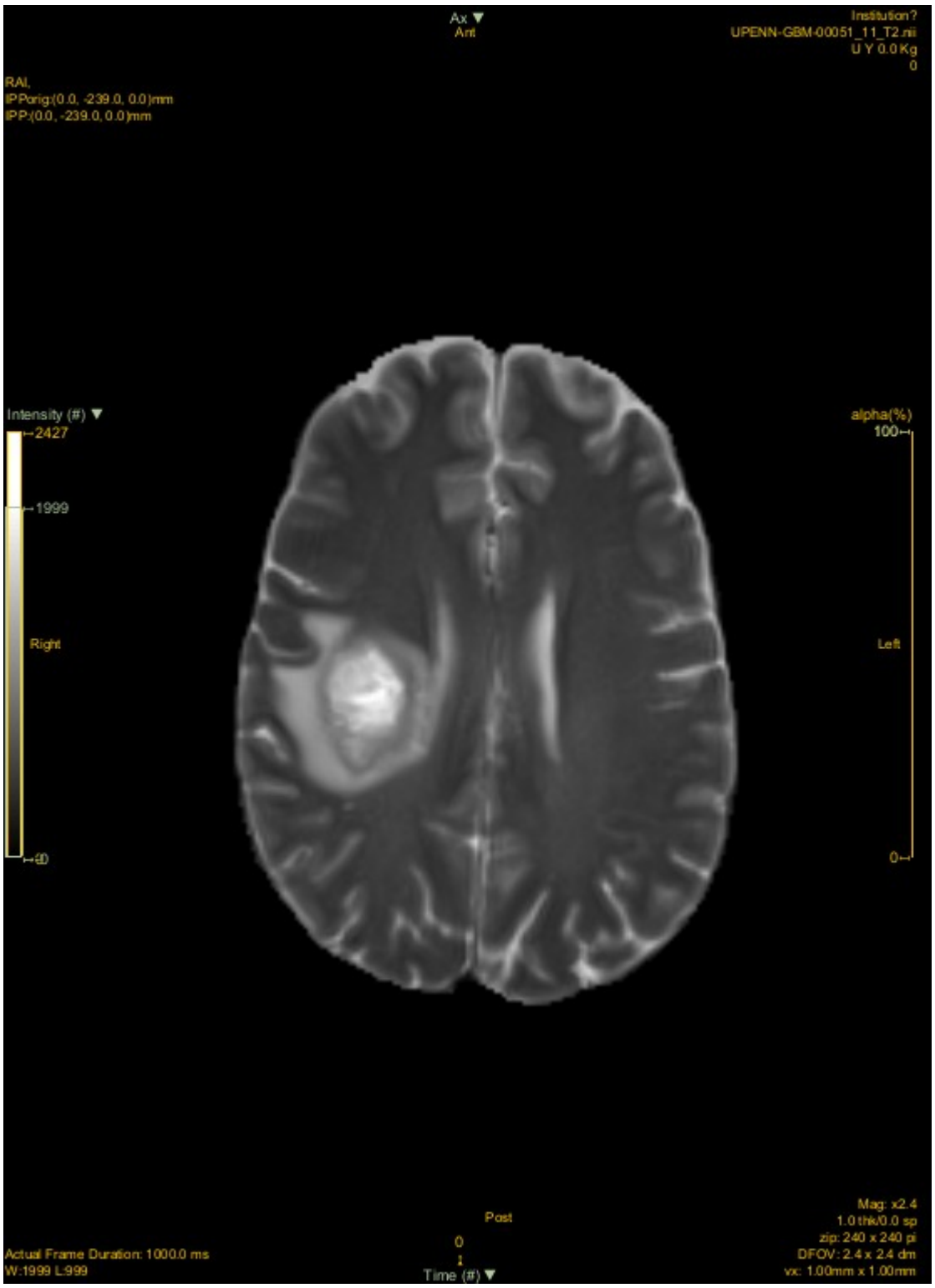
Ax
Ant
Institution?
UPENN-GBM-00051_11_T2.nii
U Y 0.0 Kg
0
RAI,
IPPorig:(0.0, -239.0, 0.0)mm
IPP:(0.0, -239.0, 0.0)mm
Intensity (#)
2427
1999
Right
0
alpha(%)
100
Left
0
Post
0
Time (#)
Mag: x2.4
1.0 thk/0.0 sp
zip: 240 x 240 pi
DFOV: 2.4 x 2.4 dm
vx: 1.00mm x 1.00mm
Actual Frame Duration: 1000.0 ms
W:1999 L:999

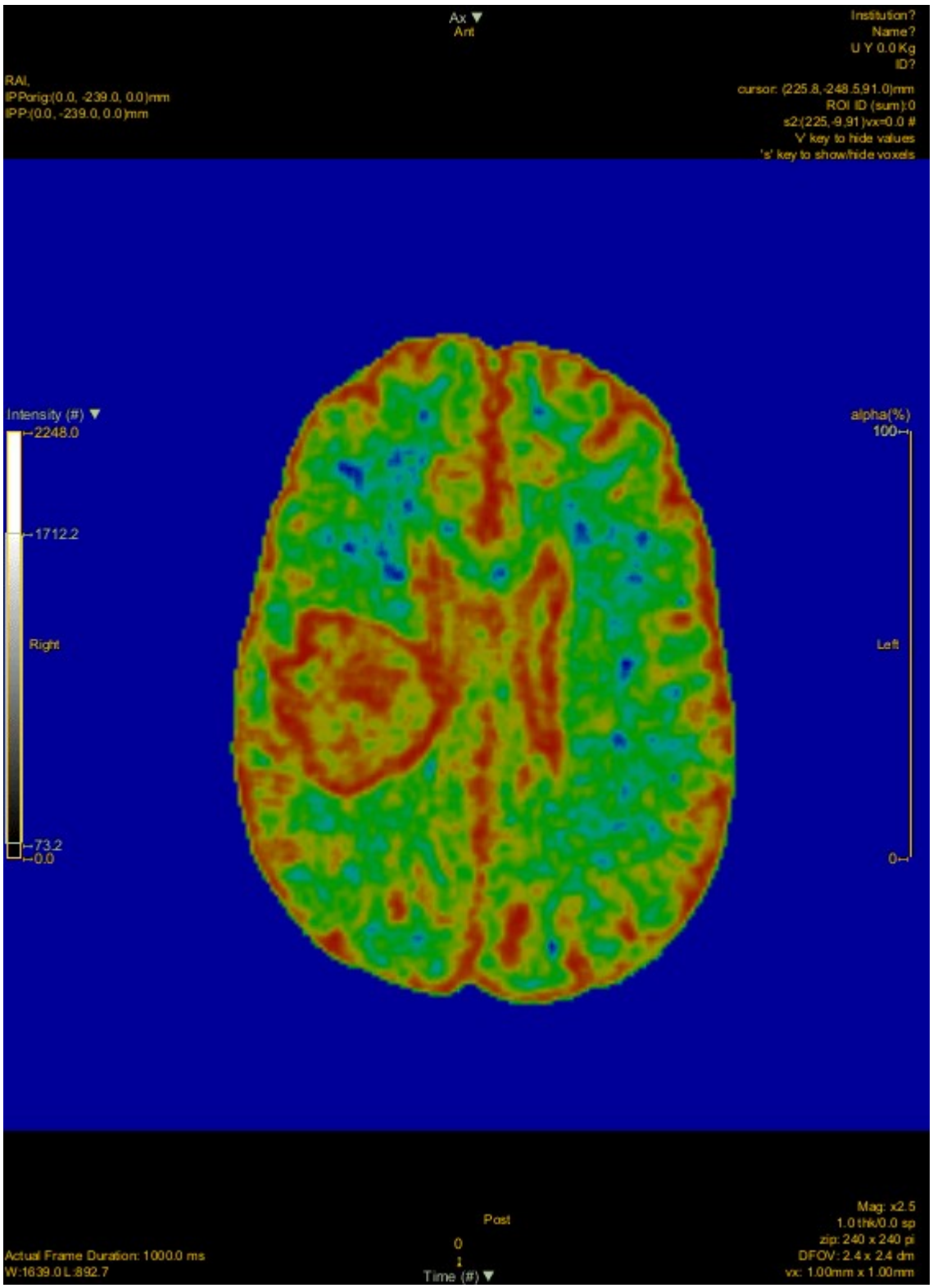
Ax ▼
Ant
Institution?
Name?
U Y 0.0 Kg
ID?
RAI,
IPPorig:(0.0, -239.0, 0.0)mm
IPP:(0.0, -239.0, 0.0)mm
cursor: (225.8,-248.5,91.0)mm
ROI ID (sum):0
s2:(225,-9,91)vx=0.0 #
'v' key to hide values
's' key to show/hide voxels
Intensity (#) ▼
2248.0
1712.2
Right
73.2
0.0
alpha(%)
100
Left
0
Post
0
Time (#) ▼
Actual Frame Duration: 1000.0 ms
W:1639.0 L:892.7
Mag: x2.5
1.0 thk/0.0 sp
zip: 240 x 240 pi
DFOV: 2.4 x 2.4 dm
vx: 1.00mm x 1.00mm

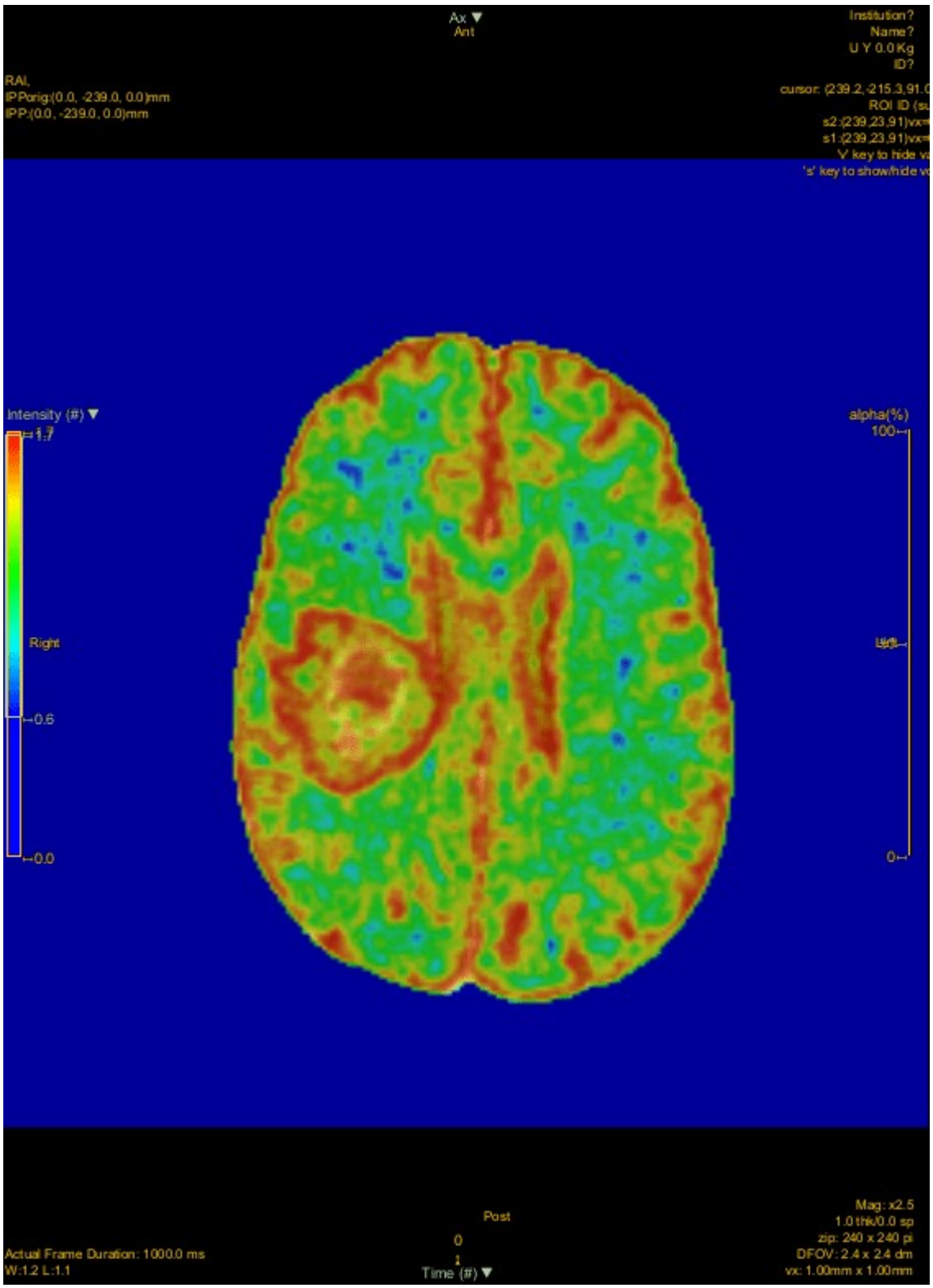
Ax
Ant
Institution?
Name?
U Y 0.0Kg
ID?
RAI,
IPPorig:(0.0, -239.0, 0.0)mm
IPP:(0.0, -239.0, 0.0)mm
Intensity (#)
1.7
Right
0.6
0.0
alpha(%)
100
0
Post
0
Time (#)
Actual Frame Duration: 1000.0 ms
W:1.2 L:1.1
Mag: x2.5
1.0 thk/0.0 sp
zip: 240 x 240 pi
DFOV: 2.4 x 2.4 dm
vx: 1.00mm x 1.00mm

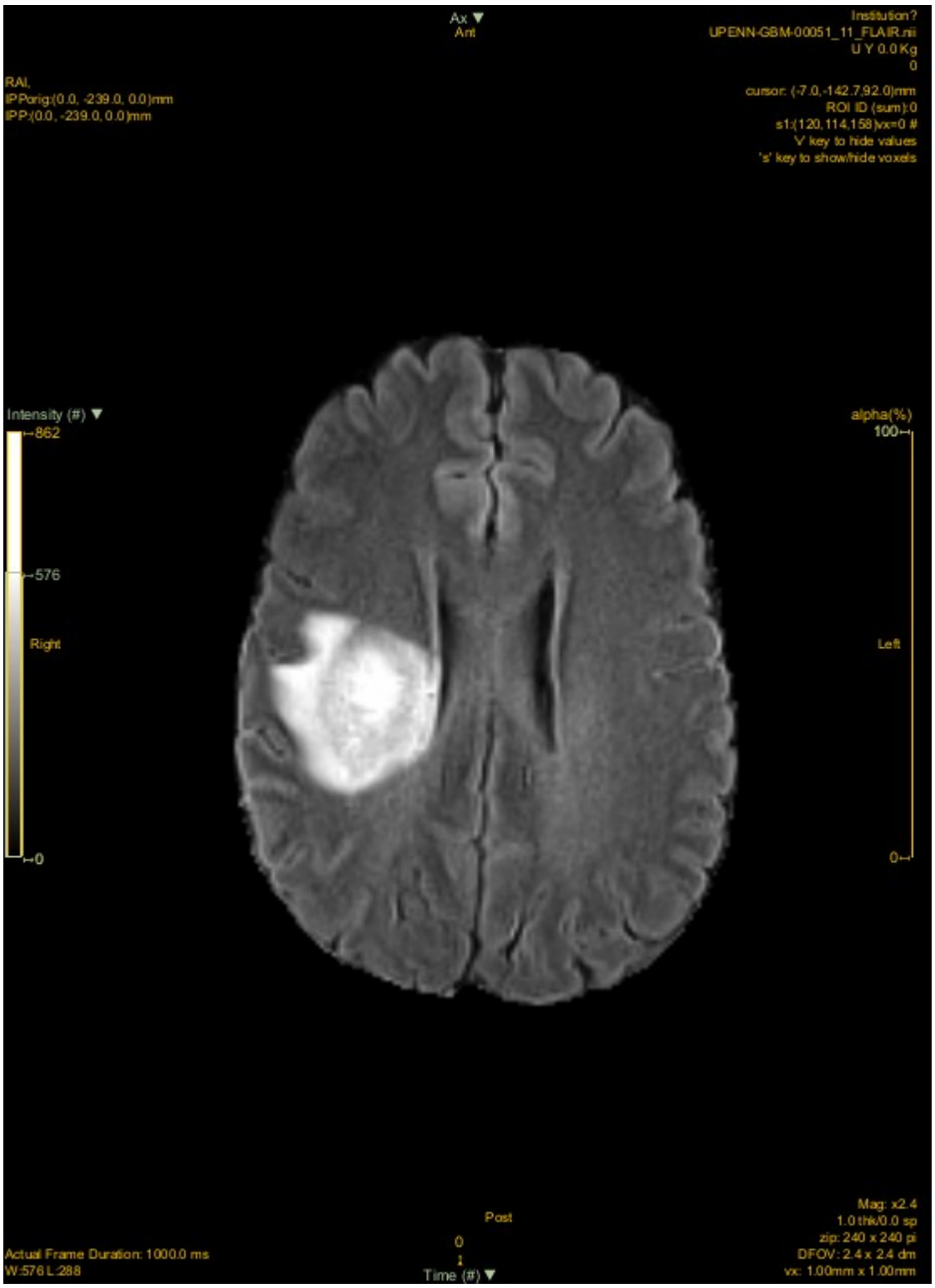
Ax ▼
Ant
Institution?
UPENN-GBM-00051_11_FLAIR.nii
U Y 0.0 Kg
0
RAI,
IPPorig:(0.0, -239.0, 0.0)mm
IPP:(0.0, -239.0, 0.0)mm
cursor: (-7.0,-142.7,92.0)mm
ROI ID (sum):0
s1:(120,114,158)vx=0 #
'v' key to hide values
's' key to show/hide voxels
Intensity (#) ▼
862
576
Right
0
alpha(%)
100
Left
0
Post
0
Time (#) ▼
Actual Frame Duration: 1000.0 ms
W:576 L:288
Mag: x2.4
1.0 thk/0.0 sp
zip: 240 x 240 pi
DFOV: 2.4 x 2.4 dm
vx: 1.00mm x 1.00mm

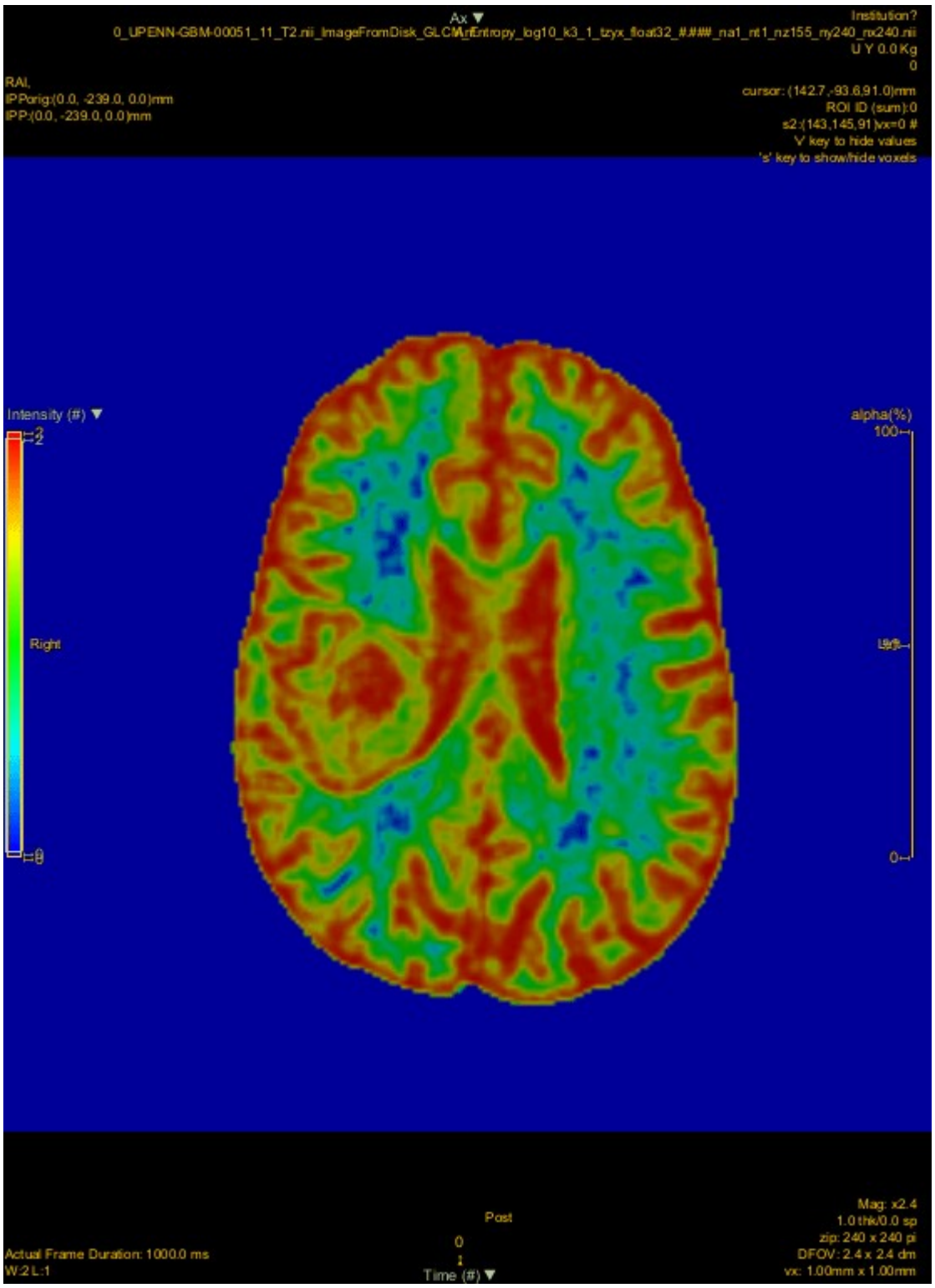
Ax ▼
0_UPENN-GBM-00051_11_T2.nii_ImageFromDisk_GLCMEntropy_log10_k3_1_tzyx_float32_####_nx1_ny1_nz155_ny240_nx240.nii
Institution?
U Y 0.0 Kg
0
RAI,
IPPorig:(0.0, -239.0, 0.0)mm
IPP:(0.0, -239.0, 0.0)mm
cursor: (142.7,-93.6,91.0)mm
ROI ID (sum):0
s2:(143,145,91)vx=0 #
'v' key to hide values
's' key to show/hide voxels
Intensity (#) ▼
2
Right
0
alpha(%)
100
Left
0
Post
0
Time (#) ▼
Actual Frame Duration: 1000.0 ms
W:2 L:1
Mag: x2.4
1.0 thk/0.0 sp
zip: 240 x 240 pi
DFOV: 2.4 x 2.4 dm
vx: 1.00mm x 1.00mm

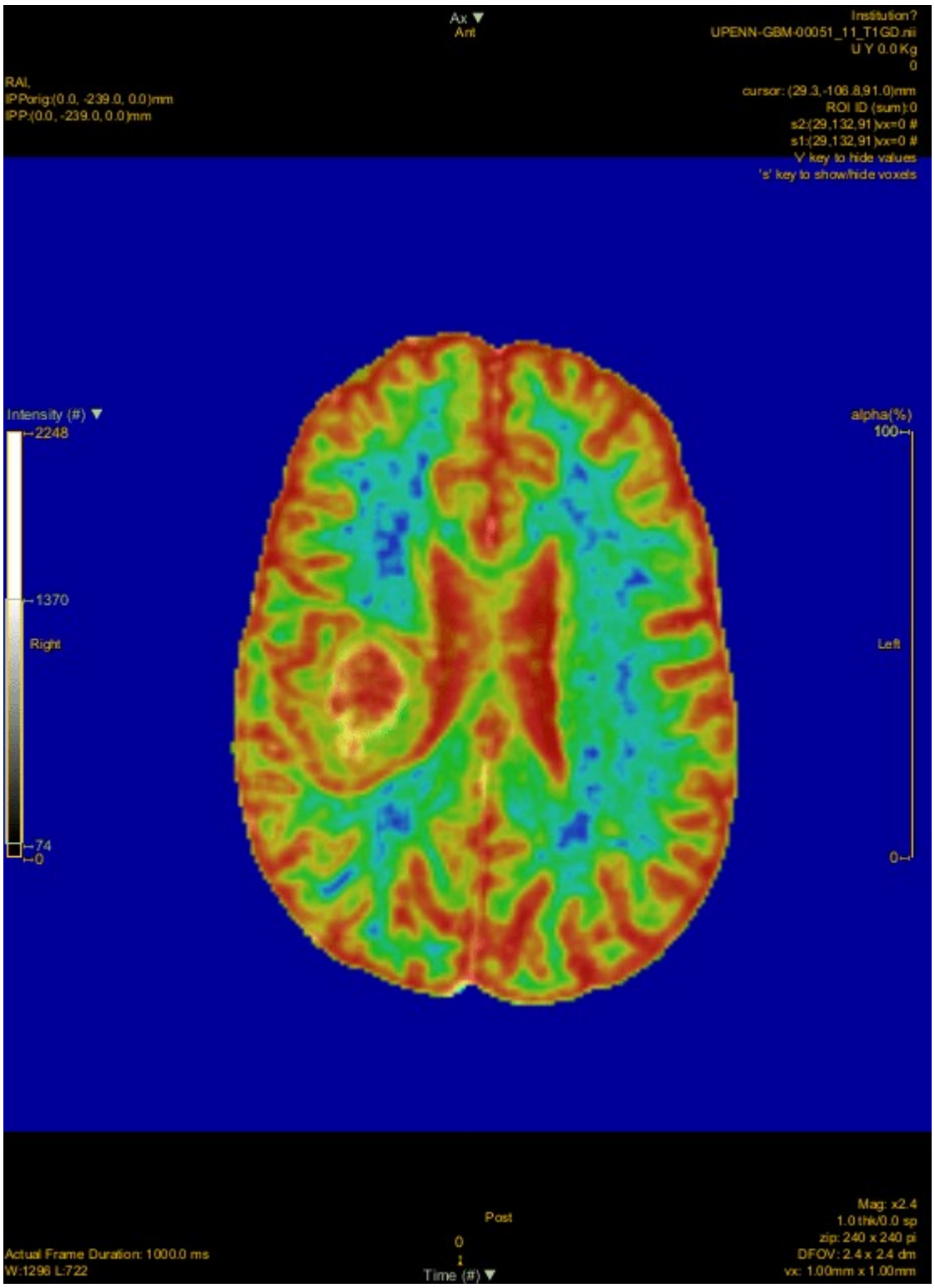

Paziente 51 al primo esame. Immagini nel seguente ordine: T1mdc|T2|GLCMentropiaT2|fusa T1mdc+GLCMentropiaT2|FLAIR|GLCMentropiaFLAIR|fusa T1mdc + GLCMentropiaFLAIR

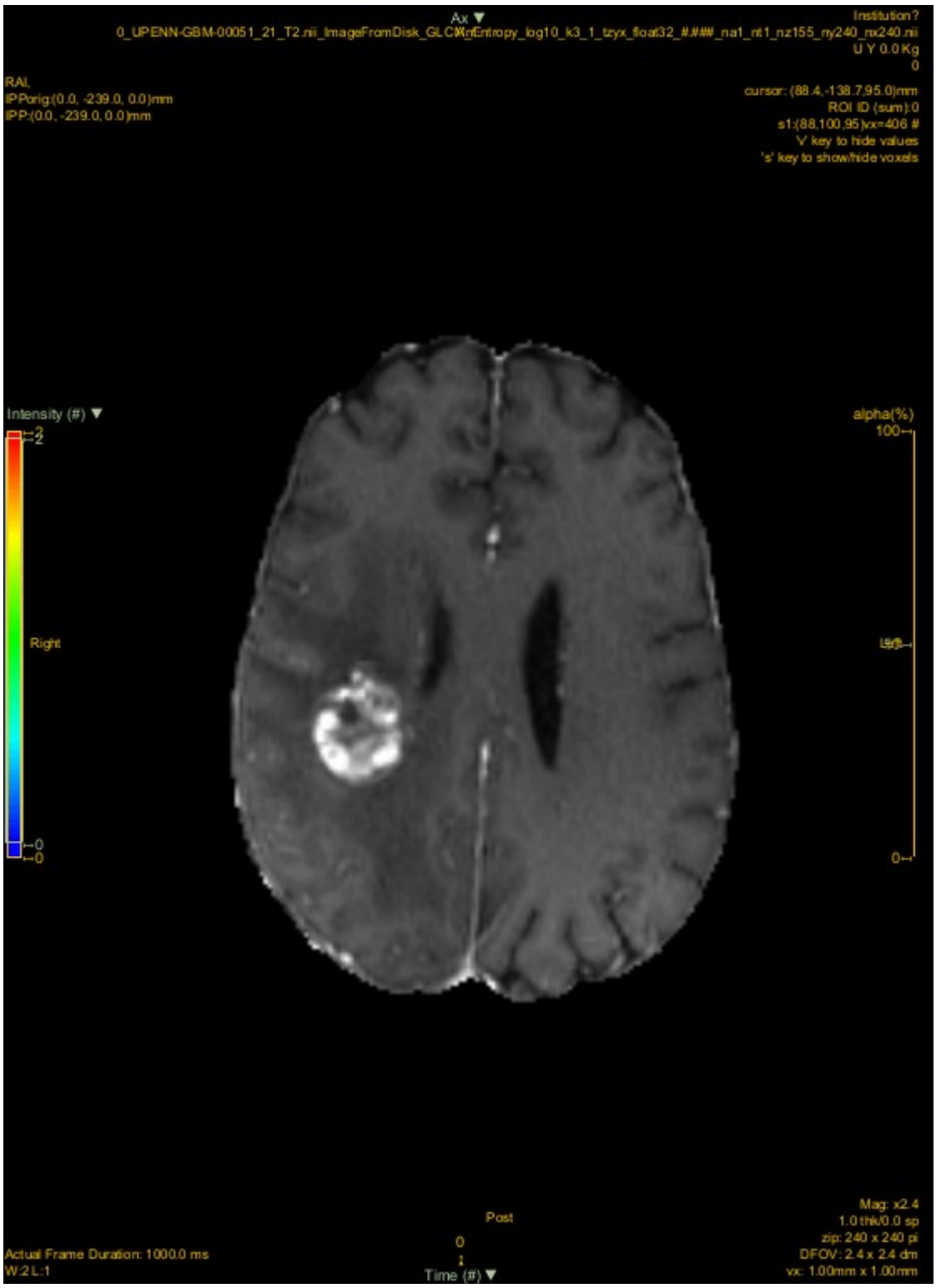
Ax ▼
0_UPENN-GBM-00051_21_T2.nii_ImageFromDisk_GLCMInfEntropy_log10_k3_1_tzyx_float32_####_na1_nt1_nz155_ny240_nx240.nii
Institution?
U Y 0.0 Kg
0
RAI,
IPPorig:(0.0, -239.0, 0.0)mm
IPP:(0.0, -239.0, 0.0)mm
cursor: (88.4,-138.7,95.0)mm
ROI ID (sum):0
s1:(88,100,95)vx=406 #
'V' key to hide values
's' key to show/hide voxels
Intensity (#) ▼
2
Right
0
0
alpha(%)
100
0
Post
0
1
Time (#) ▼
Actual Frame Duration: 1000.0 ms
W:2 L:1
Mag: x2.4
1.0 thk/0.0 sp
zip: 240 x 240 pi
DFOV: 2.4 x 2.4 dm
vx: 1.00mm x 1.00mm

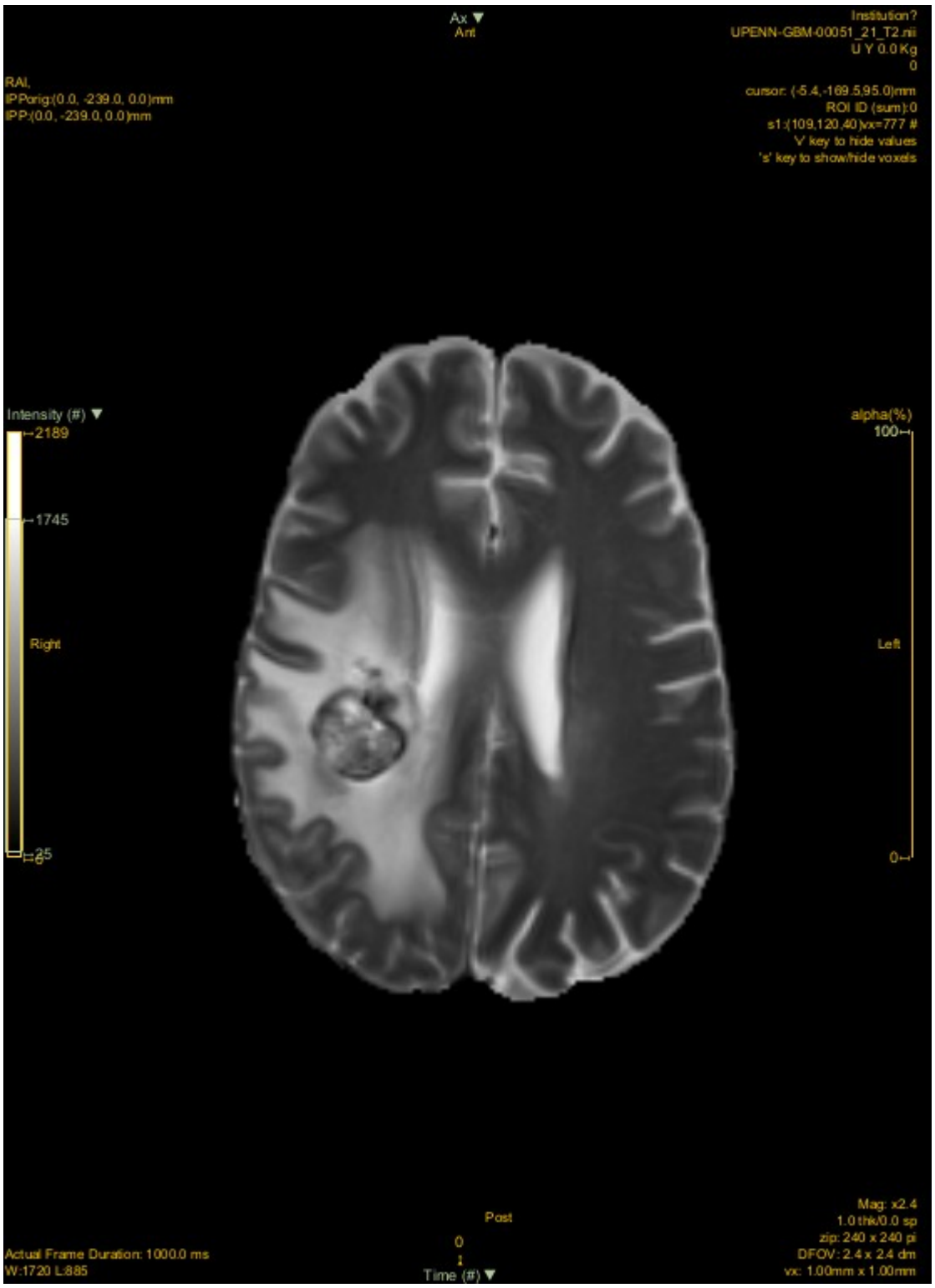
Ax ▼
Ant
Institution?
UPENN-GBM-00051_21_T2.nii
U Y 0.0 Kg
0
RAI,
IPPorig:(0.0, -239.0, 0.0)mm
IPP:(0.0, -239.0, 0.0)mm
cursor: (-5.4,-169.5,95.0)mm
ROI ID (sum):0
s1:(109,120,40)vx=777 #
'v' key to hide values
's' key to show/hide voxels
Intensity (#) ▼
2189
1745
Right
25
alpha(%)
100
Left
0
Post
0
Time (#) ▼
Actual Frame Duration: 1000.0 ms
W:1720 L:885
Mag: x2.4
1.0 thk/0.0 sp
zip: 240 x 240 pi
DFOV: 2.4 x 2.4 dm
vx: 1.00mm x 1.00mm

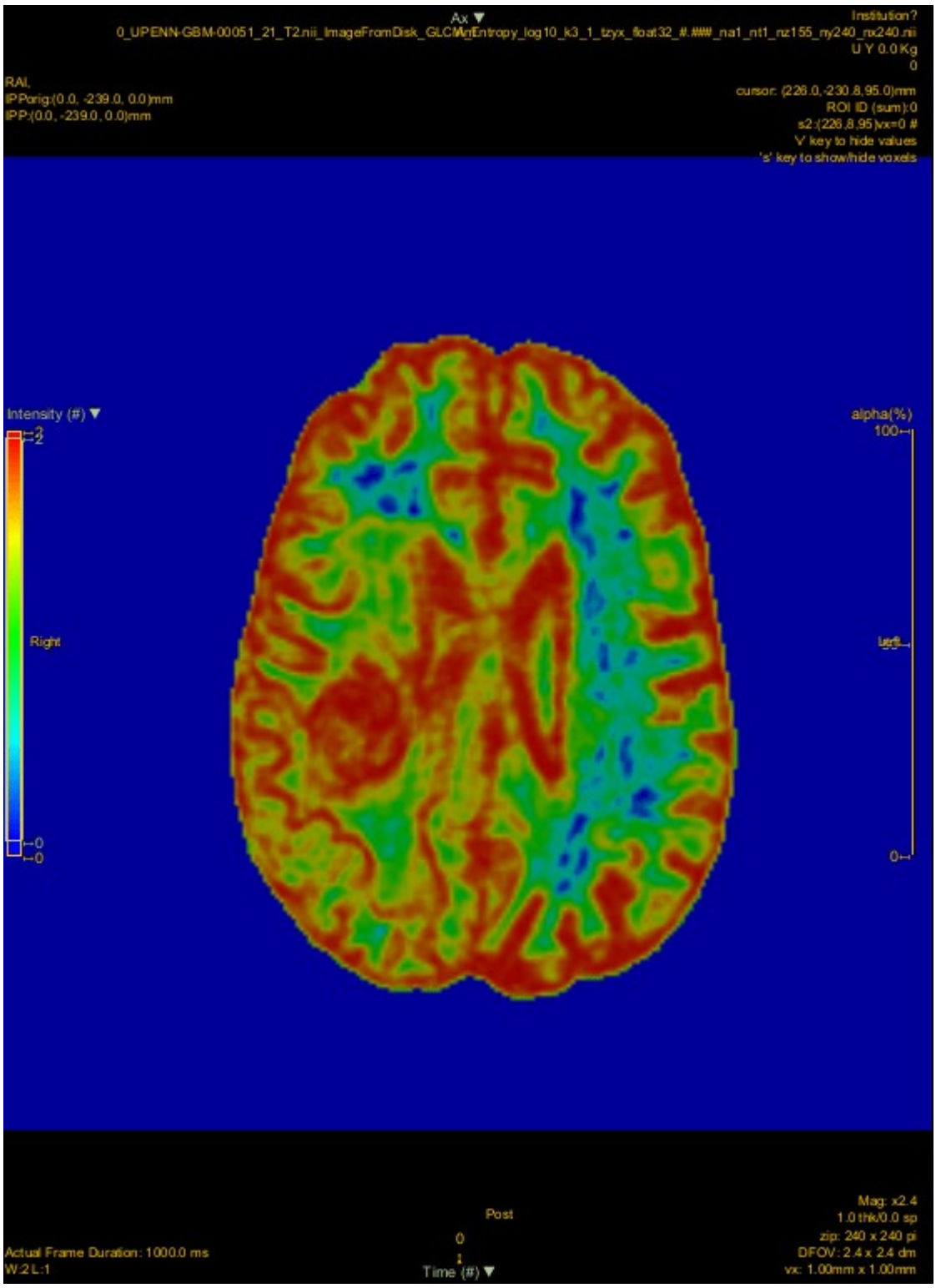
Ax ▼
0_UPENN-GBM-00051_21_T2.nii_ImageFromDisk_GLCMEntropy_log10_k3_1_tzyx_float32_#.###_nx1_ny1_nz155_ny240_nx240.nii
Institution?
U Y 0.0 Kg
0
RAI,
IPPorig:(0.0, -239.0, 0.0)mm
IPP:(0.0, -239.0, 0.0)mm
cursor: (226.0,-230.8,95.0)mm
ROI ID (sum):0
s2:(226,8,95)vx=0 #
'V' key to hide values
's' key to show/hide voxels
Intensity (#) ▼
2
Right
0
0
alpha(%)
100
Left
0
Actual Frame Duration: 1000.0 ms
W:2 L:1
Post
0
Time (#) ▼
Mag: x2.4
1.0 thk/0.0 sp
zip: 240 x 240 pi
DFOV: 2.4 x 2.4 dm
vx: 1.00mm x 1.00mm

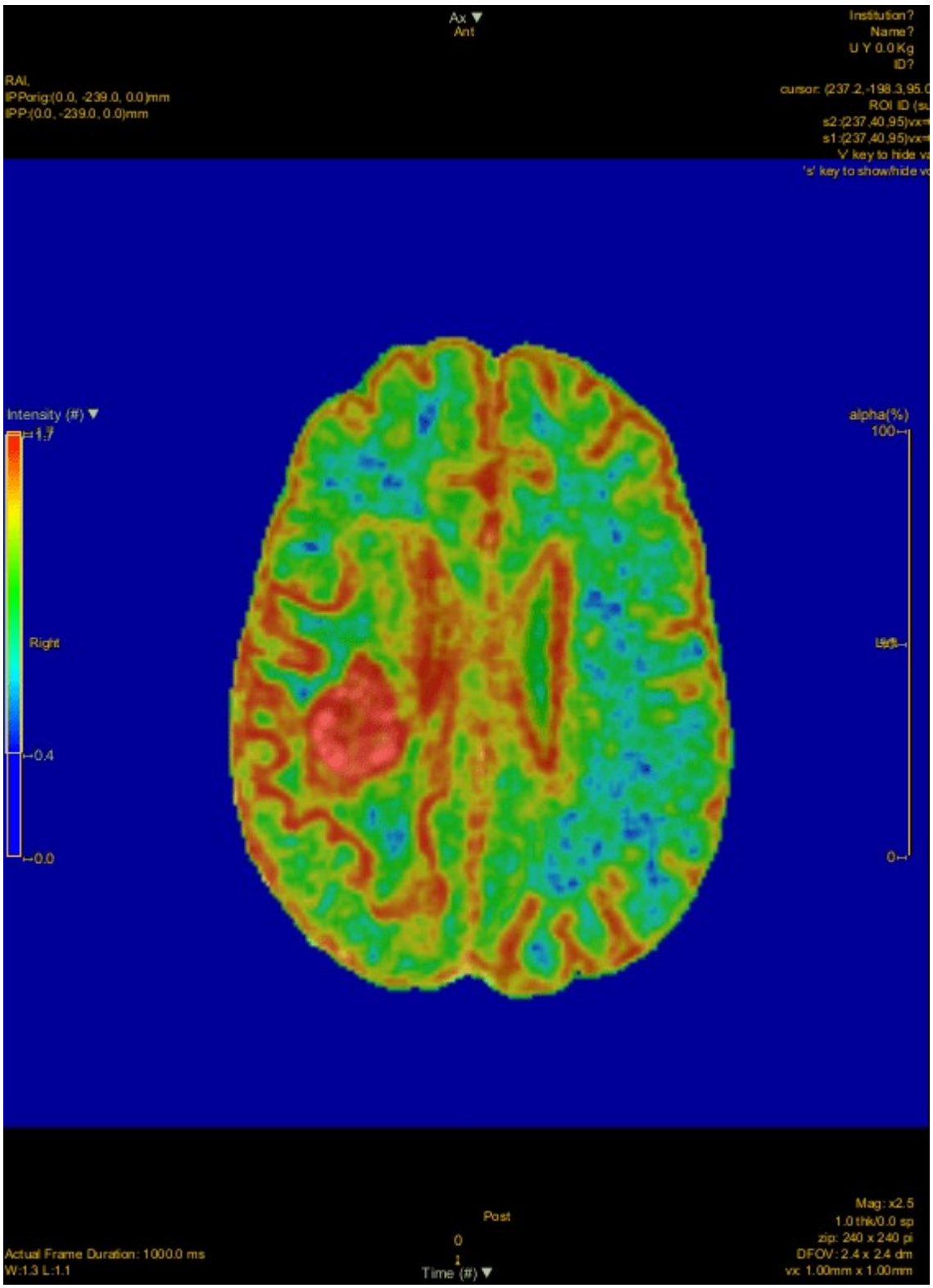
Ax
Ant
Institution?
Name?
U Y 0.0Kg
ID?
RAI,
IPPorig:(0.0, -239.0, 0.0)mm
IPP:(0.0, -239.0, 0.0)mm
Intensity (#)
1.7
Right
0.4
0.0
alpha(%)
100
0
Post
0
1
Time (#)
Actual Frame Duration: 1000.0 ms
W:1.3 L:1.1
Mag: x2.5
1.0 thk/0.0 sp
zip: 240 x 240 pi
DFOV: 2.4 x 2.4 dm
vx: 1.00mm x 1.00mm

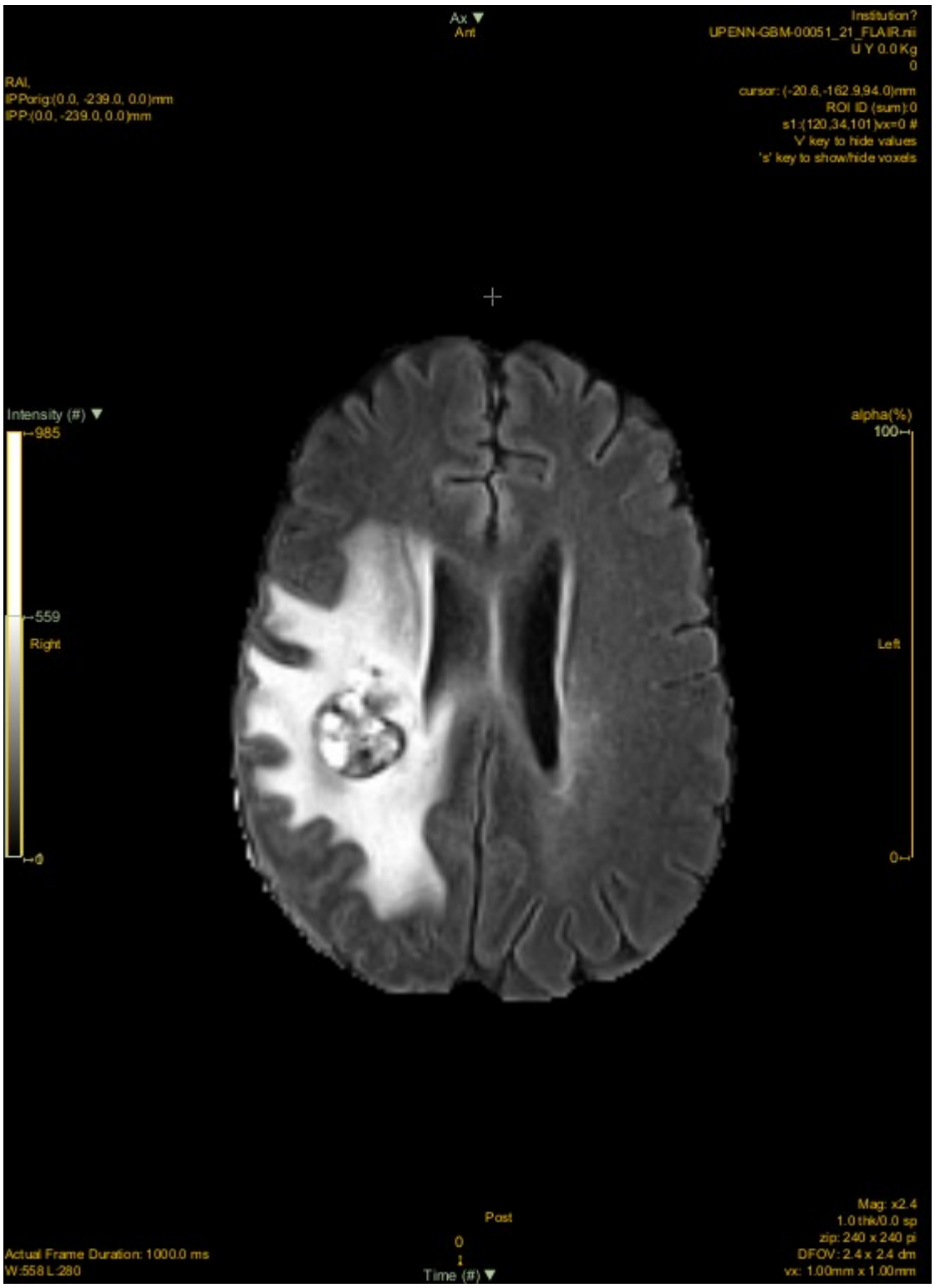
Ax ▼
Ant
Institution?
UPENN-GBM-00051_21_FLAIR.nii
U Y 0.0 Kg
0
RAI,
IPPorig:(0.0, -239.0, 0.0)mm
IPP:(0.0, -239.0, 0.0)mm
cursor: (-20.6,-162.9,94.0)mm
ROI ID (sum):0
s1:(120,34,101)vx=0 #
'v' key to hide values
's' key to show/hide voxels
Intensity (#) ▼
985
559
Right
0
alpha(%)
100
Left
0
Post
0
Time (#) ▼
Actual Frame Duration: 1000.0 ms
W:558 L:280
Mag: x2.4
1.0 thk/0.0 sp
zip: 240 x 240 pi
DFOV: 2.4 x 2.4 dm
vx: 1.00mm x 1.00mm

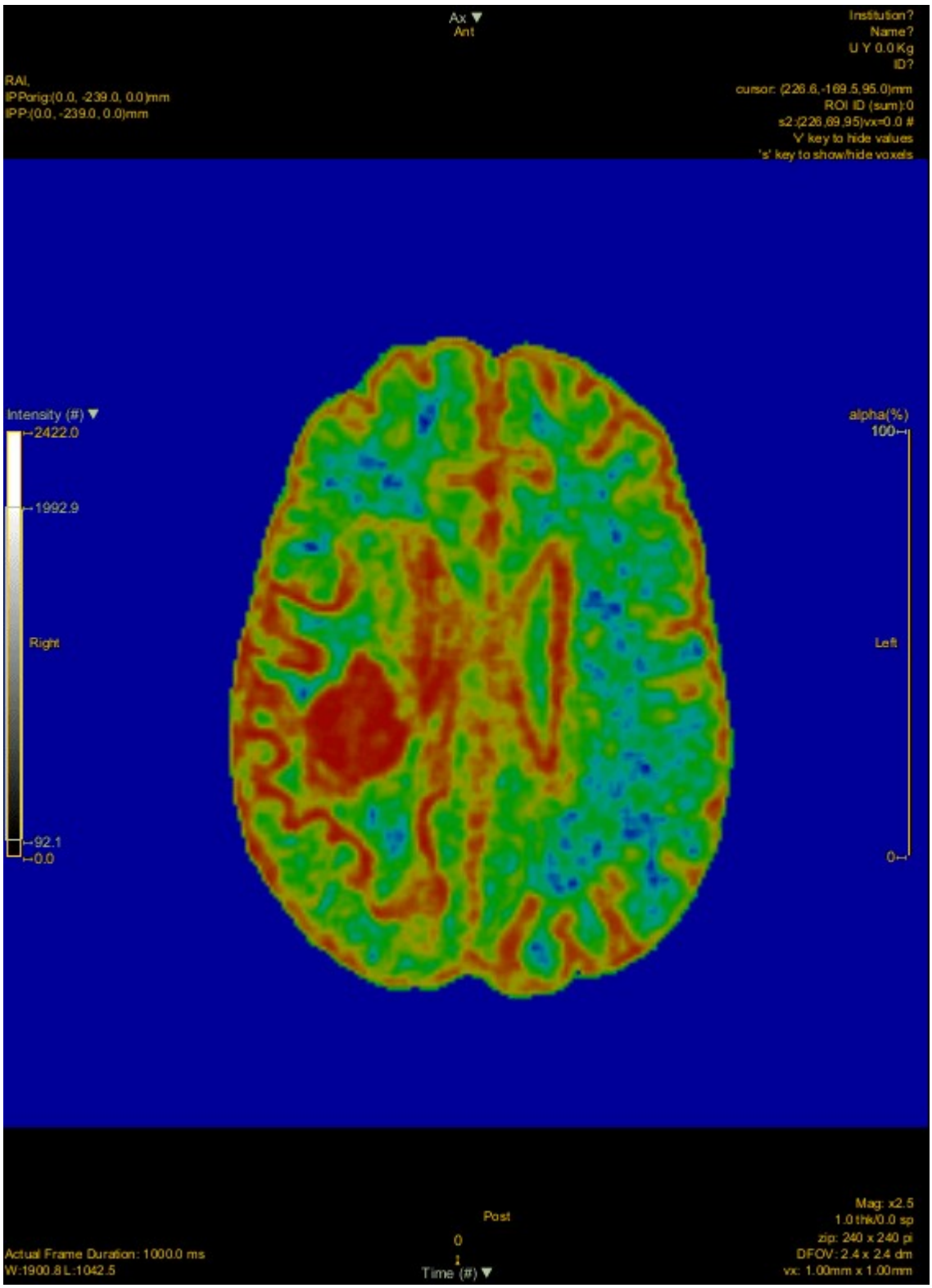
Ax ▼
Ant
Institution?
Name?
U Y 0.0 Kg
ID?
RAI,
IPPorig:(0.0, -239.0, 0.0)mm
IPP:(0.0, -239.0, 0.0)mm
cursor: (226.6,-169.5,95.0)mm
ROI ID (sum):0
s2:(226,89,95)vx=0.0 #
'v' key to hide values
's' key to show/hide voxels
Intensity (#) ▼
2422.0
1992.9
Right
92.1
0.0
alpha(%)
100
Left
0
Post
0
Time (#) ▼
Actual Frame Duration: 1000.0 ms
W:1900.8 L:1042.5
Mag: x2.5
1.0 thk/0.0 sp
zip: 240 x 240 pi
DFOV: 2.4 x 2.4 dm
vx: 1.00mm x 1.00mm

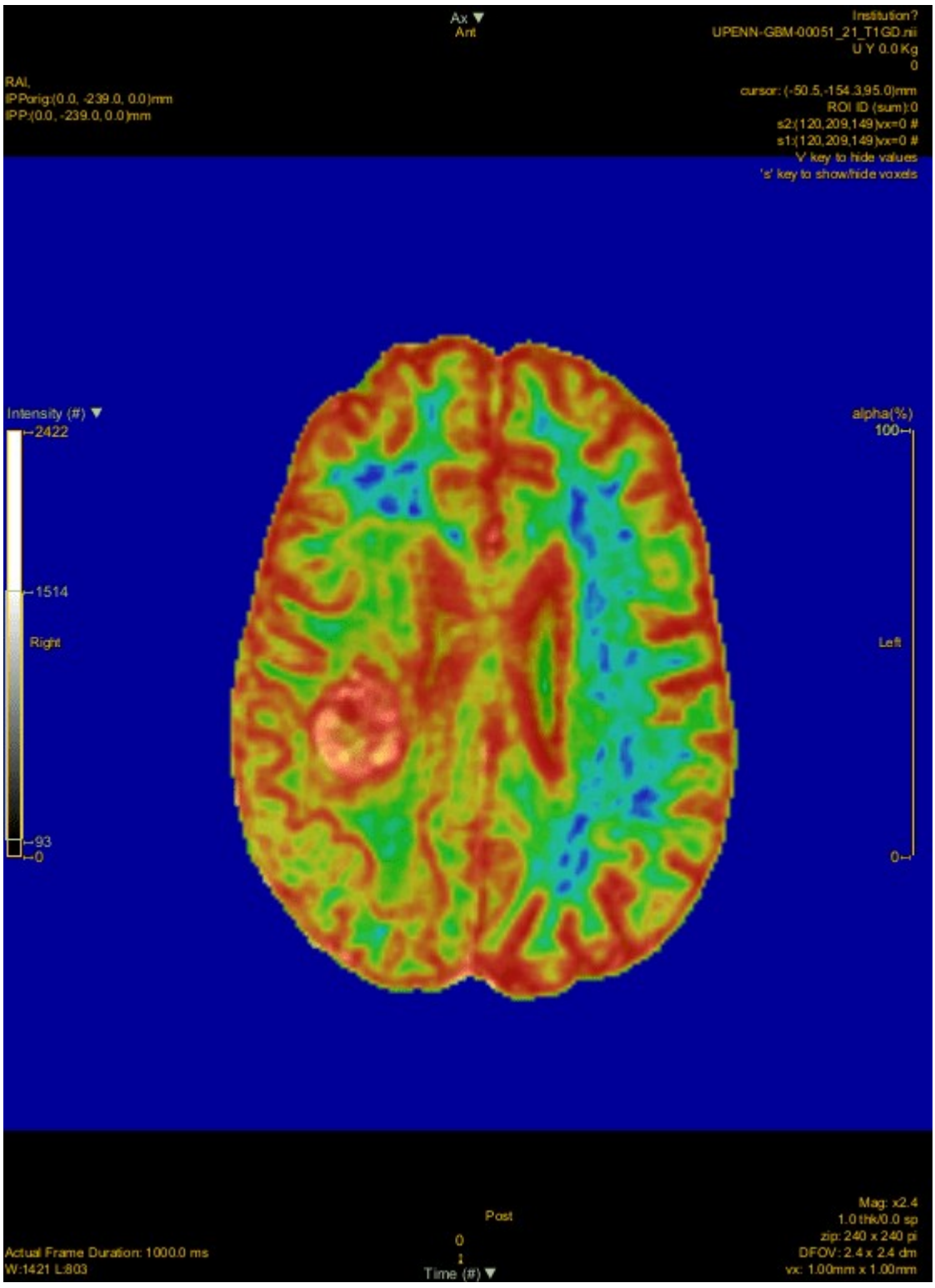

Sempre il paziente 51. valutazione alll’esame di follow-up

Conclusioni

Il local texture mapping appare un metodo promettente per studiare le immagini RM di glioblastoma in quanto, oltre (forse) a permettere una caratterizzazione delle lesioni (mancano dati

clinici per essere sicuri di questa affermazione) alcune mappe ottenute con sequenze che non impiegano mezzo di contrasto mostrano dati praticamente sovrapponibili alle sequenze T1 pesate dopo sua somministrazione. Questo dato potrebbe quindi permettere valutazioni comparabili anche in quei pazienti a cui i mezzi di contrasto a base di Gadolinio non possono essere somministrati (ad esempio per reazioni gravi alla somministrazione o per severa insufficienza renale)

Altra osservazione va fatta sul metodo qui descritto di utilizzare un analisi qualitativa delle mappe degli indicatori su un subset di immagini per decidere poi quali esaminare per eseguire gli studi. Questo metodo, oltre ad eliminare l'uso di costose e complesse IA, che pochi clinici sanno impiegare e che spesso gestite da grandi multinazionali; permette di creare delle immagini valutabili similarmente alle sequenze "classiche", consentendo magari ad un radiologo esperto di ottenere più informazioni, possibili solo con uno studio "globale" delle immagini invece che di semplici numeri. Io non sono un radiologo, per tal motivo spero che la diffusione libera dei dati che ho ottenuto possa permettere a chi è più esperto di me di ottenere molte più informazioni 🙂

Fonte immagini e citazioni:

Bakas, S., Sako, C., Akbari, H., Bilello, M., Sotiras, A., Shukla, G., Rudie, J. D., Flores Santamaria, N., Fathi Kazerooni, A., Pati, S., Rathore, S., Mamourian, E., Ha, S. M., Parker, W., Doshi, J., Baid, U., Bergman, M., Binder, Z. A., Verma, R., … Davatzikos, C. (2021). Multi-parametric magnetic resonance imaging (mpMRI) scans for de novo Glioblastoma (GBM) patients from the University of Pennsylvania Health System [Data set]. The Cancer Imaging Archive. https://doi.org/10.7937/TCIA.709X-DN49

Bakas, S., Sako, C., Akbari, H., Bilello, M., Sotiras, A., Shukla, G., Rudie, J. D., Flores Santamaria, N., Fathi Kazerooni, A., Pati, S., Rathore, S., Mamourian, E., Ha, S. M., Parker, W., Doshi, J., Baid, U., Bergman, M., Binder, Z. A., Verma, R., Lustig, R., Desai, A. S., Bagley, S. J., Mourelatos, Z., Morrissette, J., Watt, C. D., Brem, S., Wolf, R. L., Melhem, E. R., Nasrallah, M. P., Mohan, S., O'Rourke, D. M., Davatzikos, C. "The University of Pennsylvania glioblastoma (UPenn-GBM) cohort: advanced MRI, clinical, genomics, & radiomics", Nature Scientific Data, [In Press], 2022

Clark, K., Vendt, B., Smith, K., Freymann, J., Kirby, J., Koppel, P., Moore, S., Phillips, S., Maffitt, D., Pringle, M., Tarbox, L., & Prior, F. (2013). **The Cancer Imaging Archive (TCIA): Maintaining and Operating a Public Information Repository**. Journal of Digital Imaging, 26(6), 1045–1057. https://doi.org/10.1007/s10278-013-9622-7

Stable Diffusion: come rilevare le immagini fake create dalle Intelligenze Artificiali!
Gennaio 24, 2023 da antonellogalati

Dopo essermi occupato in articoli precedenti di come provare a smascherare i video deepfake ed i sistemi di aumento della risoluzione basati sulle IA (Waifu2X) utilizzando il local texture mapping, con questo articolo vedremo come la stessa metodica sia efficace nel rilevare i falsi di nuova generazione creati interamente *in silico* da un algoritmo più recente: Stable Diffusion.

Fra le varie accuse rivolte agli sviluppatori di questo software c'è quella di aver utilizzato nella fase di training diverse immagini coperte da copyright senza il consenso degli artisti che le hanno prodotte, tanto che il software riesce a replicare, a loro dire, il loro "stile" senza il loro consenso, creando di fatto dei plagi. Nel test che svolgerò oggi proverò a confrontare le immagini generate dal software utilizzando il local texture map per rilevare se le mappe consentano di distinguere le immagini vere di un famoso artista dai "plagi" creati dall' AI. Per non avere problemi di copyright e per utilizzare come confronto dei dati che ho già, ho deciso di generare dei falsi di un artista rinascimentale che ho già dettagliatamente studiato in questo blog e che ha una "firma radiomica" molto riconoscibile ed unica: Leonardo da Vinci.

L'obbiettivo di questo studio è verificare se il local texture mapping riesce a discriminare i falsi creati dall'AI dai veri dipinti di Leonardo allo stesso modo di come li distingue dai dipinti con uno stile simile dei suoi allievi. Il secondo obbiettivo sarà invece trovare qualcosa che permetta di identificare QUALUNQUE tipo di immagine fake creata da un'AI come tale.

Materiali e Metodi:

Utilizzando l'implementazione free di Stable Diffusion raggiungibile da questo link ho generato 12 immagini utilizzando come comando la seguente frase: *"leonardo da vinci" style painting*

Ogni immagine è stata quindi scomposta nelle 3 componenti RGB usando il software GIMP; successivamente ognuna di queste componenti è stata utilizzata come input per il software LifeX allo scopo di ricavare le mappe degli indicatori della matrice GLCM fornite dal software (dissimilarità, entropia, contrasto, energia, omogemeità, correlazione).

LifeX è stato impostato per utilizzare 64 livelli di grigio in un range da 0 a 256, comprendente tutti i livelli delle immagini e quindi con un size of bin pari a 4. E' stato utilizzato un kernel del diametro di 3 pixel

Le immagini così ottenute sono state quindi confrontate con quelle dei dipinti originali già studiate in un precedente lavoro; in particolare:

- osservate visivamente alla ricerca della "firma Leonardesca" dovuta allo stile "sfumato" utilizzato dall'artista e caratterizzata dall'assenza di bordi netti nelle figure agli indicatori di disordine (GLCM contrasto, dissimilarità ed entropia)
- inizialmente guardando varie immagini create dalle AI in diversi ambiti anche utilizzando il local texture mapping non ero mai riuscito a trovare qualcosa che permettesse di distinguere

le immagini “reali” da questi falsi, tuttavia con sorpresa internet è venuto in mio soccorso! 🙂 Girovagando per i social infatti mi sono imbattuto nel profilo di una ragazza appassionata di disegno e fotografia (elettra.em.lux) che riusciva a capire a suo dire “visivamente” se un ‘immagine era generata da un AI oppure no. Mi ha detto di riuscirci (se ho ben capito 🙂) in quanto le immagini generate hanno un aspetto “cartoonesco” a livello di alcuni dettagli che presentano inoltre una colorazione OMOGENEA. A questo punto era chiaro che il local texture mapping, se interpretato nel modo giusto, poteva essere il metodo perfetto per smascherare questi fake: se questa teoria è vera queste porzioni delle immagini infatti dovrebbero presentare ridotti livelli degli indicatori di disordine (contrasto, dissimilarità ed entropia) ed elevati di quelli di ordine (energia ed omogeneità). Il secondo obbiettivo di questo lavoro è stato quindi validare questa teoria e vedere se questo reperto “visivo” abbia un corrispettivo all’analisi delle mappe, che potrebbe essere sfruttato in ambito forense.

Tutti i dati grezzi saranno poi caricati al solito su Galactichan.

Risultati







Mona Lisa. Il più celebre dipinto di Leonardo da Vinci. Nella prima mappa (GLCM Entropia) è visibile la “firma leonardesca” dovuta allo stile “sfumato” (i bordi delle figure sono in generale poco definiti). La seconda mappa (GLCM energia) non evidenzia aree di incrementato segnale, in quanto l’intera immagine è ricca di piccoli dettagli che causano un elevato “rumore” locale

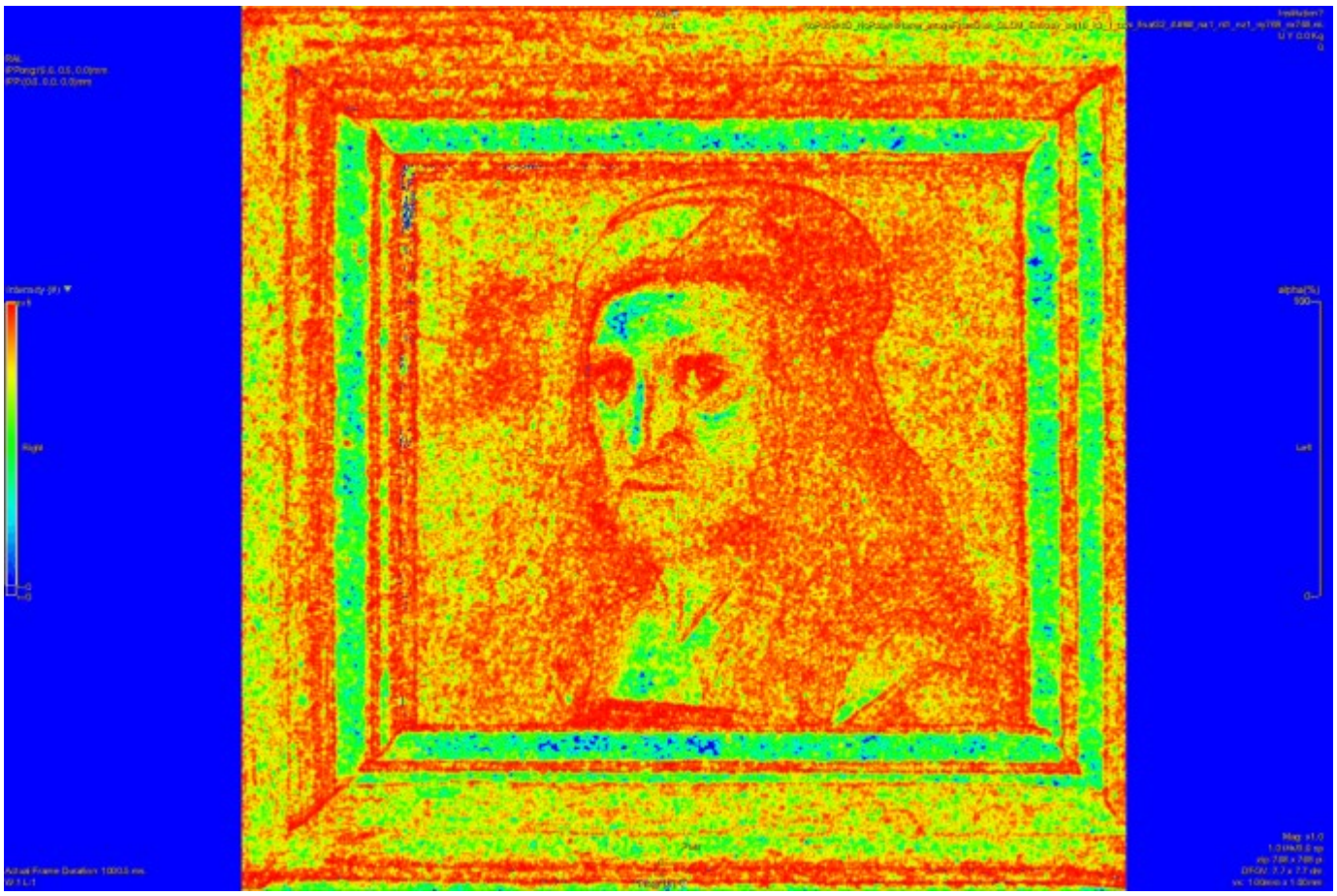



Immagine n° 1 del campione generato con Stable Diffusion. La mappa della GLCM entropia mostra bordi della figura molto più netti e definiti, in modo simile ai dipinti degli autori imitatori ed allievi di Leonardo (Leonardeschi). La mappa della GLCM energia evidenzia inoltre vistosa iperintensità a carico della fronte e, della piramide nasale e del torace della figura, in corrispondenza di aree dall'aspetto insolitamente omogeneo e "cartoonesco" a causa dell'assenza di dettagli visibili.

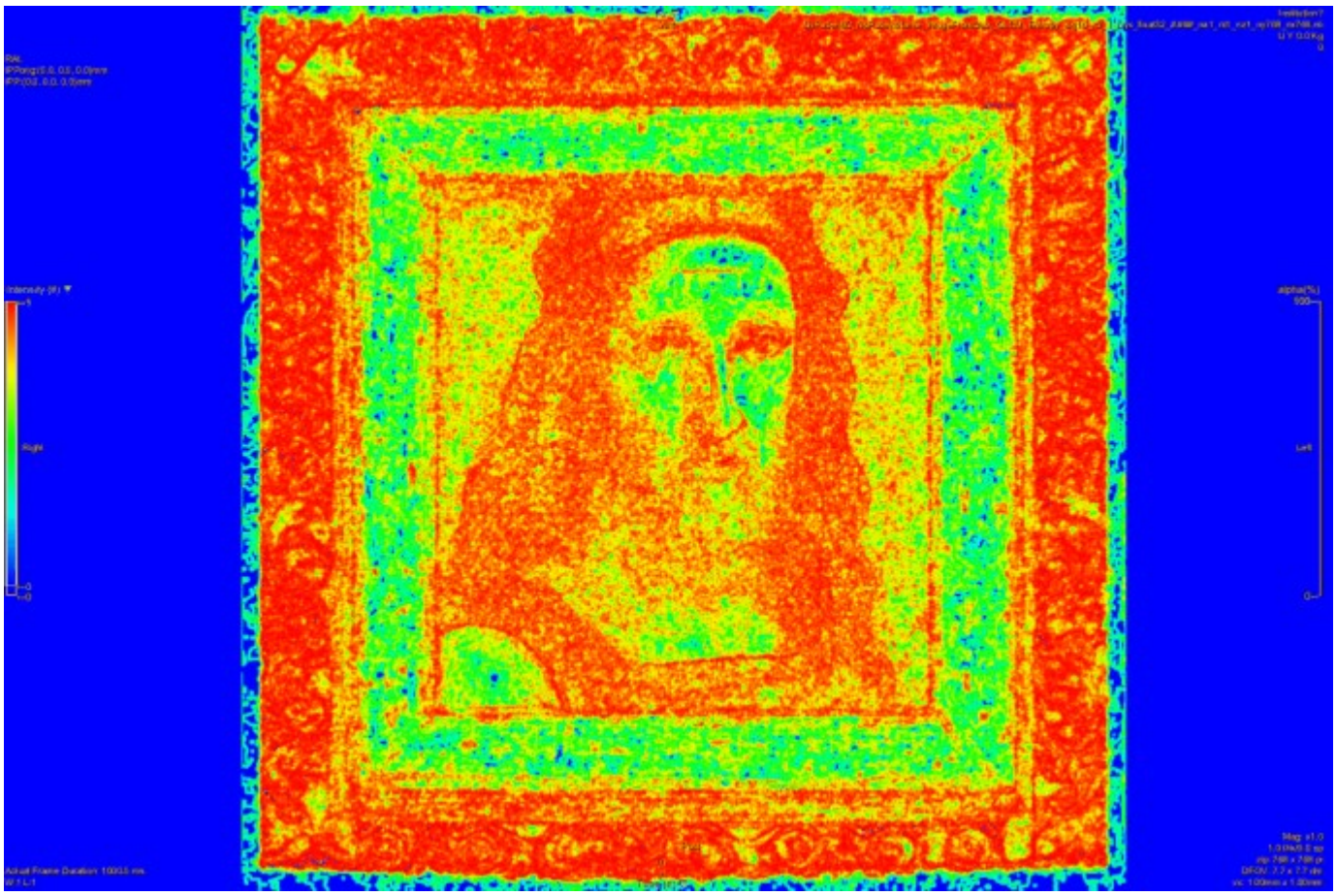

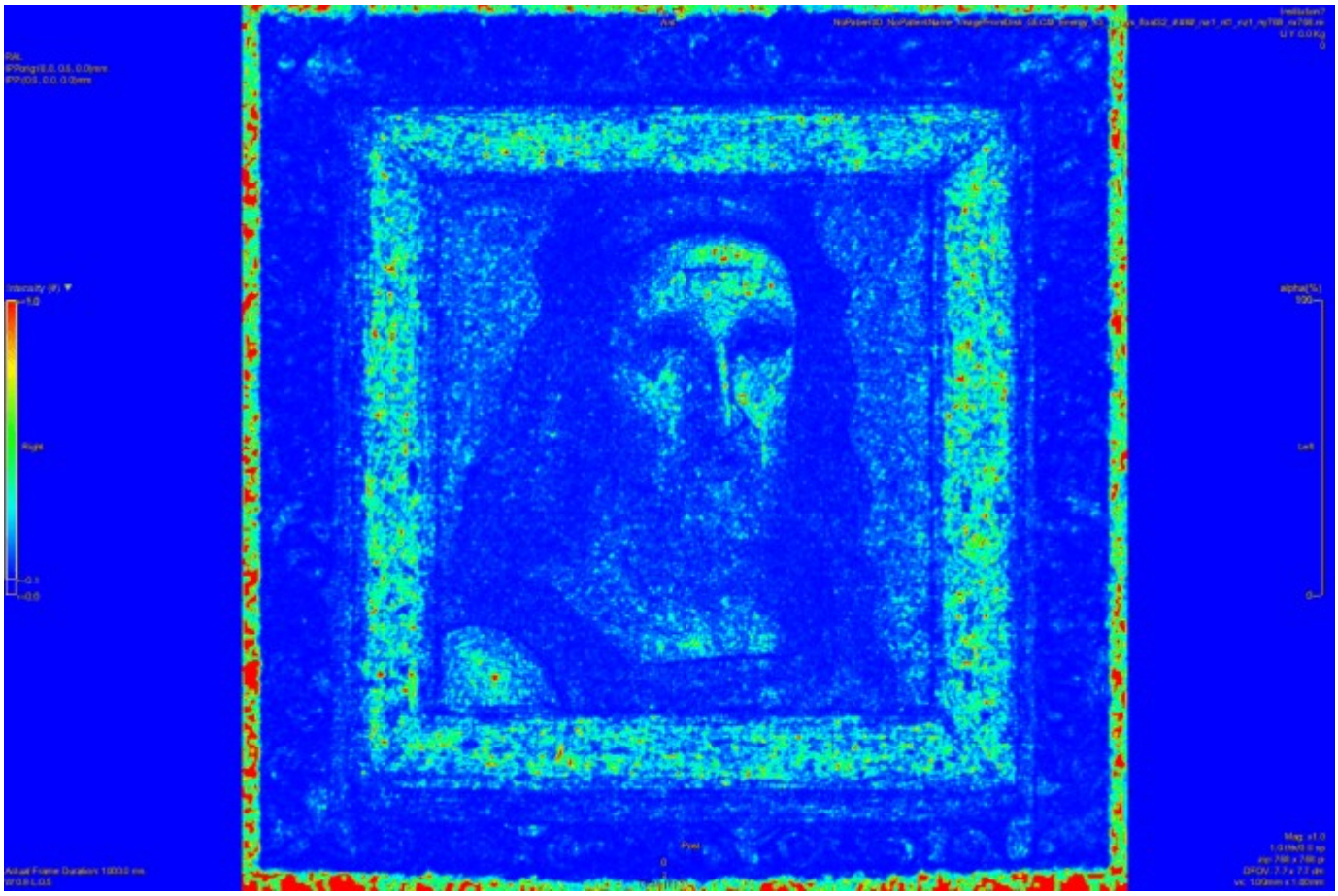

Immagine n° 5 del campione generato con Stable Diffusion. La mappa della GLCM entropia mostra un reperto analogo, così come quella della GLCM energia che evidenzia anche qui estese aree di iperintensità a carico della cute della faccia e del corpo della figura

Immagini n°8 del campione generato con Stable Diffusion che mostra volti deformati (come spesso accade nelle immagini generate con le IA, che in tali casi sono facilmente riconoscibili).

Conclusioni

A dispetto di quanto dichiarato dai media, le immagini generate da Stable Diffusion non sono in grado di imitare perfettamente lo stile di un artista e possono essere riconosciute come fake ad un'attenta analisi visiva fatta da un occhio allenato; anche aiutandosi mediante l'analisi matematica delle stesse che consente di rilevare dei reperti correlabili ai pattern trovati visivamente, con possibili implicazioni in ambito forense.

A corollario di quanto esposto sopra questo lavoro mostra come la collaborazione fra competenze diverse (scientifica e grafica in questo caso) sia la chiave per interpretare correttamente i dati ottenibili con il local texture mapping nei dipinti e quindi, come già detto nei lavori precedenti, anche magari un giorno per arrivare ad un'interpretazione RAZIONALE di questi indicatori in ambito medico e radiologico! (oggi lasciata troppo spesso in mano alle black box delle IA). Da notare come nel caso in oggetto un incontro fortuito sul web sia stata la chiave per la riuscita di questo esperimento e come la mia "collaboratrice" si sia quasi stupita che il suo "semplice" consiglio mi abbia aiutato così tanto! Non posso quindi che rinnovare le mie speranze in questo potente strumento di comunicazione fra persone che magari vivono ai capi opposti del mondo che ora possono collaborare per il raggiungimento di un obbiettivo comune, al di là di ogni "muro" ideologico e di presunta differenza. Tuttavia, per continuare a permettere questo, credo sia indispensabile mantenere il web libero di ogni condizionamento o censura imposta dall'alto; riuscirà il web a liberarsi di quei fardelli come la cancel culture che ne vogliono limitare il potenziale? (anche mediante mezzi tecnologici creati ad hoc?)

Local texture map e carcinoma prostatico (istologia)

In tanti, dopo che ho pubblicato il mio ultimo libro “Local Texture Map in Istologia“…. si sono chiesti di preciso a cosa servisse tutto quel lavorone! 😀 Questo articolo vuole essere un “esempio” di utilizzo di quest’opera!

Leggendo il testo citato sopra si può capire come l’istologia della prostata normale mostra soprattutto nella componente rossa un elevata GLCM entropia a livello del citoplasma delle cellule ghiandolari. Sapendo questo dato possiamo quindi provare a studiare l’adenocarcinoma prostatico andando a vedere proprio questa mappa (e la sua opposta, quella della GLCM energia) per vedere se si trovano delle differenze con il tessuto normale. Questo limitare lo studio a sole due mappe su 15 totali (sono 5 per ognuna delle 3 componenti RGB quelle disponibili in LIFEx) permette non solo di ridurre drasticamente i tempi dello studio (di fatto è stato fatto tutto in 2 sere! 😀) ma anche il numero di variabili (confondenti) da studiare! Quetro ridurre il numero di variabili, come ho già detto più volte, è il modo migliore per avere risultati accurati limitando il problema dei confronti multipli (cosa che invece non viene controllata negli studi di “radiomica AI based”)

Materiali e metodi

Sono state studiate 34 immagini istologiche di eteroplasie prostatiche colorate con ematossilina-eosina prelevate dal database Wikimedia Commons divise per grado di Gleason e sottotipo istologico. Ogni immagine è stata suddivisa nelle 3 componenti RGB che sono poi state salvate individualmente nel formato .png tramite il software GIMP. Le componenti rosse di ogni immagine sono state quindi elaborate con il software LIFEx per ottenere le mappe della GLCM entropia e della GLCM energia, che sono state poi analizzate qualitativamente mediante lo stesso programma

Questi i settaggi utilizzati con LIFEx per calcolare le mappe:

- 64 livelli di grigio
- range di grigi da 0 a 256
- (size of bin pari a 4)
- diametro del kernel pari a 3 pixel

Risultati

Eteroplasia prostatica in genere vs Ipertrofia Prostatica Benigna

Il citoplasma delle cellule di carcinoma prostatico si presenta iso-ipointenso alla GLCM entropia ed iperintenso alla GLCM energia, specie se confrontato con quello delle cellule di organo affetto da ipertrofia prostatica benigna, che rimangono di iperintensità alla GLCM entropia comparabile alla ghiandola normale.


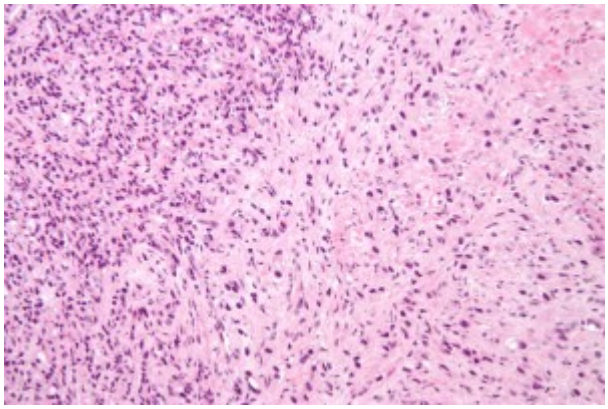


Eteroplasia prostatica di grado 4-5 di Gleason. Il citosol appare nettamente ipointenso alla GLCM entropia (prima foto in alto) e nettamente iperintenso alla GLCM energia(foto in basso)

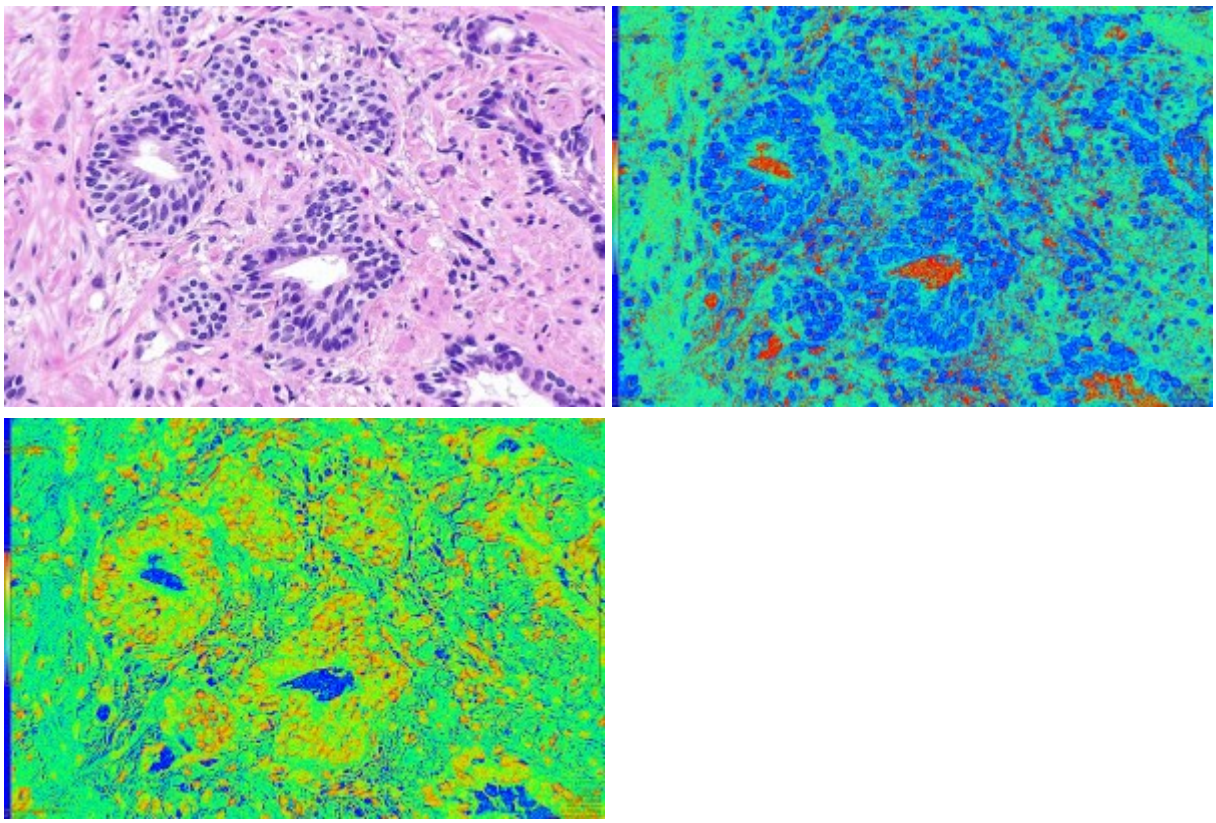

Ipertrofia prostatica benigna. La mappe della GLCM energia (destra) e GLCM entropia (in basso) mostrano ghiandole con segnale simile a quelle normali

Prostatite acuta

Le ghiandole mostrano segnale alla GLCM entropia ed energia uguale alle ghiandole normali, mentre l’interstizio appare estremamente omogeneo, nettamente iperintenso alla GLCM energia e nettamente ipointenso alla GLCM entropia (verosimilmente a causa dell’accumulo di liquido).

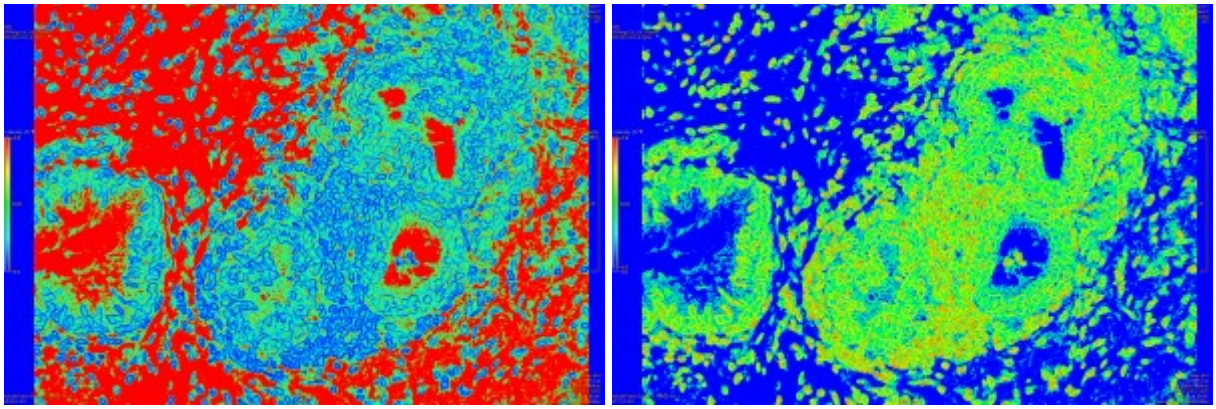

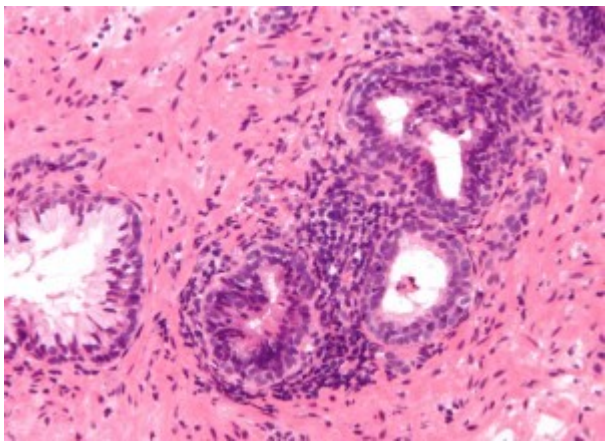

Prostatite acuta. Le ghiandole presentano segnale normale, mentre l’interstizio appare fortemente omogeneo ed iperintenso alla GLCM energia (sinistra) ed ipointenso alla GLCM entropia (destra).

Istotipi tumorali con vacuoli e mucinosi

I vacuoli e il muco inclusi in queste cellule appaiono come aree fortemente iperintense alla GLCM energia (in modo simili alle ghiandole viste nei tessuti normali).

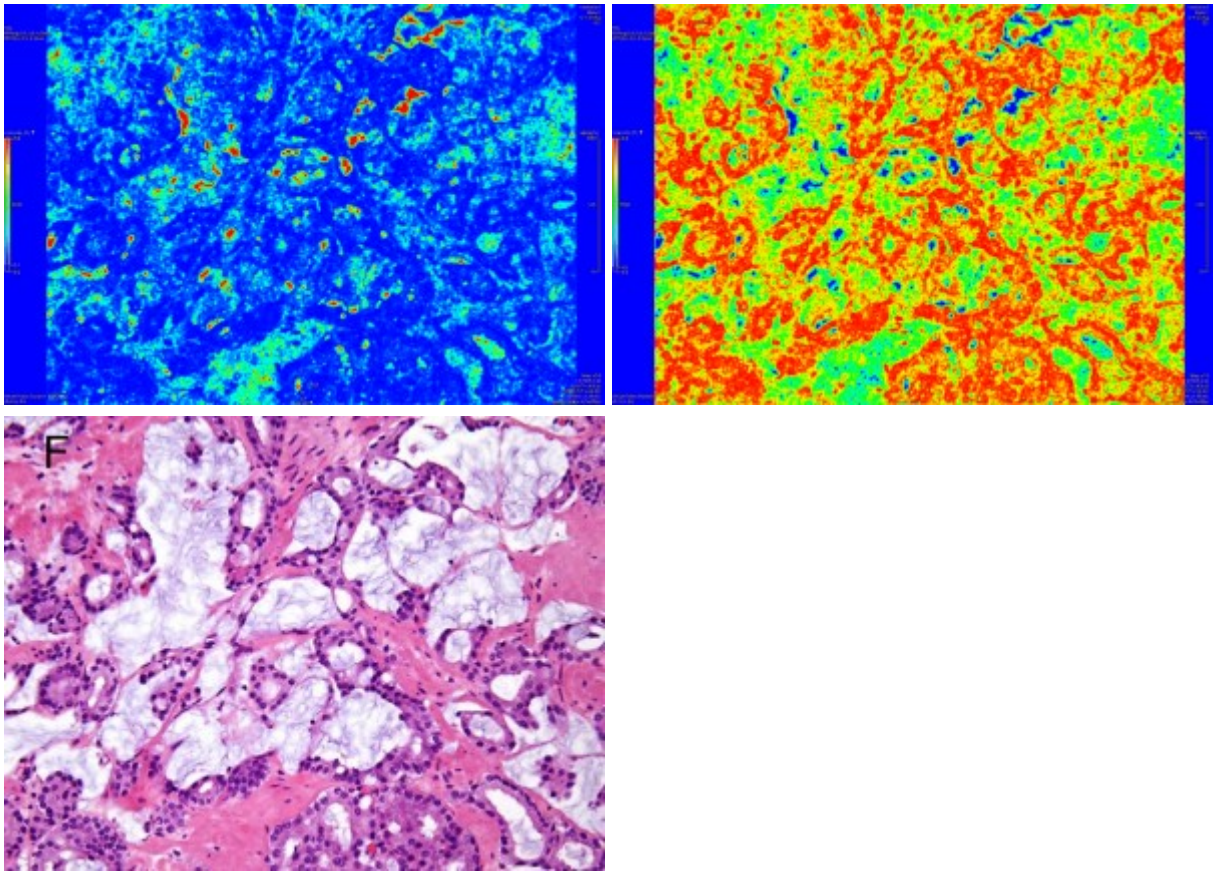

Istotipo mucinoso. A sinistra mappa della GLCM energia, a destra la GLCM entropia

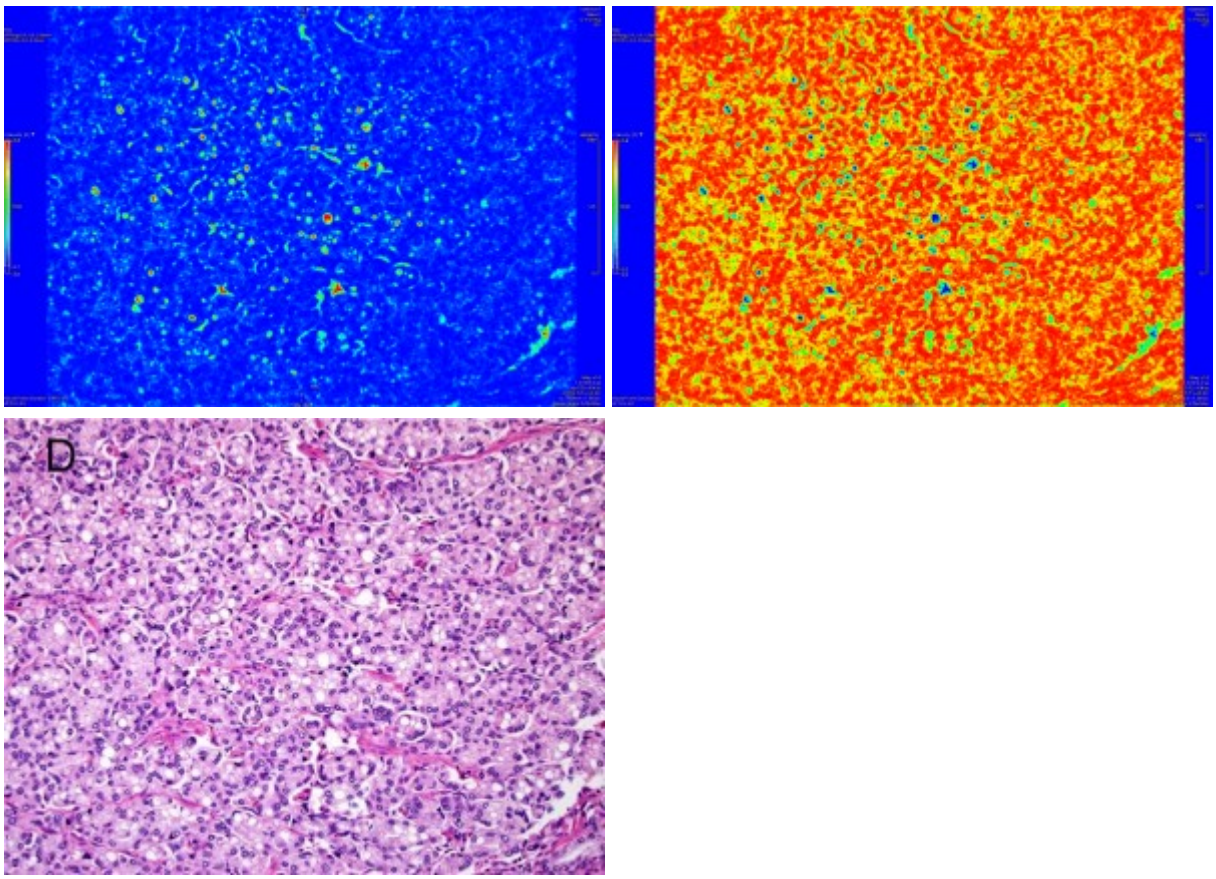

Istotipo con vacuoli. A sinistra mappa della GLCM energia, a destra la GLCM entropia

Neoplasia Intraepiteliale di Alto Grado (HGPIN)

L’HGPIN presenta anch’esso citosol iso-ipointenso alla GLCM entropia ed iperintenso alla GLCM energia, specie se rapportato al tessuto ghiandolare circostante normale (purtroppo l’unica foto di cui dispongo è piena di artefatti da scritte sovraimpresse)

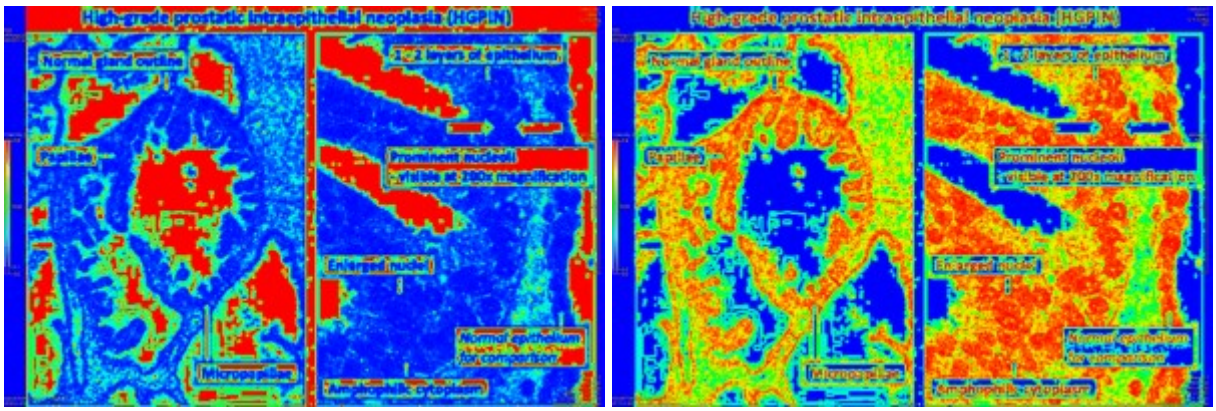

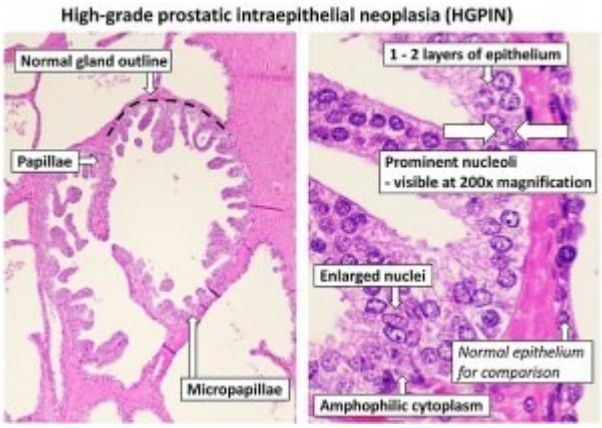

HGPIN che si presenta con citosol iperintensi alla GLCM energia (sinistra) ed ipointenso alla GLCM entropia (destra). La parte sinistra di ogni foto consente di notare bene la differenza fra la parte normale della ghiandola a ore 12.00 e l'HGPIN a ore 6.00

Confronto fra basso grado di Gleason (3+3) e alto grado (5+5)

All'aumentare del grado di Gleason si può notare alla mappa della GLCM entropia come il segnale diventi leggermente più ipointenso a livello del citosol, a patto però di essere costanti nella tecnica di ripresa fra le due foto (un'approccio quantitativo in tali casi potrebbe essere decisivo, dopo aver ben definito e standardizzato la tecnica di allestimento dei vetrini e l'acquisizione dei dati)

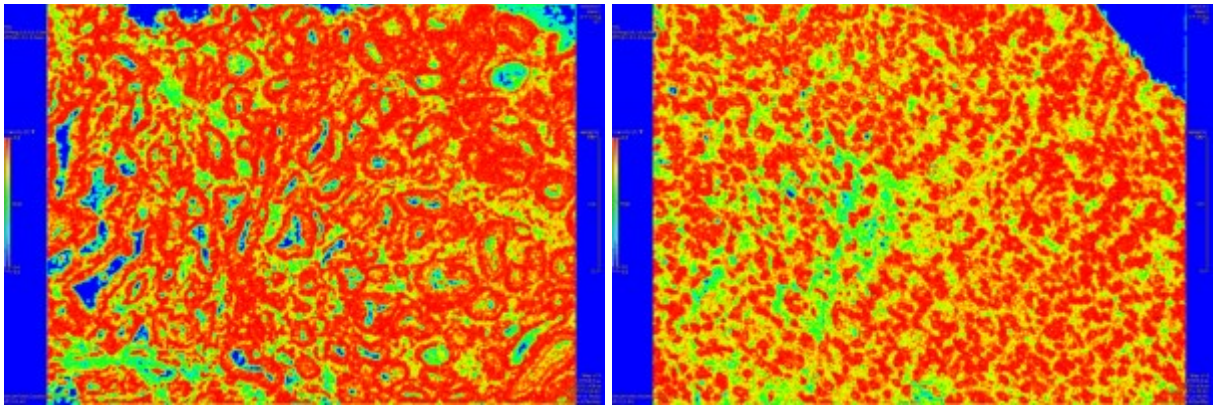

Mappe della GLCM entropia. Grado 3 di Gleason a sinistra, grado 5 a destra.

Discussione e conclusione

Questo veloce studio mostra non solo come le mappe di texture permettano di distinguere agevolmente il carcinoma prostatico dalle lesioni benigne, ma come anche alcune forme maligne possano essere distinte più o meno agevolmente l'una dell'altra e come la GLCM entropia citosolica possa essere utilizzata anche come possibile marker di malignità, che sarebbe interessante correlare a mio avviso con i dati clinici.

Considerando che la diagnosi di carcinoma prostatico è una delle più difficili da attuare in anatomia patologica è possibile quindi affermare che le mappe potrebbero essere un approccio poco costoso per provare a rendere le diagnosi più accurate, anche mediante l'impiego dell'Intelligenza Artificiale che con quanto qui mostrato avrebbe una base teorica su cui procedere invece di impiegare il "classico" approccio *"black box"*.

Studio degli indicatori di texture su immagini generate al computer

Circa 10 anni fa feci una proposta per provare a capire se visivamente gli indicatori di texture hanno un correlato visivo/matematico: generare delle immagini al computer mediante un algoritmo basato su una semplice formula matematica, ove ogni parametro possa essere deciso dallo sperimentatore, e vedere come gli indicatori di texture prelevati da queste immagini cambiavano in funzione delle variabili decise dallo sperimentatore. La proposta in questione ha generato all'epoca più ilarità che apprezzamenti (in quanto questo esperimento è adatto ad "esperti di videogiochi" e non a medici…), tuttavia dopo tutto questo tempo finalmente sono riuscito a portare a termine questo lavoro…con molta soddisfazione per i risultati ottenuti!

La formula matematica utilizzata per generare le immagini di questo studio è il rumore di Perlin, un tipo di frattale molto adatto come base per generare immagini di "cose" naturali. Non sorprende quindi che alcuni gruppi di ricerca sulla radiomica abbiano utilizzato il rumore di Perlin nella creazione dei loro algoritmi (esempi: Hatamikia et al. 2024, Tomic et al. 2023, Bae et al. 2018, Klyuzhin et al. 2022, Zhonglian et al. 2022) tuttavia nel mio lavoro invece faremo uno studio MIRATO alle features che, logicamente, potrebbero correlare con l'aspetto qualitativo delle immagini generate, provando ad utilizzare il metodo scientifico anzichè quello induttivo (soffermandoci soprattutto sulle features già più volte studiate mediante il local texture mapping in altri lavori che potete trovare su questo sito, ma non solo)

Il database di questo studio appena possibile sarà reso disponibile su GalactiChan (adesso la seedbox è in manutenzione straordinaria).

Per comprendere la matematica degli indicatori texturali si raccomanda la lettura della voce Radiomica su WikiPedia.

Materiali e metodi

Le immagini del rumore di Perlin sono state generate mediante il software open source NeoTextureEdit in risoluzione 1024×1024 pixel utilizzando i seguenti parametri:

- impostazioni di default (StartBand=1, EndBand=8, ValueScale=1000, ScaleX=0, ScaleY=0)
- settaggi di default ma modificando il ValueScale da 125 a 2000 (modifica il contrasto dell'immagine)
- settaggi di default ma modificando StartBand ed EndBand da 1 a 8 (modifica l'entità del rumore nell'immagine)
- settaggi di default utilizzando ScaleX e ScaleY fino a 8 (per produrre immagini dall'aspetto sempre più anisotropo lungo uno dei due assi)

Per ogni settaggio sono state generate le immagini con 3 semi ben definiti (+1, +2 e +3) in modo da stimare l'effetto della componente randomica sui risultati

E' stato quindi utilizzato il software LIFEx 7.2 per creare manualmente una ROI (Regione di Interesse) quadrata da utilizzare per la stima di tutti i parametri texturali forniti dal software mediante un range di grigi da 0 a 255 (size of bin pari a 1, 256 livelli totali)

I dati sono stati quindi tutti copiati in fogli di calcolo LibreOffice per la stima delle regressioni in funzione dei parametri studiati, con rilevazione dell'equazione polinomiale di secondo grado di migliore approssimazione e del relativo R2. Le curve ricavate sono anche state descritte visivamente e utilizzate per confermare o smentire le ipotesi a priori sui dati.

Risultati

Modifica del valore ValueScale



Immagini con il valore minimo, medio e massimo del ValueScale a seed +1

Le regressioni con diversi tipi di GLCM entropia (qui mostrata la GLCM entropia somma) mostrano un aumento dell'indicatore all'aumentare del ValueScale fino a circa 1000, per poi mostrare una sua riduzione. La parte di ascesa della curva mostra un R2 prossimo a 1, mentre la seconda parte è più influenzata dai differenti semi.

Simili andamenti in ascesa si osservano anche con il GLCM ed il NGTDM contrasto, ove però i singoli semi oltre i 1000 di ValueScale mostrano andamenti fortemente divergenti.

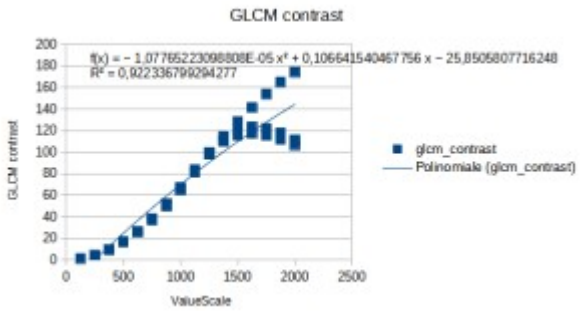

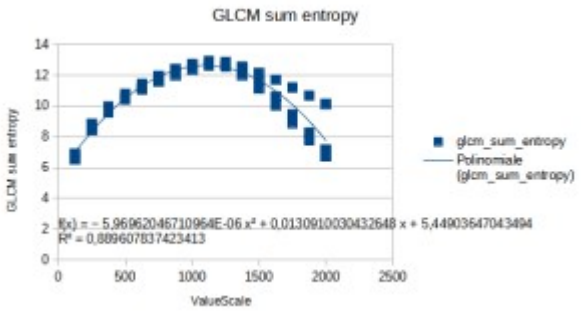

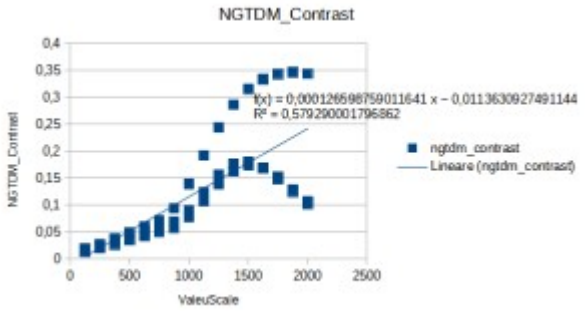

Modifica del parametro EndBand



immagini ottenute modificando il parametro EndBand (2,4 e 8 rispettivamente)

Aumentando il parametro EndBand da 2 a 8 l'immagine si fa sempre più definita. A ciò si associa un vistoso incremento degli indicatori GLCM sum entropy, GLCM contrast e NGTDM contrast. GLCM sum entropy e NGTDM contrast risultano molto influenzati dal seme a sinistra della curva, con conseguente minore R2, mentre GLCM contrast risulta l'indicatore quasi per nulla influenzato dal seme, anche se a crescita molto "tardiva".

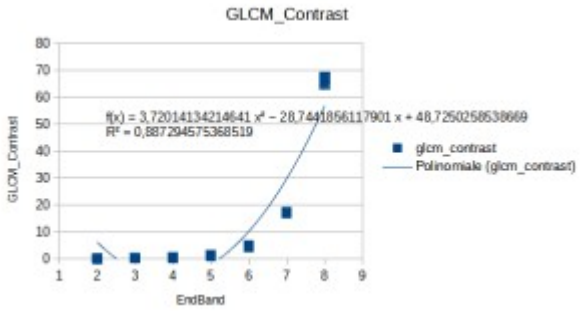

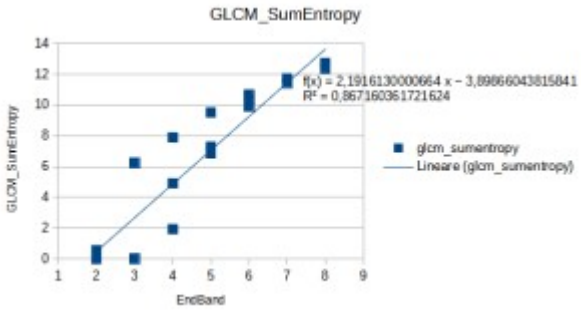

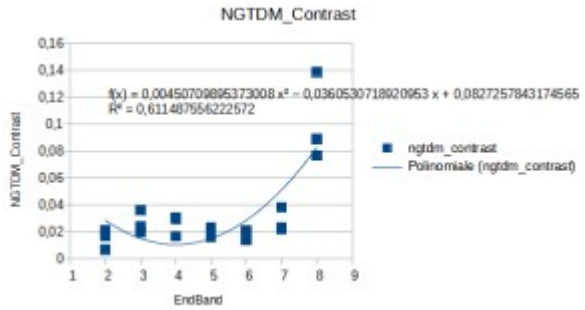

Modifica del parametro StartBand



Immagini ottenute modificando il parametro StartBand a 1, 4 e 8 con seed +1

Aumentando il parametro StartBand l'immagine diventa meno contrastata e più finemente disomogenea (uno degli articoli citati in introduzione paragona questo aspetto alle lesioni TC "a vetro smerigliato" tipici della COVID-19). Tale aspetto si associa ad una netta riduzione dei parametri GLCM entropy sum e contrast, evidente però solo nella parte estrema più a destra della curva. NGTDM contrast è invece molto influenzato dal seme nella parte sinistra della curva (in cui sembra apprezzarsi un netto calo) per poi mostrare un tenue incremento nella parte finale a destra, con R2 molto vicino a 1 solo nell'estrema destra della curva.

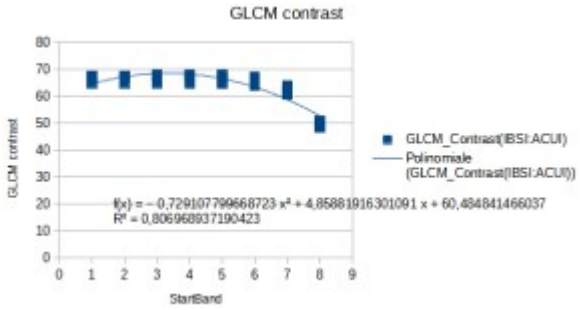

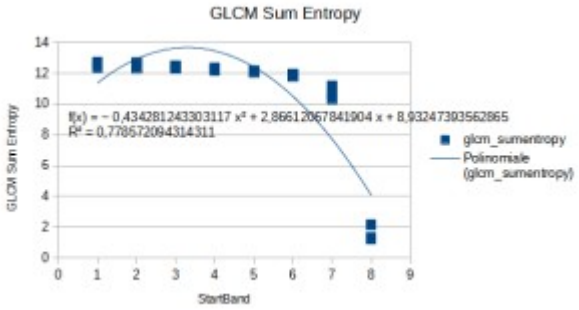

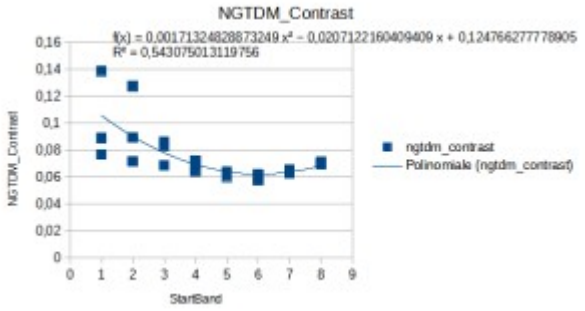

Modifica dei parametri ScaleX e ScaleY



Immagini ottenute modificando ScaleX a 1, 4 e 8 rispettivamente, con seed +1

Le immagini ottenute modificando i parametri Scale producono come si vede un aspetto anisotropo su uno dei due assi cartesiani. Qui viene mostrato solo ScaleX in quanto ScaleY produce risultati sovrapponibili a livello degli indicatori.

All'aumentare dell'anisotropia visiva si osserva una riduzione del parametro texturale GLRLM_LongRunsEmphasis, un aumento del GLRLM_ShortRunsEmphasis ed un aumento di GLRLM_RunLengthNonUniformity. Tali parametri denotano all'aumentare del parametro ScaleX un aumento della disomogeneità associato all'anisotropia visiva

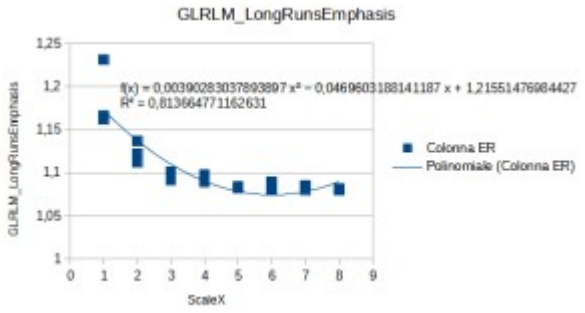

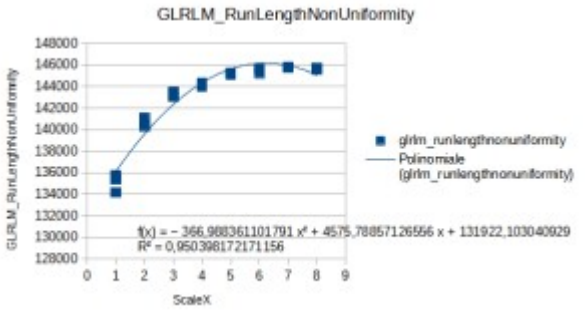

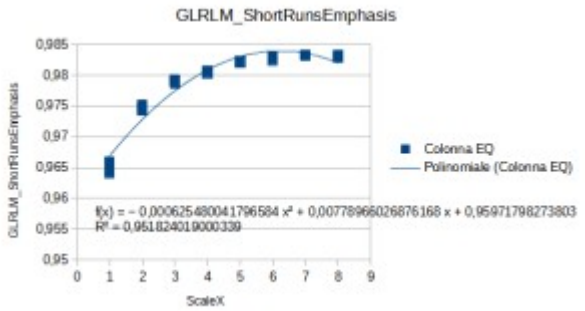

Anche l'incremento all'aumentare di ScaleX dei parametri GLCM contrast, GLCM entropy sum ed NGTDM contrast depongono per lo stesso dato (si osserva tuttavia per i parametri GLCM contrast ed NGTDM contrast una lieve flessione al valore 8 di ScaleX di difficile interpretazione. Influenza del seme o no?)

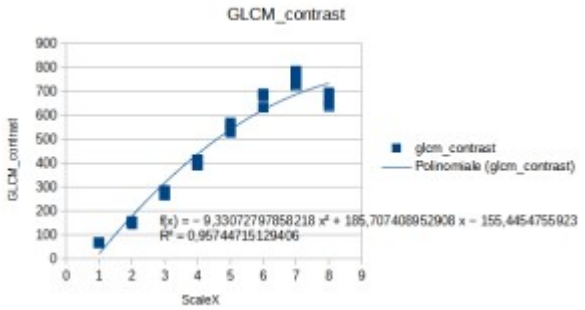

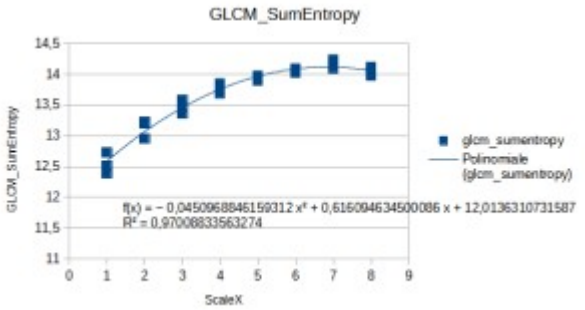

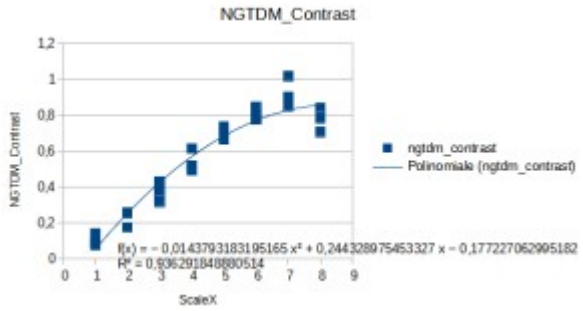

A confronto è stata fatta l'analisi di regressione del parametro GLRLM_LongRunsEmphasis anche per le immagini generate variando gli altri parametri.

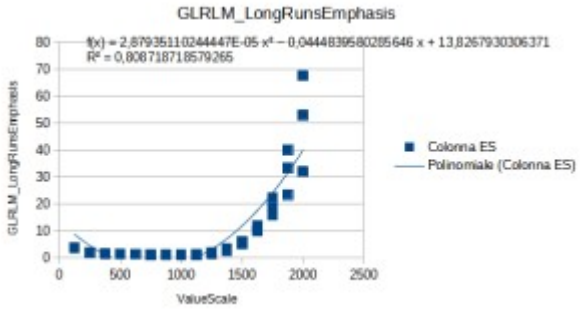

GLRLM_LongRunsEmphasis all'aumentare di ValueScale

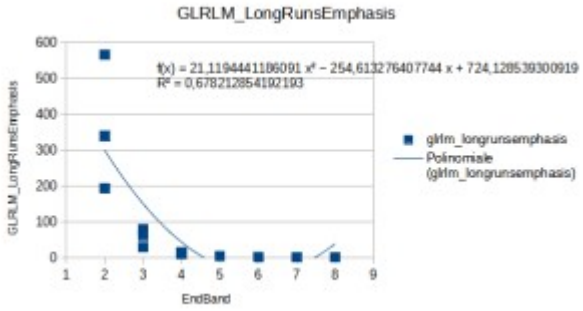

GLRLM_LongRunsEmphasis all'aumentare di EndBand

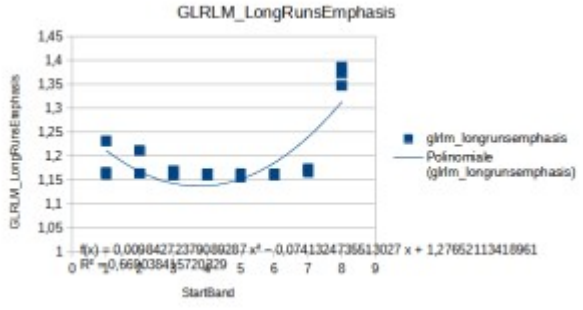

GLRLM_LongRunsEmphasis all'aumentare di StartBand

Discussione

I dati ottenuti mostrano non poche sorprese, inaspettate nelle ipotesi a priori che mi ero posto prima dello studio.

Ad esempio ipotizzavo che all'aumentare dei valori di ValueScale, StartBand ed EndBand ed al regredire di ScaleX e ScaleY si osservasse un aumento degli indicatori di disordine (GLCM entropia e contrasto, NGTDM contrasto). Ho dovuto invece constatare che spesso gli andamenti di questi indicatori sono complessi e non lineari, inoltre all'aumentare dei valori di ScaleX/Y il comportamento si è rivelato esattamente opposto. In particolare l'andamento progressivo per gli indicatori di disordine è come previsto per valori bassi/intermedi di ValueScale, mentre inverte la propria tendenza verso valori elevati dello stesso indicatore, verosimilmente a causa dello "sbiancamento" delle immagini, con molti più pixel fissati al valore massimo di 256, e di conseguenza con un aumento dell'omogeneità. Questo dato potrebbe essere ad esempio importante nello studio di tessuti come l'osso compatto in TC o di lesioni fortemente iperintense in RM. Anche il comportamento che si osserva per gli indicatori di disordine all'aumentare di StartBand è esattamente opposto a quanto avevo preventivato, ed è probabilmente dovuto alla creazione di un background omogeneo su cui si sviluppano le fini disomogeneità delle immagini generate. Questo comportamento potrebbe essere molto utile per lo studi delle lesioni polmonari "a vetro smerigliato" (in conformità a quanto già fatto da Zhonglian e collaboratori). Il debole incremento nella parte destra della curva in questo caso per l'indicatore NGTDM contrast è verosimilmente da attribuire alla particolarità della matrice NGTDM (Neighborhood Gray Tone Difference Matrix) che mostra contrasto più elevato quando singoli pixel sono circondati da un intorno con un valore molto diverso da quello preso in esame (cosa che accade con immagini a StartBand elevato)

La più grande sorpresa tuttavia è stato il comportamento dell'indicatore GLRLM_LongRunsEmphasis che mi aspettavo aumentasse sempre più per le immagini anisotrope (dato che correla con la presenza di "file" di pixel dello stesso livello di grigio) e che regredisse ad aumentare di ValueScale ed End Band; invece si osserva in maniera sorprendente un suo incremento all'aumentare di ValueScale, StartBand e ScaleX/Y. Anche questo comportamento è a mio avviso da attribuire per i casi descritti poco sopra all'aumento dell'omogenetà di fondo delle immagini (da "saturazione" per ValueScale o per creazione di un background omogeneo aumentando StartBand). Analogamente aumentando ScaleX/Y la disomogeneità a pensarci bene aumenta perchè l'uso di questi valori inevitabilmente porta a sovrapporte più componenti del rumore di Perlin fra loro. La domanda quindi ora da porsi è: l'utilizzo dei parametri ScaleX/Y è un modo attendibile per generare immagini anisotrope simili a quelle reali? oppure l'effetto osservato è dovuto ad un errore del modello sperimentale utilizzato per creare l'anisotropia? A tal fine sarebbe utile un confronto fatto con immagini "reali" anisotrope visivamente simili (per esempio lo studio di tavole di legno).

Conclusioni

Lo studio qui mostrato evidenzia non solo che la simulazione di immagini per lo studio degli indicatori texturali è un metodo molto efficace per provare a dargli una base "logica/visiva", ma

anche che è possibile molto spesso studiare come questi variano in maniera molto precisa al variare dell'aspetto qualitativo delle immagini stesse (in molti casi si osservano andamenti nettamente differenti ed indicatori con valori di R2 elevati, mentre in altri un R2 più basso correla con una grossa influenza della randomicità data da seme sui risultati). Usando quindi questi modelli di regressione potrebbe essere possibile scegliere *a priori* quali indicatori utilizzare per lo studio di un determinato tipo di immagini, in funzione dell' "aspetto qualitativo" che si vuole valutare caso per caso.

Bibliografia

Hatamikia et al. 2024. Breast MRI radiomics and machine learning-based predictions of response to neoadjuvant chemotherapy – How are they affected by variations in tumor delineation?

Tomic et al. 2023. Simulation of breast lesions based upon fractal Perlin noise

Bae et al. 2018. A Perlin Noise-Based Augmentation Strategy for Deep Learning with Small Data Samples of HRCT Images

Klyuzhin et al. 2022. Testing the Ability of Convolutional Neural Networks to Learn Radiomic Features

Zhonglian et al. 2022. Learning from pseudo-lesion: a self-supervised framework for COVID-19 diagnosis

Puntinisti, divisionisti, macchiaioli (Local Texture Mapping)

Questo studio è stato forse il primo che mi era venuto in mente di condurre nel 2018: confrontare con il local texture mapping i dipinti di questi 3 stili pittorici caratterizzati da una “texture” differente e che in parte avevo avuto occasione di vedere dal vivo ad una mostra. Lo studio qui descritto sarà quindi simile a quello già condotto anni fa sui dipinti di Leonardo da Vinci

Obbiettivi dello studio

Primario: *Verificare se il Local Texture Mapping permette di distinguere i dipinti di uno stile pittorico dall’altro.* In particolare mi aspetto in ordine crescente una maggiore disomogeneità a partire dai macchiaioli, fin poi ai divisionisti e massima per i puntinisti. Questo perchè nei macchiaioli le “pennellate” di colore si sovrappongono, nei divisionisti sono distinte ed affiancate, mentre i quadri puntinisti presentano la disomogeneità texturale maggiore in quanto costituiti da singoli punti di colore distinti (un quadro simile ad esempio alle fini calcificazioni riscontrabili in ambito radiologico). Per quanto riguarda il confronto fra le singole componenti di colore mi aspetto mappe molto simili fra le 3 componenti RGB per i macchiaioli, mentre per gli altri 2 stili pittorici mi aspetto forti differenze fra un colore e l’altro.

Secondario: *Verificare se il local texture mapping permette di distinguere un pittore dall’altro* in modo simile a quanto osservato fra i dipinti di Leonardo e quelli dei suoi allievi (leonardeschi).

Materiali e metodi

E’ stata impiegata la stessa procedura utilizzata per gli altri studi sulle immagini non radiologiche già descritti in questo blog.

Sono state prelevate dal database WikiMedia Commons alcune centinaia di immagini di dipinti di vari autori oggetto di studio rilasciate in licenza libera, queste sono quindi state scomposte nelle 3 componenti RGB mediante il software GIMP ed infine ogni componente è stata utilizzata per ricavare le mappe della matrice GLCM disponibili per il software LIFEx 7.2. Infine il confronto fra i vari dipinti è stato fatto mediante l’analisi qualitativa (visiva) delle mappe della sola GLCM entropia, in quanto si è visto nel tempo conducendo gli altri studi a riguardo che tale mappa è più che sufficiente per raggiungere gli obbiettivi di questo studio.

Risultati

Analisi preliminare

Qui sotto un’analisi preliminare, a prima conferma dei pressupposti descritti, condotta su 2 dipinti con il medesimo oggetto ed autore ma realizzati mediante 2 stili diversi. L’opera si intitola *Paesaggio* ed è stata realizzata da *Flavio Bertelli* nello stile dei *macchiaioli (sinistra)* e *divisionista (destra)*. Come si può vedere anche nella sola componente rossa il segnale della GLCM entropia è maggiore nella versione del dipinto divisionista rispetto alla versione in stile dei macchiaioli. Dopo questo primo risultato mi sono ulteriormente convinto di proseguire lo studio.



Divisionisti

Qui sotto a titolo di esempio le analisi dei dipinti di tre importanti autori divisionisti:

Giuseppe Pellizza da Volpedo: Il Quarto Stato (ordine immagini: originale e 3 componenti RGB in sequenza per tutti i dipinti mostrati nell’articolo)

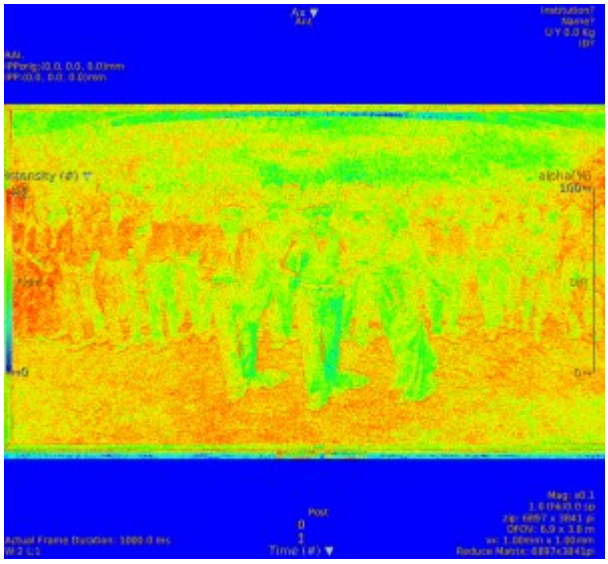

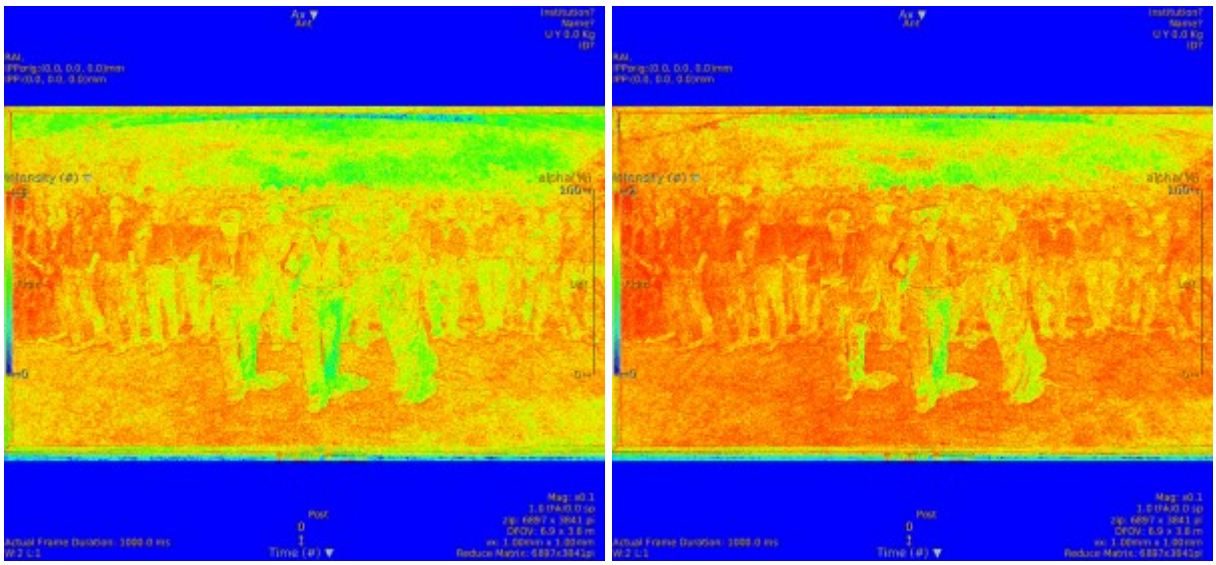

Giovanni Segantini – Savognino d'inverno

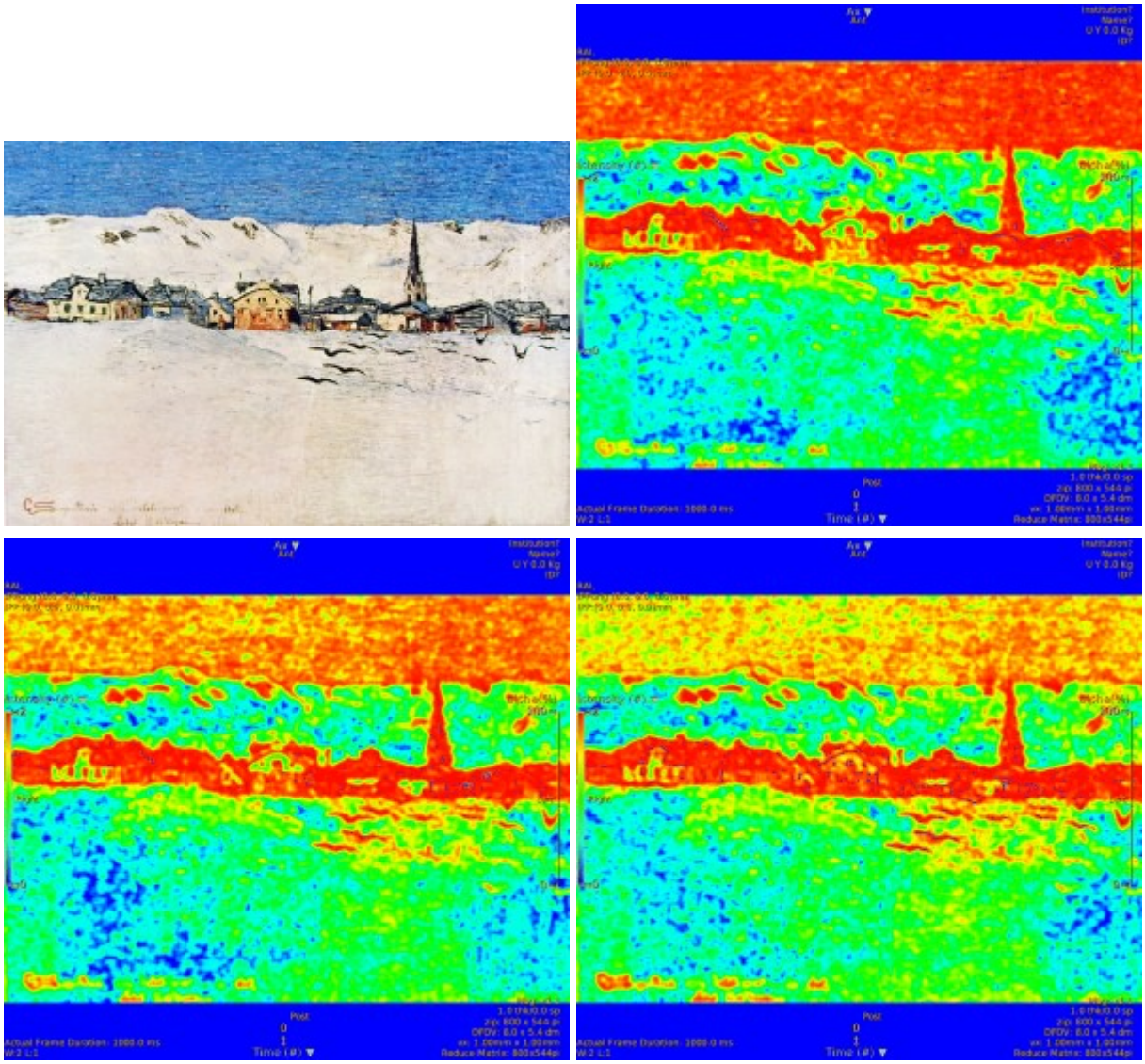

Gaetano Previati – caravelle pisane

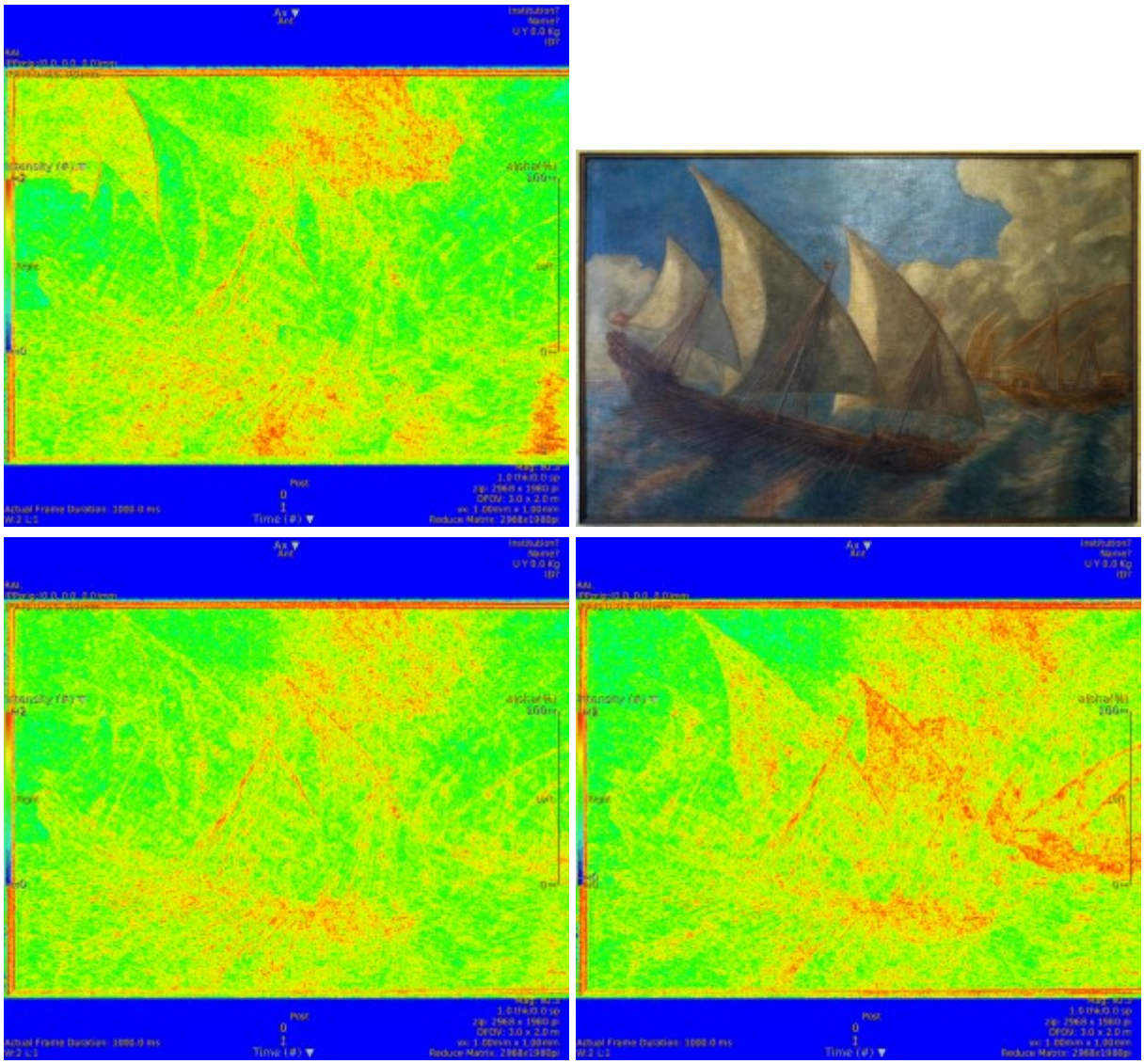

I 3 autori sembrano essere caratterizzati da un diverso, ma sempre ben evidente, rapporto segnale/fondo (ove per “segnale” in questo caso non si intende il soggetto in primo piano, ma il colore opposto a quello della componente scelta). Per la mia inesperienza in ambito artistico è tuttavia molto difficile per me distinguere dalle sole mappe un autore dall’altro in modo sistematico, ed è tuttavia ragguardevole sottolineare che spesso gli stessi “oggetti e/o soggetti” rappresentati in diversi dipinti dallo stesso autore tendano ad avere un segnale incrementato in maniera simile (per alcuni dipinti ciò ad esempio si nota di più per le chiome degli alberi rispetto al resto).
Probabilmente una consulenza specialistica potrebbe essere aiutata da queste mappe per distinguere ad esempio un dipinto reale da una sua copia farlocca. Tale considerazione vale probabilmente per tutti i dipinti inclusi in questo studio, anche quelli realizzati negli altri due stili.

Macchiaioli

Quanto visto nell'analisi preliminare è confermato dallo studio degli altri autori in questo studio. I dipinti macchiaioli presentano mappe nelle 3 componenti RGB praticamente sovrapponibili e con in media un minore apparente rapporto segnale/fondo rispetto alle opere divisioniste. Oltre a questo le mappe in questo stile si presentano più disomogenee localmente e con bordi delle figure meno netti.

Giovanni Costa- trasporto di Santa Caterina



Niccolò Cannicci – inverno triste

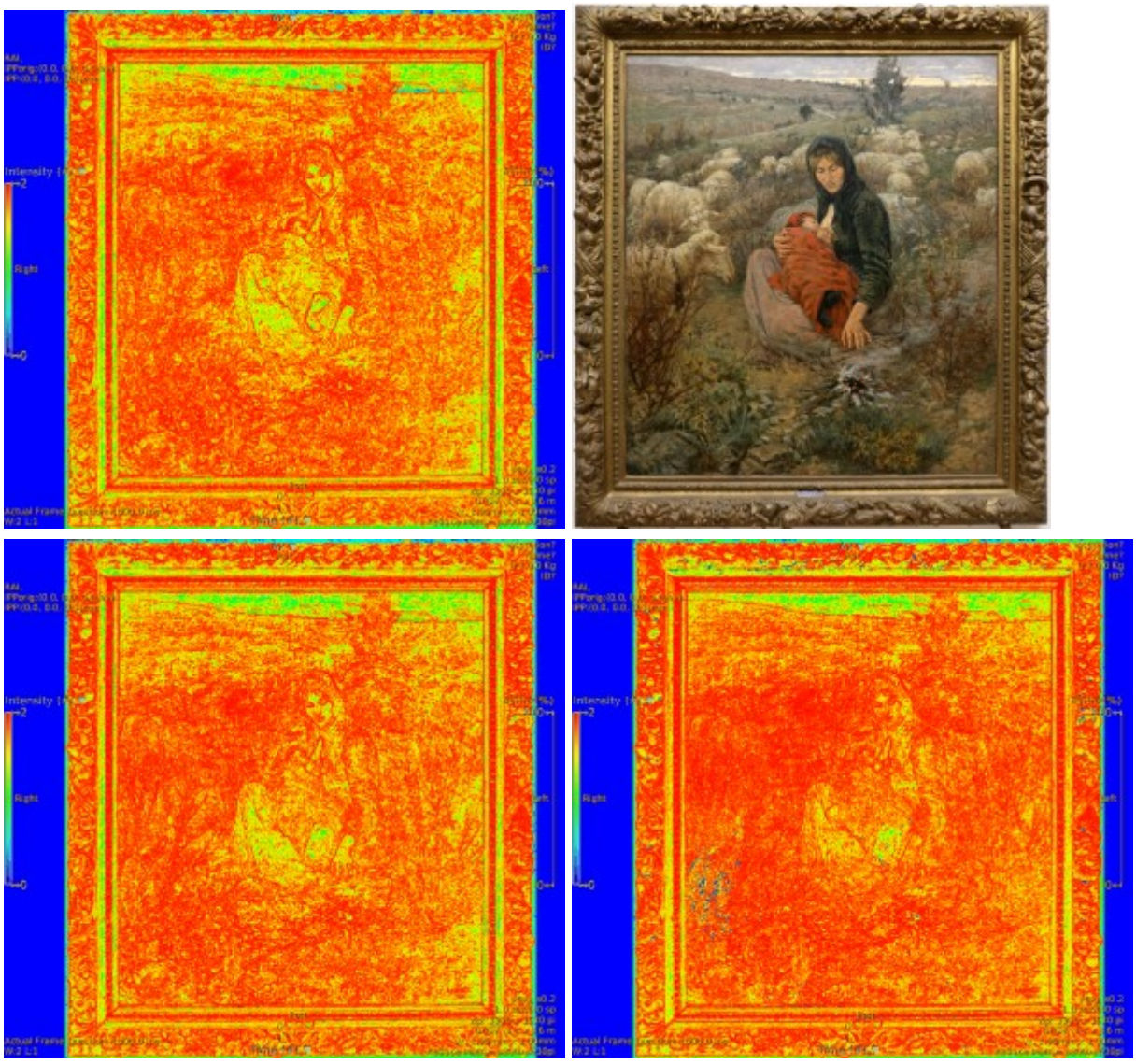

Puntinisti

Anche le analisi dei dipinti puntinisti confermano le ipotesi a priori di questo studio. Questi dipinti infatti presentano il più alto rapporto segnale/fondo fra i 3 stili studiati e la maggiore differenza fra le mappe delle 3 componenti RGB. Localmente le mappe descrivono in maniera molto accurata le posizione dei singoli punti di colore, rilevandosi nettamente disomogenee nelle aree con segnale in media iperintenso.

Georges Seurat – Young Woman Powdering Herself



Paul Signac – Portrait de Félix Fénéon





Discussione e conclusioni

Lo studio in questione ha confermato la veridicità della sua ipotesi primaria: diversi stili pittorici caratterizzati da differenti “texture” sono caratterizzati da un aspetto delle mappe tipico e differente fra uno stile e l’altro. Per quanto riguarda invece la distinzione fra un autore ed un altro questa è probabilmente fattibile tramite le mappe, ma la conferma di ciò richiede il parere di uno specialista nello studio dei dipinti.

Con questo studio credo di aver concluso la mia esplorazione del mondo del local texture mapping e credo che a breve racchiuderò tutti gli articoli pubblicati su questo argomento in questo blog in un nuovo libro, sperando che un giorno tali dati possano magari ispirare nuove ricerche più accurate e più multidisciplinari volte ad impiegare questa analisi nello studio delle immagini mediche e non, magari integrando le competenze di diverse figure professionali! 🙂